

ХИРУРГИЧЕСКОЕ ЛЕЧЕНИЕ ПЕРЕЛОМОВ ДИСТАЛЬНОГО КОНЦА ПЛЕЧЕВОЙ КОСТИ



Маматкулов Ойбек Халикович, Холиков Ферузбек Ойбекович, Холхужаев Фаррух Икромович

1 - Самаркандский филиал Республиканского специализированного медицинского центра травматологии и ортопедии, Республика Узбекистан, г. Самарканд;

2 - Самаркандский государственный медицинский университет, Республика Узбекистан, г. Самарканд

ЕЛКА СУЯГИНИНГ ДИСТАЛ ОХИРИНИ СИНИШЛАРИДА ЖАРРОҲЛИК УСУЛИДА ДАВОЛАШ

Маматкулов Ойбек Халикович, Холиков Ферузбек Ойбекович, Холхужаев Фаррух Икромович

1 - Республика ихтисослаштирилган травматология ва ортопедия илмий - амалий тиббиёт маркази Самарканд филиали, Ўзбекистон Республикаси, Самарканд ш.;

2 - Самарканд давлат тиббиёт университети, Ўзбекистон Республикаси, Самарканд ш.

SURGICAL TREATMENT OF FRACTURES OF THE DISTAL END OF THE HUMERUS

Mamatkulov Oybek Kholikovich, Kholikov Feruzbek Oybekovich, Kholkhujayev Farrukh Ikromovich

1 - Samarkand branch of the Republican Specialized Medical Center of Traumatology and Orthopedics, Republic of Uzbekistan, Samarkand;

2 - Samarkand State Medical University, Republic of Uzbekistan, Samarkand

e-mail: ojdek1973@gmail.com

Резюме. Елка суягининг дистал охири синишлари, бўғим ичи синишлари кўплаб замонавий даволаш усулларига қарамай, 15-40% қониқарсиз натижалар ва беморлар 18-20% ҳолларда ногирон деб тан олинади. Елка суягининг дистал охири синишлари кўпинча 3 ёшдан 11 ёшгача бўлган болаларда учрайди. Одатда, шикастланиш механизми чўзилган қўлнинг йиқилиши, тирсак қўшимчасида чўзилган ёки тўғридан-тўғри кучнинг таъсири бўлиб, кўпинча суякнинг орқа ёки бурчакли силжишига олиб келади. Елка артерияси ёки медиал ёки радиал нервлар шикастланиши мумкин, айниқса синиш орқа ёки бурчакли синиш туфайли юзага келганда. Нейроваскуляр тўпланнинг шикастланиши баъзида билакнинг сиқилиш синдромига олиб келади, бу Волкманнинг ишемик контрактураси (қўлнинг қуш оёғи деформациясига олиб келадиган билакнинг флексиён контрактураси) билан мураккабланиши мумкин. Ёриқлар одатда интраартикуляр бўлиб, гемартроз билан мураккабланиши мумкин. Мақсад - сон суягининг дистал учи синишида янги жарроҳлик усулини қўллаш, суяк бўлақларини бирлаштириш натижаларини яхшилаш ва тирсак бўғимида контрактуранинг олдини олиш. Жарроҳлик муолажалари: Ташиқи фиксация. Жиддий очиқ ёриқлар учун шифокор жароҳатлар битгунча суякларни ушлаб туриши учун ташиқи фиксатордан фойдаланиши мумкин. Очиқ репозиция ва ички фиксация. Бу елка суягининг дистал охири синишлари даволаш учун энг кўп қўлланиладиган процедура. Жараён давомида суяк бўлақлари биринчи навбатда нормал ҳолатига ўрнатилди ва кейин суякнинг ташиқи томонида бириктирилган плиталар ва винтлар ёрдамида ушлаб турилади.

Калим сўзлар: сон суягининг очиқ ва ёпиқ синиши; остеосинтезнинг биологик асослари; суяк остеосинтези; экстрафокал остеосинтез.

Abstract. Intra-articular fractures of the distal humerus, despite a significant number of various modern methods of treatment, leave a high proportion of unsatisfactory results 15-40%, and patients are recognized as disabled in 18-20% of cases. Fractures of the distal humerus are common in children aged 3 to 11 years. The mechanism of injury is usually a fall on an outstretched arm extended at the elbow, or the action of a direct force, often causing a posterior or oblique displacement of the bone. The brachial artery or the median or radial nerves may be damaged, especially when the fracture is caused by a posterior or oblique displacement. Damage to the vascular-nerve bundle sometimes leads to forearm compression syndrome, which may be complicated by Volkmann's ischemic contracture (flexion contracture of the wrist, leading to a "bird's foot" deformity of the hand). The fractures are usually intra-articular and complicated by hemarthrosis. The goal is to apply a new surgical technique to fractures of the distal humerus, improve the results of bone fusion and prevent contractures in the elbow joint. Surgical procedures: External fixation. In cases of severe open fractures, the doctor may apply an external fixator to hold the bones in place until the wounds heal. Open reduction and internal fixation. This is the procedure most often used to treat fractures of the distal humerus. During the procedure, the bone fragments are first moved into their normal position and then held in place with plates and screws attached to the outside of the bone.

Key words: open and closed fractures of the humerus; biological basis of osteosynthesis; extra-osseous

Актуальность. Внутрисуставные переломы дистального конца плечевой кости относятся к тяжелым травмам локтевого сустава. Переломы локтевого сустава составляют 0,5-2,0% травм; Эти больные, составляющие небольшую часть пострадавших, требуют особого внимания. Высокая трудовая активность этих больных (большинство из них трудоспособного возраста) достоверно связана с неудовлетворительными результатами лечения (8,3-67,0%), что во многом связано с особенностями данного сегмента. Сложное анатомическое строение и биомеханика, участие в работе трех суставов, высокая реактивность тканей. [4,5]. Наблюдения показывают, что больные с потерей функции плечевого сустава способны постоять за себя. Но при утрате функции локтевого сустава наступает инвалидность с развитием дискордантных взаимоотношений. Поэтому необходимо использовать малейшую возможность сохранить функцию локтевого сустава во время лечения. [6,7].

Цель исследования. Цель исследования — применить новый хирургический метод при переломах дистального конца плечевой кости, улучшить результаты сращения костных отломков и предотвратить контрактуры в локтевом суставе.

Материалы и методы исследования. В нашем центре переломы дистального конца плечевой кости лечили различными методами: консервативными и хирургическими. В ходе исследования мы использовали следующие методы исследования: объектив, механизм повреждения, клиническую, рентгенологическую и компьютерную томографию. Мы консервативно использовали лонгеты. Хирургическим методом лечили следующим образом.

1. Применение закрытой репозиции и аппарата Илизарова;
2. Применение открытой репозиции и аппарата Илизарова;
3. Открытый остеосинтез реконструктивными пластинками;

4. Открытый остеосинтез угловыми стабилизирующими пластинами.

Во время операций все операции проводятся под рентгенологическим контролем.

Для проведения закрытой и открытой операции фиксации аппаратом Илизарова использовали 2 полукольца и 1 кольцо аппарата Илизарова.

Для открытого остеосинтеза использовали 2 пары реконструктивных пластин или 2 пары пластин с угловой стабильностью.

При открытой операции по поводу костных отломков производят следующий разрез кожи:

1. Сзади - наружу через локтевой сустав (olecranon) – разрез;
2. С наружной стороны - наружный боковой – разрез;
3. С внутренней стороны - внутренний боковой – разрез;
4. Внешние боковые и внутренние боковые разрезы одновременно - разрезы.

Техника операций. Под общим обезболиванием, операционную область обрабатывают антисептиком. При переломе плечевой кости с дистального конца (при незначительном смещении костных отломков) репозицию перелома проводили закрытым способом и выполняли закрытый компрессионно-дистракционный остеосинтез аппаратом Илизарова. (рис. 1).

В ряде случаев при попытках закрытой репозиции костных отломков репозиция костных отломков не была достигнута за счет интерпозиции мягких тканей. В таких случаях выполняли открытую репозицию костных отломков и компрессионно-дистракционный остеосинтез аппаратом Илизарова. (рис. 2).

При оскольчатых и внутрисуставных переломах дистального конца плечевой кости у больных применяли открытый остеосинтез реконструктивными пластинами и открытый остеосинтез пластиной с угловой стабилизацией. (рис. 3).

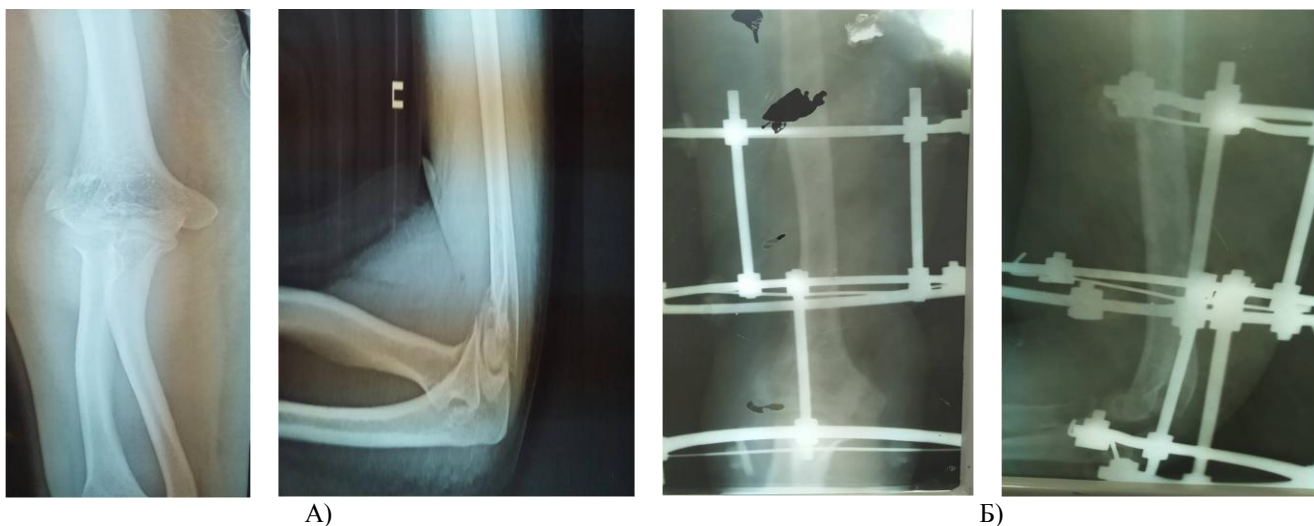

Рис. 1. Закрытый компрессионно -дистракционный остеосинтез с помощью аппарата Илизарова. А) Предоперационные рентгеновские снимки. Б) Послеоперационные рентгеновские снимки

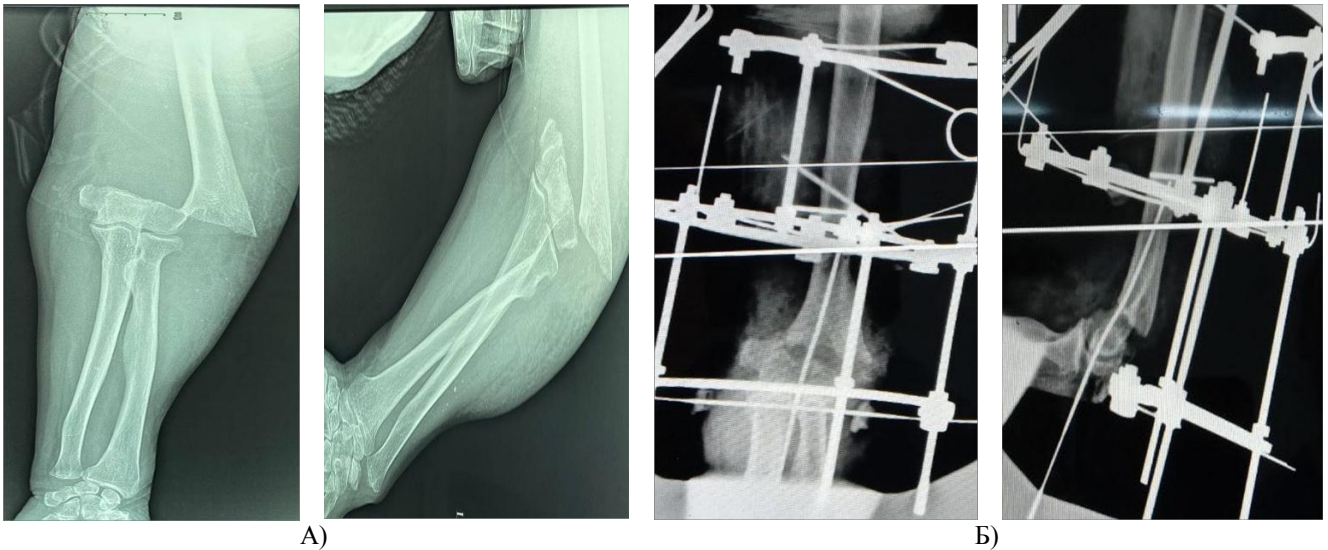


Рис. 2. Компрессионно-дистракционный остеосинтез открытым способом с помощью аппарата Илизарова. А) Предоперационные рентгеновские снимки. Б) Послеоперационные рентгеновские снимки

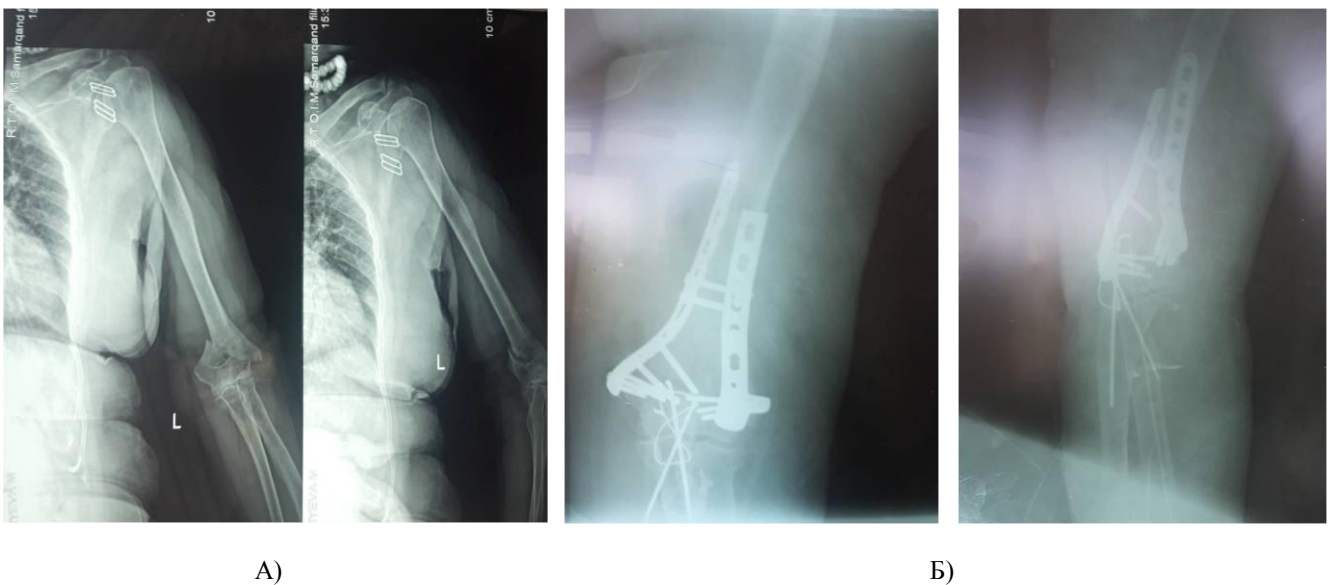

Рис. 3. Открытый остеосинтез реконструктивными пластинами и открытый остеосинтез угловыми стабилизирующими пластинами. А) Рентгенограммы до операции. Б) Рентгенограммы после операции

Для открытой репозиции костных отломков использовали следующие методы: задний через локтевой отросток (transolecranon), наружно-латеральный, внутренне-латеральный и 2 одновременных разреза наружно-латеральный и внутренне-латеральный.

Путем репозиции костных отломков закрытым способом и применением компрессионно-дистракционного остеосинтеза аппаратом Илизарова срок был определен от 1 до 1,5 мес. Срок продлен с 2 до 2,5 месяцев путем открытой репозиции костных отломков и применения компрессионно-дистракционного остеосинтеза аппаратом Илизарова. При открытом остеосинтезе реконструктивными пластинами костные фрагменты иммобилизовали гипсовой повязкой от головок пястных костей до локтевого сустава на 2–3 мес.

При выполнении открытого остеосинтеза пластинами, стабилизирующими угол, не было необходимости в внешней фиксации и иммобилизации, и это был стабильный функциональный остеосинтез. После снятия аппарата Илизарова и гипсовой повязки

назначены физиопроцедуры и пассивные движения локтевого сустава в течение 2 недель. На восстановление функции локтевого сустава ушло 2 и 3 месяца. На 2-м и 3-м месяцах открытого остеосинтеза реконструктивными пластинками из костных отломков после снятия гипсовых повязок выполняли физиотерапевтические процедуры и пассивные движения локтевого сустава. Медиально-латеральный доступ менее травматичен, но во время процедуры мы сталкиваемся с опасением повредить локтевой нерв. Наружно-латеральный разрез менее травматичен, не повреждает сосуды, нервы, что сокращает время операции.

Вывод. Правильный выбор хирургической тактики влияет на исход лечения. Мы видим, что закрытый дистракционно-компрессионный остеосинтез аппаратом Илизарова лучше открытого компрессионно-дистракционного остеосинтеза аппаратом Илизарова, поскольку при закрытых операциях сокращается период фиксации, а значит, функции локтевого сустава быстро восстанавливаются.

При правильно выбранном наружно - латеральном разрезе операции менее травматичны для больных, не повреждают существенно сосуды, нервы, сокращают время операции. Использование пластины со стабилизатором угла для остеосинтеза приводит к стабильному функциональному остеосинтезу и улучшению результатов лечения.

Литература:

1. Ризаев Ж. А., Рузимуротова Ю. Ш., Тураева С. Т. Влияние социально-гигиенических факторов труда и быта на здоровье медицинских сестер // Scientific progress. – 2022. – Т. 3. – №. 1. – С. 922-926.
2. Ризаев Ж. А., Азимов А. М., Храмова Н. В. Догоспитальные факторы, влияющие на тяжесть течения одонтогенных гнойно-воспалительных заболеваний и их исход // Журнал " Медицина и инновации". – 2021. – №. 1. – С. 28-31.
3. Тураев Б.Т., Эранов Н.Ф., Эранов Ш.Н., Гафуров Ф.А. Эффективность использования реконструктивных пластин и шурупов при фрагментарном переломе дистального конца плечевой кости. Проблемы биологии и медицины № 4(104). 2018. С. 113-114.
4. Уринбаев П.У., Гафуров Ф.А., Эранов Ш.Н., Жураев И. Г. Хирургическое лечение раздробленных внутрисуставных переломов дистального конца плечевой кости. Том I. 2019. П.408.
5. Уринбаев П.У., Эранов Н.Ф., Уринбаев И.П. Хирургическое лечение псевдоартроза головки мыщелка плечевой кости с помощью костного трансплантата. Материалы травматологов и ортопедов актуальные проблемы травматологии и ортопедии. 2017. Б.96-97.
6. Чернышев А.А. «Лечение переломов дистального отдела плечевой кости с помощью чрескожного остеосинтеза на основе биомеханической концепции фиксации фрагментов» // Аннотация. ЦИТО, Москва - 2002.
7. Пайзилла Уринбаевич Уринбаев, Шерзод Нуралиевич Эранов, Нурали Файзиевич Эранов, Фаррух Абуалиевич Гафуров, Садик Таштемирович Худойбергенов «Внутриартериальные исследования были хирургический опыт в образовательных науках» 2021 год. 4-й выпуск.

ХИРУРГИЧЕСКОЕ ЛЕЧЕНИЕ ПЕРЕЛОМОВ ДИСТАЛЬНОГО КОНЦА ПЛЕЧЕВОЙ КОСТИ

Маматкулов О.Х., Холиков Ф.О., Холхужаев Ф.И.

Резюме. Внутрисуставные переломы дистального отдела плечевой кости, несмотря на значительное количество разнообразных современных методов лечения, оставляют высокий удельный вес неудовлетворительных результатов 15-40 %, и больные признаются инвалидами в 18-20 % случаев. Переломы дистального отдела плечевой кости часто встречаются у детей в возрасте от 3 до 11 лет. Обычно механизм травмы - падение на вытянутую руку, разогнутую в локтевом суставе, или действие прямой силы, часто вызывающей смещение кости кзади или под углом. Могут повреждаться плечевая артерия или срединный или лучевой нервы, особенно когда перелом обусловлен смещением кзади или под углом. Повреждения сосудисто-нервного пучка иногда приводит к синдрому сдавления предплечья, который может осложняться ишемической контрактурой Фолькмана (сгибательная контрактура запястья, приводящая к деформации кисти руки по типу «птичьей лапы»). Переломы обычно внутрисуставные, и осложняются гемартрозом. Цель применить новый хирургический метод при переломах дистального конца плечевой кости, улучшить результаты сращения костных отломков и предотвратить контрактуры в локтевом суставе. Хирургические процедуры: Внешняя фиксация. В случае серьезных открытых переломов врач может применить внешний фиксатор, чтобы удерживать кости на месте до заживления ран. Открытая репозиция и внутренняя фиксация. Это процедура, наиболее часто используемая для лечения переломов дистальной части плечевой кости. Во время процедуры костные фрагменты сначала устанавливаются в их нормальное положение, а затем удерживаются на месте с помощью пластин и винтов, прикрепленных к внешней стороне кости.

Ключевые слова: открытые и закрытые переломы плечевой кости; биологические основы остеосинтеза; накостный остеосинтез; внеочаговый остеосинтез.