

**QIZILO'NGACH SHILLIQ QAVATIDAGI PATOLOGIK
O'ZGARISHLARNI KOMPLEKS DAVOLASH**

**M. T. Maxsudov¹, O. M. Gulamov¹, G. K. Axmedov², M. T. Achilov²,
Z. Ya. Saydullayev², A. A. Kadirov³**

¹"Akademik V.Voxidov nomidagi Respublika ixtisoslashtirilgan xirurgiya ilmiy-amaliy tibbiyot markazi" DM, Toshkent

²Samarqand davlat tibbiyot universiteti, Samarqand,

³Andijon davlat tibbiyot instituti, Andijon, O'zbekiston

Tayanch so'zlar: gastroezofagial reflyuks kasalligi (GERK), diafragma qizilo'ngach teshigi churralari (DQTCh), endoskopiya, lazer nurlanishi.

Ключевые слова: гастроэзофагеальная рефлюксная болезнь (ГЭРБ), грыжа пищеводного отверстия диафрагмы (ГПОД), эндоскопия, лазерное облучение.

Key words: gastroesophageal reflux disease (GERD), hiatal hernias (HH), endoscopy, laser irradiation.

Ushbu maqola zamonaviy tibbiyot va jarrohlikning asosiy muammolari - gastroezofagial reflyuks kasalligi (GERK) va diafragma qizilo'ngach teshigi churralari (DQTCh) asorati hisoblangan qizilo'ngach shilliq qavatidagi patologik o'zgarishlarni kompleks davolashga bag'ishlangan. Bu kasalliklar dunyo aholisining 35-40% dan ortig'ida uchraydi. Maqolada kasalliklarning zamonaviy jarrohlik, endoskopik va terapevtik davolash usullari keltirilgan.

**КОМПЛЕКСНОЕ ЛЕЧЕНИЕ ПАТОЛОГИЧЕСКИХ ИЗМЕНЕНИЙ СЛИЗИСТОЙ ОБОЛОЧКИ ПИЩЕВОДА
M. T. Maxsudov¹, O. M. Gulamov¹, G. K. Axmedov², M. T. Achilov², Z. Ya. Saydullaev², A. A. Kadirov³**

¹ГУ «Республиканский специализированный научно-практический медицинский центр хирургии имени академика В. Вахидова», Ташкент,

²Самаркандский государственный медицинский университет, Самарканд,

³Андижанский государственный медицинский институт, Андижан, Узбекистан

Статья посвящена комплексному лечению патологических изменений слизистой оболочки пищевода, являющихся осложнениями основных проблем современной медицины и хирургии - гастроэзофагеальной рефлюксной болезни (ГЭРБ) и грыж пищеводного отверстия диафрагмы (ГПОД). Эти заболевания встречаются более чем у 35-40% населения земного шара. В статье представлены современные хирургические, эндоскопические и терапевтические методы лечения заболеваний.

**COMPLEX TREATMENT OF PATHOLOGICAL CHANGES IN THE ESOPHAGUS MUCOSA
M. T. Makhsudov¹, O. M. Gulamov¹, G. K. Ahmedov², M. T. Achilov², Z. Ya. Saydullayev², A. A. Kadirov³**

¹Republican Specialized Scientific and Practice Medical Center of Surgery
named of academician V. Vakhidov, Tashkent,

²Samarkand state medical institute, Samarkand,

³Andijan State Medical Institute, Andijan, Uzbekistan

The article is devoted to the complex treatment of pathological changes in the mucous membrane of the esophagus, these complications are the main problems of modern medicine and surgery - gastroesophageal reflux disease (GERD) and hiatal hernias (HH). These diseases occur in more than 35-40% of the world's population. The article presents modern surgical, endoscopic and therapeutic methods for treating diseases.

Topografik va anatomik jihatdan qizilo'ngach juda murakkab a'zo bo'lib, u tananing uchta sohasida (bo'yin, ko'ks oralig'i va qorin bo'shlig'i) joylashgan [1, 4, 7, 15, 19, 23].

Ovqat hazm qilish jarayonida u asosan oziq-ovqat massalarining harakatlanishida ishtirok etadi. Shu sababli bu organ doimo turli xil kimyoviy, issiqlik va mexanik ta'sirlarga duchor bo'ladi. Natijada turli eroziv patologiyalar rivojlanadi [3, 6, 9, 12, 17, 21, 24].

Ko'pgina mualliflarning tadqiqotlariga ko'ra, GERK butun dunyo bo'ylab sayyoramiz aholisining o'rtacha 25-40 foizida uchraydi, ularning ko'pchiligi hech qanday davolash usullaridan foydalanmaydi, odamlarning taxminan 18-20 foizi o'z-o'zidan dorilar bilan davolanishga moyil [2, 8, 10, 16, 18, 20].

Janubiy-Sharqiy va Markaziy Osiyo aholisining 15-17 foizi har hafta GERK alomatlarini boshdan kechiradi. Ammo bu ma'lumotlarning barchasi nisbatan noto'g'ri, chunki hamma ham shifokorlarga bormaydi va o'z-o'zidan davolanishning turli usullaridan foydalanadi [3, 5, 11, 13, 14, 22, 25].

Tadqiqot materiallari va usullari. Tadqiqotga GERKning II - IV darajali reflyuks-ezofagit asoratlari bo'lgan 154 nafar bemor (87 erkak va 67 ayol) kiritilgan. Bemorlar, reflyuks ezofagit darajasiga qarab, Savary - Miller tasnifiga ko'ra taqsimlangan. II darajali reflyuks ezofagiti 107

(69,5%) bemorda, III daraja - 23 (14,9%) va IV daraja - 24 (15,6%) aniqlangan .

Reflyuks-ezofagitning tarqalishini baholash uchun endoskopik tadqiqot shuni ko'rsatdiki, qizilo'ngachining abdominal qismi zararlanishi 48% hollarda, qizilo'ngachning ko'krak qismining pastki uchdan bir qismi - 39% va qizilo'ngachning ko'krak qismining o'rta va pastki uchdan bir qismining zararlanishi 13% hollarda kuzatilgan. 103 (66,9%) bemorda DQTCHning har xil turlari aniqlangan.

Amalga oshirilgan davolash usullariga qarab, bemorlar ikki guruhga bo'lingan. Nazorat guruhi 96 nafar bemordan iborat bo'lib, ulardan 38 nafari (39,6%) umumiy qabul qilingan usul bo'yicha konservativ davo olgan, 58 nafari (60,4%) konservativ terapiya va refluyksga qarshi jarrohlik operatsiyalarini (Nissen fundoplikatsiyasi, to'liq bo'lmagan fundoplikatsiya va boshqalar) o'tkazgan.

Asosiy guruhni 58 nafar bemor tashkil qilib, ulardan 13 (22,4%) bemorga IQ diodli lazer nurlari yordamida konservativ terapiya, 45 (77,6%) bemorga esa laparoskopik usullardan foydalangan holda minimal invaziv davolash va konservativ davolash qo'llanilgan.

Asosiy va nazorat guruhlaridagi bemorlarning ko'pchiligining yoshi 19 yoshdan 44 yoshgacha bo'lib, mos ravishda 30,2% va 23,1% ni tashkil etdi. Xuddi shu ma'lumotlar boshqa yosh toifalarida ham olingan.

GERK bilan og'rigan bemorlarda refluyks-ezofagitining turli darajalari aniqlangan. Tadqiqotimizda faqat II - IV darajali refluyks ezofagiti bo'lgan bemorlar ishtirok etdi (1 jadval).

1 jadval.

Bemorlarning EK darajasi va uning asoratlari bo'yicha taqsimlanishi.

Daraja	Nazorat guruhi	Asosiy guruh	Umumiy bemorlar	Ishonchlilik
II	68 (70,8%)	39 (67,2%)	107 (69,5%)	$\chi^2 = 0,22, p=0,64$
III	14 (14,6%)	9 (15,6%)	23 (14,9%)	$\chi^2 = 0,025, p=0,87$
IV:	14 (14,6%)	10 (17,2%)	24 (15,6%)	$\chi^2 = 0,19, p=0,66$
a) chandiqli torayishi	6	2	8	$\chi^2 = 0,58, p=0,45$
b) Barret qizilo'ngachi	3	7	10	$\chi^2 = 4,76, p=0,029$
b) Kvinke yarasi	5	1	6	$\chi^2 = 1,17, p=0,28$
Jami	96	58	154	

Tadqiqotlar natijalari va tahlili. Ikkala taqqoslash guruhlarida asosan II darajali refluyks-ezofagit kuzatilib, asosiy guruhda 67,2% (n=39) va nazorat guruhida 70,8% (n=68) bemorlarda uchraydi. Shunday qilib, ikkala guruhdagi bemorlarda II darajali refluyks ezofagitining chastotasi sezilarli darajada bir xil ($\chi^2 = 0,22, p = 0,64$).

Taqqoslash guruhlarida uchinchi darajali refluyks ezofagiti 23 (14,9%) bemorda kuzatilib, ulardan asosiy guruhda - 9 (14,6%) va nazorat guruhida – 14 (15,6%) nafar bemorda kuzatilgan. Ko'rinib turibdiki, ikkala guruhda III darajali refluyks ezofagitining chastotasi ham sezilarli darajada bir xil ($\chi^2 = 0,025, p = 0,87$).

IV darajali refluyks ezofagiti 24 (15,6%) bemorda aniqlangan, ulardan 10 (17,2%) tasi asosiy guruhda va 14 (14,6%) nazorat guruhida. Taqqoslash guruhlarida IV darajali refluyks ezofagitining statistik ahamiyati $\chi^2 = 0,19, p=0,66$ edi. Shu bilan birga, tadqiqotda BQ kasalligining tarqalishi refluyks ezofagitining boshqa asoratlari bilan solishtirganda $\chi^2 = 4,76, p = 0,029$ ni tashkil etgan sezilarli farqni ko'rsatdi.

Konservativ terapiyani tayinlashda taqqoslash guruhlaridagi barcha bemorlarga standart preparatlar: antisekretor dorilar (H2-gistamin blokatorlari, PPI), prokinetiklar, antatsidlar, antiregurgitantlar, shuningdek ko'rsatmalarga ko'ra makrolid guruhi antibiotiklari tavsiya etildi.

Nazorat guruhidagi 38 bemor konservativ terapiyadan so'ng belgilangan muddatlarda tekshirildi. Nazorat tekshiruv davomida endoskopik tekshiruvlar kardio-qizilo'ngach birikmasi va qizilo'ngachning shilliq qavatining holatini baholash uchun ishlatilgan.

Oshqozon mahsulotining qizilo'ngachga refluyksini bartaraf etishga qaratilgan jarrohlik davolashdan oldin, yallig'lanish o'zgarishlarini kamaytirishga qaratilgan konservativ davo o'tkazildi. Operatsiyadan keyingi davrda davolash biz ishlab chiqqan usul bo'yicha IQ diodli lazer nurlari bilan amalga oshirildi.

Ikkala taqqoslash guruhidagi barcha 103 (66,9%) bemorlarga operatsiyalar o'tkazildi: umumiy endotraxeal og'riqsizlantirish ostida standart nuqtalarda 4-5 portdan foydalangan holda laparoskopik usulda orqa krurorafiya va Nissen yoki Tupe fundoplikatsiyasi bajarildi.

Operatsiya qorin bo'shlig'i a'zolarini reviziyasi bilan boshlandi. Churra aniqlangach, qizilo'ngachning pastki qismi identifikatsiya qilinib, atrof to'qimalardan izolyatsiya qilindi, oshqozonning yuqori qismi va uning tubi katta va kichik egriliklar bo'ylab mobilizatsiya qilindi, uning davomida qizilo'ngach-diafragma va gastrodiafragmal bog'lamlar ajratildi. Qizilo'ngach orqasida o'tkir va o'tmas usullar yordamida fundoplikatsiya manjeti uchun "tunnel" hosil bo'ldi. Orqa krurorafiya 3.0 Etibond ip yordamida tugunli choklar yordamida amalga oshirildi. Oshqozon tubi qizilo'ngach orqasidan "tunnel" orqali o'tkazilib, manjet 3-4 ta alohida 2/0 Vikril iplari yordamida Nissen yoki Tupe usullarida shakllantirildi. Bunday holda, sirpanishning oldini olish uchun manjetning bitta chokii qizilo'ngachga o'rnatilishi kerak.

Agar bemorlarda xamroh patologiya bo'lsa (5 (4,9%) bemorda surunkali kalkulyoz xoletsistit yoki 2 (1,9%) holatda kindik churrasi) bir vaqtning o'zida simultan operatsiya qilindi. 1 (0,9%) bemorda laparoskopiya konversiyaga aylantirildi (yuqori o'rta chiziqli laparotomiya). Konversiyaning sababi ko'ks oralig'idagi churra kamerasing massiv bitishmali jarayoni edi.

Barcha operatsiyalarning o'rtacha davomiyligi $121,2 \pm 10,5$ daqiqani tashkil etdi. Operatsiyadan keyingi davrda hech qanday asoratlar kuzatilmadi. Operatsiyadan keyingi o'rtacha yotoq kuni $5,5 \pm 0,6$, konvertatsiya qilishda - 9 kunni tashkil qildi.

Klinik misol: Bemor M, 1981 y.t., Kasallik tarixi №12347, 10.06.2022 yilda Samarqand SHTB II jarrohlik (endxirurgiya) bo'limiga doimiy jig'ildon qaynashi, epigastral og'riqlar, kekirish va qayt qilish shikoyatlari bilan yotqizilgan. Anamnezidan o'zini taxminan 6-7 yildan beri kasal deb hisoblaydi, mustaqil ravishda bir necha marta konservativ davo ko'rgan, ammo davolanish samarasi 1-2 oy davom etgan.

Bemor standart bo'yicha to'liq tekshiruvlardan o'tkazildi. Kontrastli rentgenografiyada (1 rasm): vertikal holatda contrast qizilo'ngachdan erkin o'tadi, qizilo'ngachning pastki qismlarida peristaltika biroz sekinlashadi, oshqozon maxsulotining qizilo'ngachga yengil regurgitatsiyasi kuzatiladi; gorizontal holatda, bu belgilar yanada aniqroq. Xulosa: Aksial DQTCH.

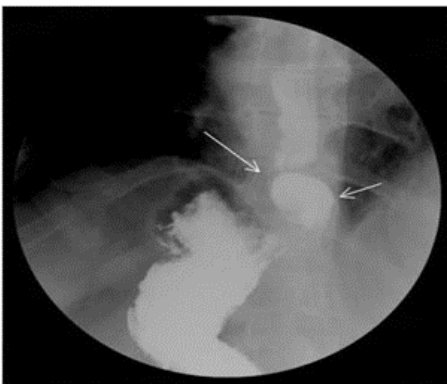
EGDFS da (07.10.2022): qizilo'ngachning shilliq qavati giperemiyali, diametri 0,7 sm gacha bo'lgan eroziyalar mavjud. DQTCH, I dar, o'lchami 3 sm, kesuvchi tishlardan qizilo'ngach uzunligi 22-23 sm, II - III darajali reflyuks ezofagit bilan asoratlangan. Diffuz kataral gastrit.

Bemorga aksial diafragmal churra, gastroezofageal reflyuks kasalligi, II-III darajali reflyuks ezofagit tashxisi qo'yilgan.

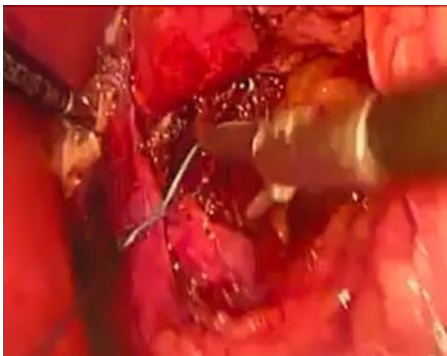
10.08.2022 yilda umumiy endotraxeal og'riqsizlanturush ostida laparoskopik krurorafiya. Nissen fundoplikatsiyasi operatsiyasi o'tkazildi. Bemorga 32 Fr nazogastral naycha o'rnatilgan. Standart nuqtalar orqali (10 mm - chap qovurg'a yoyi ostidan 2 sm pastda, 5 mm - epigastriyda, 10 mm - o'ng qovurg'a yoyi ostidan 2-3 sm pastda, 10 mm - o'rta aksilyar chiziq bo'ylab chap lateral mintaqada) kesmalar amalga oshirildi va troakarlar qo'yildi

Keyinchalik, oshqozonning yuqori qismini va tibini katta va kichik egrilik bo'ylab mobilizatsiyasi amalga oshirildi. Bunday holda, qizilo'ngach-diafragmal va gastrofrenal bog'lamlar ajratilgan. Qizilo'ngach orqasida o'tkir va to'mtoq usul yordamida fundoplikatsiya manjeti uchun tunnel hosil qilingan. Orqa krurorafiya 3.0 Etibond ip yordamida tugunli choklar bilan amalga oshirildi (2 rasm).

Keyingi etapda oshqozon tubi qizilo'ngach orqasidan tunnel orqali o'tkazildi va manjetning chetlari 2/0 o'lchamdagi Vikril iplari yordamida 3-4 ta alohida tugunli choklar bilan tikildi (3 rasm). Operatsiya qorin bo'shlig'ini drenajlash bilan yakunlandi.



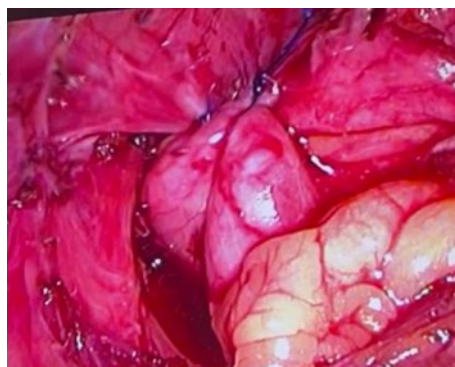
1 rasm. Gorizontal holatda oshqozon-ichak traktining kontrastli rentgenografiyasi.



2 rasm. Operatsiyasining krurorafiya bosqichi.

Bemor operatsiyadan bir kun o'tib faollashtirildi. Bemor 3 kundan keyin ahvoli qoniqarli bo'lib, shifoxonaga chiqarilgan. Bemorni kompleks davolash IQ diodli lazer nurlari bilan davolashni o'z ichiga oldi va qizilo'ngach shilliq qavatining to'liq regressiyasi uchun konservativ terapiya tavsiya etiladi.

Xulosa. II-IV darajali reflyuks ezofagiti bilan asoratlangan GERK bilan og'rikan barcha bemorlarga kompleks davolash tavsiya etiladi. Barrett qizilo'ngachi bilan asoratlangan GERK bilan og'rikan bemorlarni jarrohlik davolash uchun laparoskopik usulda Nissen yoki Tupe fundoplikatsiyasi ko'rsatiladi.



3 rasm. Fundoplikatsiya manjetining shakllanish bosqichi.

Shuningdek, kompleks davolash qizilo'ngachning o'zgartirilgan shilliq qavatiga nur ta'sirida IQ diodli lazerdan endoskopik foydalanishni, shuningdek standart konservativ terapiyani o'z ichiga oladi.

Foydalanilgan adabiyotlar:

1. Achilov M.T., Ahmedov G.K., Narzullaev S.I., Shonazarov I.Sh., Mizamov F.O. Features of diagnostics and surgical tactics for hiatal hernias. // International Journal of Health Sciences ISSN 2550-6978 E-ISSN 2550-696X ©. 2022. P.6029-6034.
2. Alqallaf S.M., Zaid A. A., et all. Gastroesophageal reflux disease: A review // Japanese Journal of Gastroenterology Research. Open Access, Volume 2. 2022.
3. Akhmedov G.K., Gulamov O.M., Mardonov J.N., Makhsudov M.T., Saydullaev Z.Ya., Achilov M.T., Yuldoshev F.Sh. Morphological Substantiation Of The Effect Of An Infrared Diode Laser On The Regeneration Of The Esophageal Mucosa. // Web of Medicine: Journal of Medicine, Practice and Nursing. Vol. 1 No. 2 (2023) P. 27-37.
4. Buckley FP, Bell RCW, Freeman K, Doggett S, Heidrick R. Favorable results from a prospective evaluation of 200 patients with large hiatal hernias undergoing LINX magnetic sphincter augmentation. Surg Endosc. 2018;32(4):1762-1768.
5. Grintcov A.G., Ishchenko R.V., Sovpel I.V., Sovpel O.V., Balaban V.V. Causes of unsatisfactory results after laparoscopic hiatal hernia repair. Research and Practical Medicine Journal. 2021;8(1):40-52.
6. Gulamov O.M., Babajanov A.S., Ahmedov G.K., Achilov M.T., Saydullaev Z.Ya., Khudaynazarov U.R., Avazov A.A. Modern methods of diagnosis and treatment of barrett esophagus. // Doctor's herald №2(94)-2020. ISSN 2181-466X. 116-120. DOI: 10.38095/2181-466X-2020942-116-120.
7. Gulamov O.M., Ahmedov G.K., Khudaynazarov U.R., Saydullayev Z.Ya. Diagnostic and treatment tactics in gastroesophageal reflux disease. // Texas Journal of Medical Science Date of Publication:18-03-2022. A Bi-Monthly, Peer Reviewed International Journal. Volume 6. P. 47-50.
8. Gutiérrez-Rojasa Luis, J.J. de la Gándara Martín, L. García Buey et al., Patients with severe mental illness and hepatitis C virus infection benefit from new pangenotypic direct-acting antivirals: Results of a literature review // Gastroenterología y Hepatología, <https://doi.org/10.1016/j.gastrohep.2022.06.001>.
9. Kohn G.P., Price R.R., DeMeester S.R., Zehetner J. Guidelines for the management of hiatal hernia. Surgical endoscopy. 2013;27(12):4409-4428.
10. Makhsudov M.T., Akhmedov G.K., Gulamov O.M., Khudaynazarov U.R., Dusiyarov M.M. The Use Of A Diode Laser In The Complex Treatment Of Various Pathological Changes In The Mucous Membrane Of The Esophagus. // American Journal of Interdisciplinary Research and Development ISSN Online: 2771-8948. Volume 15, April, 2023. P. 174-179.
11. Mirzakhitovich G.O., Keldibaevich A.G., Sultanbaevich B.A., Shokirovich Y.SH. & Pardaboevich R.J. (2021). Efficiency results of the application of different endoscopic studies in diagnostics and treatment of erosive and dysplastic changes of the esophagus mucosa. Scientific journal. ISSN 2541-7851. № 5 (108). P 2. (15-20).
12. Mirzakhitovich G.O., Sultanbaevich B.A., Keldibaevich A.G., Ibodullayevich A.I. & Usmanovich SH.Q. (2021). Diagnostic and treatment tactics in gastroesophageal reflux disease. Scientific journal. ISSN 2541-7851. № 3 (106). P 2. (62-66).
13. Rajkomar Kheman, Berney Christophe R. Large hiatus hernia: time for a paradigm shift? // BMC Surgery (2022) 22:264. <https://doi.org/10.1186/s12893-022-01705-w>.
14. Yin Feng, Gonzalo David Hernandez, Lai Jinping, Liu Xiuli. Histopathology of Barrett's Esophagus and Early-Stage Esophageal Adenocarcinoma: An Updated Review // Gastrointest. Disord. 2019, 1, 147-163; doi:10.3390/gidisord1010011
15. Ахмедов F.K., Садиков P.A., Гуламов O.M., Мардонов Ж.Н., Нарзуллаев Ш.Ш., Турсункулов Ж.К.. Тажрибада кизилўнғач шиллиқ қаватида иқ-диодли лазер нурларининг таъсирини ўрганиш. // Журнал

- биомедицины и практики, том 7. №5, 2022, ISSN 2181-9300. Стр. 117-122.
16. Бобомурадов Б.М., Гуламов О.М., Ахмедов Ф.К., Мардонов Ж.Н. Диафрагма қизилўнғач тешиги чурраларида замонавий хирургик даволаш хусусиятлари // International Scientific Journal “Research Focus”, 2023, №12.
 17. Васильев Ю.В. Пищевод Барретта: этиопатогенез, диагностика, лечение больных. Трудный пациент. №7, том 4, 2006 г. С. 29-37.
 18. Галлямов Э.А. Лапароскопический подход в коррекции рецидивов гастроэзофагеальной рефлюксной болезни и грыж пищеводного отверстия диафрагмы / Э.А. Галлямов, М.А. Агапов, В.А. Кубышкин, В.В. Какоткин. – Текст: непосредственный // Хирургическая практика. – 2019. – Т.39, № 3. – С. 31-40.
 19. Гуламов О.М., Мардонов Ж.Н., Махсудов М.Т., Ахмедов Ф.К., Худайназаров У.Р., Сайдуллаев З.Я. ГЭРК асоратларини комплекс лазерли даволаш. // Доктор ахборотномаси. №2 (110) – 2023. С. 36-39.
 20. Гуламов О.М., Махсудов М.Т., Ахмедов Г.К., Сайдуллаев З.Я., Дусияров М.М. Применение эндоскопических методов при диагностике и комплексном лечении эрозивных и диспластических изменений слизистой оболочки пищевода. // Журнал биомедицины и практики. №2 (2023). С. 399-405.
 21. Зябрева И.А., Джулай Т.Е. Грыжи пищеводного отверстия диафрагмы: спорные, нерешенные и перспективные аспекты проблемы (обзор литературы). Верхневолжский медицинский журнал. 2015;14 (4):24-28.
 22. Махсудов М.Т., Гуламов О.М., Тошкенбоев Ф.Р., Ахмедов Г.К., Хужабаев С.Т., Худайназаров У.Р. Грыжа пищеводного отверстия диафрагмы и гастроэзофагеальная рефлюксная болезнь. // Вестник врача. №3 (111) – 2023. С. 158-166.
 23. Никонов Е.Л. Хирургическое лечение грыж пищеводного отверстия диафрагмы и возможности новых эндоскопических процедур // Хирургия. №5, 2018. С. 96-105. <https://doi.org/10.17116/hirurgia2018596-105>
 24. Плаксин С.А., Котельникова Л.П. Двусторонние посттравматические диафрагмальные грыжи. Вестник хирургии им. И.И. Грекова. 2015;1:47-51.
 25. Черкасов М.Ф., и др. Принципы диагностики и лечения пищевода Барретта. //Современные проблемы науки и образования. 2017. №4. С. 45-49.