

СРАВНИТЕЛЬНЫЙ АНАЛИЗ РЕЗУЛЬТАТОВ ХИРУРГИЧЕСКОГО ЛЕЧЕНИЯ ПЕРВИЧНЫХ И ПРОДОЛЖАЮЩИХ РОСТ ГЛИОБЛАСТОМ ГОЛОВНОГО МОЗГА**С. С. Ахмедов, Н. Х. Холиков, Р. Х. Эгамбердиев, Р. Т. Кадырбеков, У. У. Алтыбаев**

Республиканский специализированный научно-практический медицинский центр нейрохирургии, Ташкент, Узбекистан

Ключевые слова: глиобластома, продолжающийся рост, хирургическое лечение.**Таянч сўзлар:** глиобластома, қайталанган ўсма, жарроҳлик давоси.**Key words:** Glioblastoma, relapse of brain tumor, surgical treatment.

Мультиформная глиобластома представляет собой злокачественную опухоль центральной нервной системы. Стандартным методом лечения является микрохирургическое удаление опухоли с последующей химио- и лучевой терапией. Однако, из-за злокачественного характера опухоли результаты лечения неудовлетворительны и продолжающийся рост опухоли является неизбежным. В данной статье сообщаются результаты хирургического лечения первичных и продолжающих рост глиобластом больших полушарий головного мозга, получавших стационарное лечение в РСНПМЦН.

БОШ МИЯНИНГ БИРЛАМЧИ ҲАМДА ҚАЙТА ЎСГАН ГЛИОБЛАСТОМАЛАРИНИ ЖАРРОҲЛИК ЙЎЛИ БИЛАН ДАВОЛАШ НАТИЖАЛАРИНИ ҚИЁСИЙ ТАҲЛИЛИ**С. С. Ахмедов, Н. Х. Холиков, Р. Х. Эгамбердиев, Р. Т. Кадырбеков, У. У. Алтыбаев**

Республика ихтисослаштирилган нейрохирургия илмий-амалий тиббиёт маркази, Тошкент, Ўзбекистон

Мультиформ глиобластома – марказий асаб тизимининг хавфли ўсмаси бўлиб, стандарт даволаш усули бу ўсимтани жарроҳлик йўли билан олиб ташлаш, сўнгра кимё терапияси ва нур терапияси билан даволашдир. Бирок, глиобластомалар жуда хавфли табиатга эга бўлганлиги сабабли турли даволаш усуллари самарадорлиги коникарсиз ва ўсимтани қайта ўсиши муқаррардир. Ушбу мақолада Республика ихтисослаштирилган Нейрохирургия илмий амалий тиббиёт Марказида стационар даволанган бош мия яримшарлари глиобластомалари бирламчи ва қайта ўсган ҳолатларини жарроҳлик йўли билан даволаш натижалари қиёсий таҳлили баён этилган.

COMPARATIVE ANALYSIS OF THE RESULTS OF SURGICAL TREATMENT OF PRIMARY AND RELAPSES OF GLIOBLASTOMAS**S. S. Ahmedov, N. H. Holikov, R. Kh. Egamberdiev, R. T. Kadirbekov, U. U. Altibaev**

Republican Specialized Scientific and Practical Medical Center of Neurosurgery, Tashkent, Uzbekistan

Glioblastoma multiform is a malignant tumor of the central nervous system. The standard treatment method is microsurgical removal of the tumor followed by chemotherapy and radiation therapy. However, due to the malignant nature of the tumor, treatment results are unsatisfactory and continued tumor growth (relapse) is inevitable. This article reports the results of surgical treatment of patients with primary and relapsed growth of glioblastomas of the cerebral hemispheres who received inpatient treatment at the Republican Specialized Scientific Practical Medical Center of Neurosurgery.

Актуальность проблемы. Глиобластома, также известная как мультиформная глиобластома (ГБМ), представляет собой тип агрессивной и злокачественной опухоли головного мозга [2,3]. Она принадлежит к категории опухолей головного мозга, называемых глиомами, которые происходят из глиальных клеток — поддерживающих клеток в мозге, которые помогают нейронам функционировать должным образом [1,2,3]. Глиобластома является наиболее распространенной и наиболее агрессивной формой глиомы, на ее долю приходится около 50% всех глиом. Это происходит преимущественно у взрослых, обычно в возрасте от 45 до 70 лет, хотя может поражать людей всех возрастов [3,4].

Стандартное лечение глиобластомы обычно включает комбинацию хирургического вмешательства, лучевой терапии и химиотерапии [5,6,7]. Хирургическое удаление опухоли часто является первым шагом, за которым следует лучевая терапия для воздействия на оставшиеся клетки глиобластомы. Химиотерапия используется для уничтожения или подавления роста раковых клеток. Однако, глиобластома является очень агрессивной опухолью, и прогноз, как правило, неблагоприятный. Даже при тотальном удалении опухоли, глиобластома имеет тенденцию рецидивировать, а средняя продолжительность жизни после постановки диагноза обычно составляет менее двух лет [5,7]. Несмотря на комплексное лечение, рецидивы неизбежны, а прогноз остается неблагоприятным. Однако из-за отсутствия доказательств нет единого мнения о наилучшем способе лечения продолжающей рост глиобластомы [4,5]. До сих пор не решено, продлевают ли повторные операции по поводу ГБМ вы-

живаемость. А результаты повторных операций и послеоперационные осложнения изучены недостаточно.

Целью настоящего исследования является сравнить результаты хирургического лечения и послеоперационных осложнений после первичных и повторных операций по поводу глиобластомы головного мозга.

Материал и методы исследования. Работа основана на результатах клинко-лабораторных обследований и наблюдений 61 больного с глиобластомами больших полушарий головного мозга, находившихся на лечении в Республиканском специализированном научно-практическом центре нейрохирургии Министерства здравоохранения Республики Узбекистан с 2017 по 2022 гг. Возраст больных колебался от 18 до 71 года.

Все наблюдаемые нами больные были разделены на две группы:

- Первая группа больные с первично обратившиеся и оперированные по поводу глиобластомы головного мозга – 33 (54,1%);
- Вторая группа—больные оперированные по поводу продолжающегося роста/с рецидивами глиобластомы головного мозга -28 (45,9%);

Всем больным было проведено полное комплексное обследование: клинко-неврологическое, параклиническое, инструментальное и лабораторное исследования. Оперативному вмешательству были подвергнуты все (100%) больные. Показаниями к повторной операции при рецидиве глиобластом явились: относительная сохранность больных, высокий уровень качества жизни больных (функциональный статус Карновского (KPS) ≥ 70), узловая форма рецидива/продолженного роста глиобластомы. Инвазивный рост глиобластом, низкий уровень качества жизни больных, а также бурный рост опухоли (рецидив/продолженный рост опухоли в течение 3х месяцев) явились противопоказаниям к повторной операции. Удаление опухоли во всех случаях производились под микроскопической ассистенцией. Больные в контрольной группе оперированы с использованием классических доступов в зависимости от локализации глиобластом. К больным основной группы были произведены реоперации с удалением продолжающегося рост новообразования.

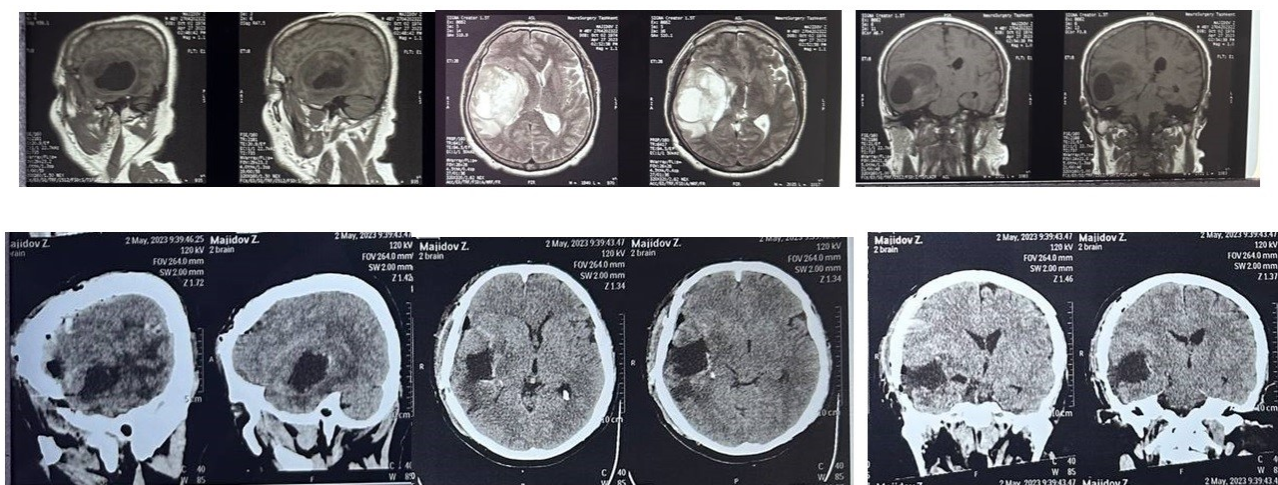


Рис. 1. Больной X. После первичной операции по поводу глиобластомы головного мозга.

Наиболее отличительной чертой глиобластом от других опухолей центральной нервной системы является их неизбежное рецидивирование/продолженный рост. Продолженный рост может наступить даже в самые короткие сроки после операции, даже в течение нескольких недель.

Ближайшие результаты хирургического лечения сравнительно оценены в обеих группах в послеоперационном периоде. Клинко-неврологическая картина, интраоперационные и послеоперационные осложнения и тотальности удаления сравнены.

Результаты. Оценка результатов лечения проводилась на основе анализа ближайших исходов. При этом учитывали динамику клинических проявлений, неврологических симптоматики, данные офтальмологических исследований, результаты контрольного компьютерно-томографического исследования. Изучали характер и причины осложнений.

Исходные характеристики для предоперационных данных в 61 включенном случае

Таблица 1.

Характеристики больных.

Характеристика	Первичные операции (n = 33)	Повторные операции (n = 65)
Средний возраст	59 (29–65)	62 (32–71)
Пол, n (%)		
Женский	14 (42,4)	12 (42,8)
Мужской	19 (57,6)	16 (57,2)
Предоперационные симптомы, n (%)		
Головная боль	8 (24,2)	15 (53,6)
Двигательный дефицит	18 (54,5)	22 (78,6)
Когнитивный дефицит	13 (39,4)	18 (64,3)
Судороги	6 (18,2)	14 (50,0)
Предоперационный объем опухоли, см ³	16,72 (3,98–98,18)	29,33 (5,34–113,15)

сведены в таблицу 1. Как видно, большинство переменных в исходные уровни были достаточно сбалансированы между повторными операциями и первичными резекциями, включая возраст, пол, и неврологический статус больных. Однако пациенты, перенесшие повторные резекции, имели значительно больше предоперационных головных болей, двигательных и когнитивных нарушений, чем пациенты, перенесшие первичную операцию. Признаки неврологических выпадений регрессировали не одновременно. Быстрота регресса патологической симптоматики зависела от фазы клинического течения и тяжести больных на момент оперативного вмешательства.

Таблица 2.

Оценка результатов хирургического лечения в зависимости от методов оперативного вмешательства.

Метод операции	Улучшение		Без изменений		Летальность		Всего	
	Абс	%	Абс	%	Абс	%	Абс	%
Первичные операции	21	34,4	12	19,7	0	0	33	54,1
Повторные операции	16	26,2	11	18,0	1	1,6	28	45,9
Итого	37	60,7	23	37,7	1	1,6	61	100

Из таблицы 2 видно, что наилучший результат отмечен у больных, которые были подвергнуты первичному удалению глиобластом (34,4%).

В раннем послеоперационном периоде изменений в динамике клинических проявлений удалось добиться у 60,7% больных (табл. 3). Если при первичном удалении достигнут 34,4% регресс клинических проявлений, то после повторных операции такой результат получен соответственно у 26,2% больных.

Таблица 3.

Послеоперационные осложнения.

Послеоперационные осложнения, n (%)	Повторные операции (n = 28)	Первичные резекции (n = 33)
Ухудшение неврологического статуса	12 (42,6)	10 (30,3)
Кровоизлияние в ложе опухоли	6 (21,4)	5 (22,7)
Отек мозга	2 (7,1)	2 (6,1)
Ишемические осложнения	3 (10,7)	2 (6,1)
Инфекционные осложнения	3 (10,7)	2 (6,1)
Вторичные заживления раны	4 (14,3)	1 (3,0)
Объем хирургической резекции, n (%)		
Тотальная резекция (98% - 100%)	8 (36,9)	13 (32,5)
Почти тотальная резекция (90–99%)	16 (27,7)	18 (39,4)
Субтотальная резекция (< 90%)	4 (35,4)	2 (28,1)

Дальнейшее течение заболевания и исход лечения глиобластом зависит, в частности, от возникновения послеоперационных осложнений, развивающихся в разные сроки после операций и их течения. По данным литературы, различные послеоперационные осложнения варьируют от 0,5 до 24%. [2,4,10].

Мы провели анализ результатов первичных и повторных операций, частоту послеопе-

рациональных осложнений в каждой группе.

Все осложнения условно были нами разделены на две основные группы: гнойно-воспалительные и ишемические осложнения. Иногда они сочетались друг с другом у одного и того же больного.

К гнойно-воспалительным осложнениям нами отнесены нагноение ран мягких тканей, эрозии мягких тканей, гнойные менингоэнцефалиты, вениткулиты и ликворея из ран мягких тканей.

К ишемическим осложнениям относятся послеоперационные нарушения мозгового кровообращения, отек головного мозга.

Во второй группе после повторных операций, в раннем послеоперационном периоде у 1 (3,6%) больной отмечалась ликворея из послеоперационной раны и у 1 (3,6%) оперированного больного развился менингоэнцефалит. Больной получал консервативную терапию и выписывался домой с улучшением и с минимальными неврологическими дефицитами.

В раннем послеоперационном периоде умерли 1 (3,6%) больной. Причину смерти мы связываем с нарушением стволового кровообращения вследствие дислокационного синдрома и отека стволово-диэнцефальных отделов мозга.

После первичных операций в послеоперационном периоде у 1 (3,6%) больных наблюдалась ликворея. В раннем послеоперационном периоде смертность не наблюдалась.

Выводы. В клинической картине продолжающих рост глиобластом головного мозга преобладают общемозговые и очаговые неврологические дефициты такие как нарушение двигательных функций, нарушения речи и судорожного синдрома.

Повторные операции при продолжающих рост глиобластомах определяется локализацией и характером роста опухоли, фазой клинического течения заболевания, общего состояния больного.

При сравнении исходов хирургического лечения, также необходимо учитывать исходное состояние больного до операции. Это в значительной мере позволит более достоверно судить об эффективности того или иного метода операции.

Использованная литература:

1. Epidemiology of Intracranial Gliomas / T. Quinn [et al.] // *Prog. Neurol. Surg. Basel.* — 2018. — Vol.30. — P.1–11.
2. Fuller G.N/, Scheithauer B/W. The 2007 Revised World Health Organization (WHO) Classification of Tumours of the Central Nervous System: Newly codified entities // *Brain pathology.* – 2007. – Vol. 17. – P. 304–307
3. Perrini P, Gambacciani C, Weiss A, Pasqualetti F, Delishaj D, Paia F, Morganti R, Vannozzi R, Lutzemberger L (2017) Survival outcomes following repeat surgery for recurrent glioblastoma: a single-center retrospective analysis. *J Neuro-Oncol* 131:585–591.
4. Pinsker M, Lumenta C (2001) Experiences with reoperation on recurrent glioblastoma multiforme. *Zentralbl Neurochir* 62:43–47.
5. Prabhu VC, Barton KP, Walsh S, Borys E, Melian E (2017) Recurrent malignant gliomas: treatment options and their effect on patient's quality of life. *World Neurosurg* 103:906–910.
6. Quick J, Gessler F, Dutzmann S, Hattungen E, Harter PN, Weise LM, Franz K, Seifert V, Senft C (2014) Benefit of tumor resection for recurrent glioblastoma. *J Neuro-Oncol* 117:365–372.
7. The 2016 World Health Organization Classification of Tumors of the Central Nervous System: a summary / D. N. Louis [et al.] // *Acta Neuropathol.* — 2016 [Electronic Resource]. — Mode of access: DOI 10.1007/s00401-016-1545-1. — Date of access:09.03.2018.