

ЧАҚАЛОҚЛАРДА ВА КЎКРАК ЁШДАГИ БОЛАЛАРДА ТУҒМА МАЙМОҚЛИКНИ КОНСЕРВАТИВ УСУЛИДА ДАВОЛАШ НАТИЖАЛАРИ



Ахтамов Аъзам, Ахтамов Азим Аъзамович, Тешаев Темур Неъматович
Самарқанд давлат медицина университети, Ўзбекистон Республикаси, Самарқанд ш.

РЕЗУЛЬТАТЫ КОНСЕРВАТИВНОГО ЛЕЧЕНИЯ ВРОЖДЕННОЙ КОСОЛАПОСТИ У ДЕТЕЙ МЛАДШЕГО ВОЗРАСТА

Ахтамов Аъзам, Ахтамов Азим Аъзамович, Тешаев Темур Неъматович
Самарқандский государственный медицинский университет, Республика Узбекистан, г. Самарқанд

RESULTS OF CONSERVATIVE TREATMENT OF CONGENITAL CLUBFOOT IN YOUNG CHILDREN

Akhtamov Azam, Akhtamov Azim Azamovich, Teshaev Temur Nematovich
Samarkand State Medical University, Republic of Uzbekistan, Samarkand

e-mail: sammu@info.uz

Резюме. Туғма маймоқликни бола мустақил тик туришидан олдин тўлиқ туғрилаш зарур бўлади. Мақолада туғма маймоқлик билан 59 беморда турли даволаш усуллари қўлланилиб 3,5 йил кузатилиб натижалари таҳлил қилинган. Понсети усули нисбатан самарадор бўлиб оғир даражадаги деформациянинг барча элементларини тўлиқ бартараф этиши имкониятини беради. Туғма маймоқликни энг эрта самарадор усуллар қўлланилиб даволанганда даволаш натижаларини (91%) яхшилаш имкониятини беради.

Калит сўзлар: болалар, туғма маймоқлик, консерватив усулларда даволаш.

Abstract. Congenital clubfoot needs a complete correction before the beginning of the period of verticalization. The results of treatment of 59 children with congenital clubfoot by various methods for 3,5 years have been analyzed. The most effective are the methods of Ponseti, which allows to completely eliminate all elements of deformation, even with severe clubfoot. The timeliness, continuity, and highly effective methods of early treatment of congenital clubfoot can improve the final results of treatment by 91%.

Key words: children, congenital clubfoot, conservative treatment.

Долзарблиги. Туғма маймоқлик оёқ панжасининг энг кўп учрайдиган деформацияларидан бири ҳисобланади. Классик туғма маймоқликда товон суяги эквинус ҳолатида, панжанинг ўрта ва олд қисми – яқинлашган ва ташқарига буралган ҳолатда бўлади. Касаллик ҳар мингта туғилган чақалоқнинг 1-2%ида кузатилиши мумкин [1,4]. Ўғил болалар қиз болаларга нисбатан икки марта кўп касаланадилар ва касаллик 30-33% икки томонлама характерда кузатилади [4,5,6]. Касаллик ривожланишига сабаб бўлувчи омиллар аниқланмаган. Жумладан, эмбриогенез жараёнининг бузилиши, неврологик касалликлар, орқа миянинг бузилиши, неврологик касалликлар, орқа миянинг нуқсонли касалликлари (миеломенингоцеле, дизрафия) билан кузатилишини эътиборга олсак касалликни нейромушакли касаллик сифатида ёндошиш мумкин. Баъзи ҳолларда касалликни оғир формалари артрогриппоз, катта болдирнинг нуқсонли ривожланишлари билан бирга

кузатилиши мумкин [3,4,6]. Бугунги кунда маймоқликни консерватив усулда туғрилашнинг кўплаб усуллари мавжуд бўлиб уларнинг барчаси деформациянинг барча компонентлари (эквинус, кавус, варус, супинация, панжа яқинлашуви)ни аста-секинлик билан параллел равишда этапли гипсли боғлам қўллаш принципларига асосланган.

Мақсад: чақалоқлар ва кичик ёшдаги болаларда туғма маймоқликни турли консерватив усулларда даволаш натижаларини ва самарадорлигини таҳлил қилиб баҳолаш.

Материал ва текшириш усуллари: туғма маймоқлик билан касалланган бир хафталикдан 10 ойликгача бўлган 59 бемор 2017-2021 йиллар давомида консерватив усулда даволаниб ва ортопедик кузатувлар Республика ихтисослаштирилган травматология ортопедия илмий амалий тиббиёт марказининг Самарқанд филиали поликлиникасида амалга оширилган.

Дволашдан сўнг беморлар бир ярим йилдан уч ярим йил (ўртача 2,5 йил) давомида динамикада кузатилган. Туғма маймоқликни

даволашда Зацепин ва Понсети усуллари қўлланилди.

Беморларнинг 31 нафари (52,6%) Зацепин усулида ва 28 нафари (47,4%) Понсетти усулида даволанган. Касаллик оғирлигининг даражасига кўра тўрт поғонали кўрсаткич бўйича учта гуруҳга тақсимланди. Касалликнинг қийшиқлик даражаси биринчи кўрик жараёнида аниқланган тўғриланиш ҳолатига кўра тақсимланди. Касалликнинг енгил (биринчи) даражасида биринчи кўриқда оёқ панжа ўрта физиологик ҳолатда тўғриланганда маймоқликнинг барча элементлари осонлик билан тўғриланади. Маймоқликнинг ўрта (иккинчи) даражасида оёқ панжа ўрта физиологик ҳолатга бирламчи тўғриланганда эквинус, варус ва оёқ панжани яқинлаштириш ҳолатида тўғриланмаслик ҳолати (қийшиқликнинг ўртача кўрсаткичи) 15^0-20^0 гача сақланиб қолди. Касалликнинг оғир (учинчи) даражасида маймоқликнинг барча компонентлари ўрта физиологик ҳолатга тўғрилангач, қолдиқ қийшиқлик кўрсаткичи 25^0-35^0 гача сақланиб қолди. Касалликнинг ўрта оғир (тўртинчи) даражаси кузатилмади. Зацепин усулида асосан ахиллотомия қўллаш эҳтимоли бўлмаган маймоқликнинг биринчи даражаси билан – 13 нафар, иккинчи даражаси билан 11 нафар, оғир даражаси билан 7 нафар бемор даволанди. Понсети усули билан ўрта оғирликдаги 16 бемор ва оғир даражадаги 12 бемор даволанди.

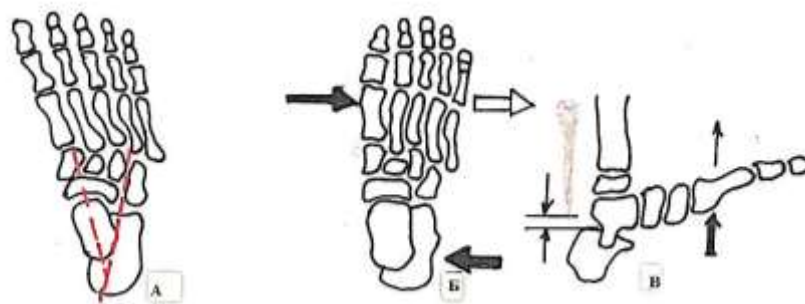
Туғма маймоқлик билан даволанган беморларнинг 26 таси Зацепин усулида гипсли боғлам тизза бўғимидан 150^0 букилган ҳолатда оёқ пажасини яқинлаштириш, варус ва эквинус ҳолат аста – секинлик билан тўғриланди ҳамда қуйидагича этапли гипсли боғлаш қўлланилди: I – этапда оёқ панжасининг олд қисми узоқлаштирилиб бир вақтда қайқсимон суяк ошиқ суяк бошчаси томон сурилиб тўғриланади.

II-этапда ташқарига буралган ошиқ суякни оёқ панжа, қафт томонидан ичкарига бураб оёқнинг таянч ўқига тўғрилаймиз. III- этапда тизза бўғими болдир ўқига нисбатан ўрта физиологик ҳолатга келтирилиб оёқ панжаси қафт томонга букилиб ошиқ суяк анатомик жойига тўғриланади. Оёқ панжасини яқинлашувини варус ва эквинусни аста секинлик билан тўғрилаб тизза бўғимидан 150^0 букилган ҳолатда соннинг юқори қисмигача гипсли боғлам қўлланилди. Ҳар бир навбатдаги гипсли боғлам қўллашда паталогик элементлар имконияти борича 8^0-10^0 гача тўғриланиб гипсли боғлам қўйилади. Гипсли боғлам 4 ойликгача бўлган болаларда 7-8 кунгача, 5-6 ойликда 10-12 кунга алмаштирилиб турилди. Оёқ панжаси тўла тўқис тўғрилангандан сўнг махсус ортопедик пойафзал 6 ойдан 12 ойгача тавсия этилади. Зацепин усулда гипсли боғламда

даволаниш муддати 90 кундан 162 (ўртача 126) кунни ташкил этган.

Бугунги кунда Понсети усулида даволаш нисбатан оммавийлашган бўлиб 26 беморда қўлланилган. Даволаш аста-секинлик билан коррекциялаб гипсли боғлам қўллашдан иборат. Биринчи навбатда ковак компонент тўғриланади. Панжанинг олд қисми ташқари томонга буралиб биринчи қафт суяги ёзилиб (расм 1) тўғрилангач бир ҳафтага гипсли боғлам қўлланилади. Ковак компонент тўғрилангач панжанинг олд ва ўрта қисмини узоқлаштириш учун ошиқ суяк бошчасига ташқаридан ичкарига босим берилиб тўғриланади. Товон-кичик болдир ҳамда ошиқости бўғимида тўлиқ ёзиш таъминланади. Кейинги этапда сақланиб қолган эквинусни бартараф этиш учун маҳаллий оғриқсизлантириш остида ахилл пайи кесилиб эквинус, варус ва яқинлаштириш тўла-тўқис тўғриланиб бола ёшига қараб 3-4 ҳафтага гипсли боғлам тизза бўғими 150^0 букилиб болдир 30^0 га ичкарига буралиб гипсли боғлам сонни ўрта қисмигача қўйилади. Гипсли боғлам ечилгач 3 ой давомида махсус ортопедик пойафзал шина билан 3 ой давомида тавсия этилади. 3 ёшдан сўнг шина фақат тунги уйку вақтида тавсия этилади. Мустақил юра бошлаган болаларга антиварусли профилактик пойафзаллар тавсия этилади. Тўққиз-ўн икки ойликда тўлиқ тўғриланишига эришилмаса жарроҳлик усулида даволашни тавсия этилади.

Даволаш натижалари. Зацепин усулида даволанган 31 нафар бемордан касалликнинг енгил даражаси кузатилган 12 (20,3%) беморнинг барчасида қийшиқликнинг барча элементлари тўғриланиб оёқ панжа мутаносиблиги тўлиқ тикланган. Касалликнинг ўрта ва оғир даражаси кузатилаган 19 беморнинг 16 тасида (27,1%) яхши натижалар кузатилиб оёқ панжанинг мутаносиблиги тикланган. Уч нафар (5,1%) беморда оёқ панжаси олд қисмининг яқинлашуви ва супинация $15-20^0$ ораликда тўғриланмай қолади ва жарроҳлик усулида даволаниш тавсия этилди. Шундай қилиб, туғма маймоқлик Зацепин усулида даволанганда самарадорлик натижалари оёқ панжасининг бирламчи қийшиқлик даражасига боғлиқ бўлиб самарадорлик кўрсаткичи 89% ни ташкил этган. Кузатувимиздаги 28 беморда туғма маймоқликнинг ўрта ва оғир даражаси кузатилган бўлиб 27 нафар (91%) беморда аъло ва яхши натижалар кузатилган. Фақат бир (3,4%) беморда икки йил муддат ўтгач асорат (эквинус) ривожланиши кузатилди. Асорат ривожланишига кеч муддатларда даволашнинг қўлланилиши, шунингдек даволашдан кейинги даврларда ортопедик пойафзал ва шинадан тўлақонли фойдаланмаслик сабаб бўлган.



Расм 1. Туғма маймоқлик: А. Оёқ панжасининг олд қисмини яқинлаштирувчи ва орқа қисмини варус ҳолати; Б. Панжанинг олд қисми узоклаштириб тўғриланган ҳолати; В. Ахиллотомиядан сўнг оёқ панжасининг ёзилиб тўғриланган ҳолати.

Шундай қилиб, туғма маймоқликни функционал усулда даволашнинг каминвазив усуллари оммавийлаштириш ҳамда гипсли боғламда даволаш муддатини камайтириш болалар ортопедиясида бугунги куннинг долзарб муаммоларидан бири ҳисобланади. Бугунги кунда туғма маймоқликни даволашда энг самарадор усуллар қўлланилишига қарамадан даволашнинг техник имкониятларини янада такомиллаштириш илмий тадқиқот ишларининг асосий мавзуси бўлиб қолади. Кичик ёшдаги болаларда туғма маймоқликни юқори самарадор усулларда эрта даволаш, бугунги кунда энг самарадор усул ҳисобланган Понсетти усулини клиник амалётга кенг қўллаш даволаш натижаларини яхшилаш имкониятини беради. Бунинг учун қуйи бирламчи табақада, яъни педиатрлар ўртасида касалликни ташхислаш ва даволаш тўғрисидаги маълумотларни кенг тарғиб қилиш даволашни эрта бошлаб унинг самарадорлигини оширишнинг асосий манбаи бўлади.

Хулосалар:

1. Туғма маймоқликни чақалоклик даврининг биринчи ҳафтасида эрта даволашни оммавийлашган стандартга айлантириш даволаш самарадорлигини оширишнинг асосий манбаи ҳисобланади.

2. Даволаш усуллари танлашда оёқ панжасининг биомеханикасига асосланган функционал самарадор Понсетти усуллари амалиётга кенг қўллаш, беморни гипсли боғламда бўлиш муддатини қисқартириб даволаш натижаларини яхшилаш имкониятини яратади.

3. Даволаш жараёнида ота-оналарга касаллик моҳиятини, ортопедик шина ва пойфазаллардан оқилона фойдаланиш заруратини тушунтириш асоратлар ва ногиронлик улушини камайтиришга хизмат қилади.

Адабиётлар:

1. Ахтамов А., Ахтамов А.А., Тешаев Т.Н. Консервативное лечение врожденной косолапости у детей грудного возраста // Proceedings of the 8th

International Scientific and Practical Conference. 2021. №4. Стр. 502-505.

2. Ахтамов А., Ахтамов А.А., Тешаев Т.Н. Консервативное лечение врожденной косолапости у детей грудного возраста // Травматология, ортопедия ва реабилитация журналы, 2021 №4 (махсус сон). 159-161 с.

3. Akhtamov A., Akhtamov A.A., Shamsiev Zh.Z., Zakharov A.S., Mukhsinov K.M., Yusupov N.K. Functional methods of restorative treatment of patients with posttraumatic contractures of the elbow joint // Philosophical Readings XIII.4 (2022), pp. 848-851.

4. Ризаев Ж. А., Адилова Ш. Т., Пулатов О. А. Обоснование комплексной программы лечебно-профилактической стоматологической помощи населению республики Узбекистан // Аспирант и соискатель. – 2009. – №. 4. – С. 73-74.

5. Ризаев Ж. А. и др. Оценка функциональных изменений, формирующихся в зубочелюстной системе боксеров // Вісник проблем біології і медицини. – 2019. – №. 4 (1). – С. 270-274.

6. Ризаев Ж. А., Азимов А. М., Храмова Н. В. Догоспитальные факторы, влияющие на тяжесть течения одонтогенных гнойно-воспалительных заболеваний и их исход // Журнал "Медицина и инновации". – 2021. – №. 1. – С. 28-31.

РЕЗУЛЬТАТЫ КОНСЕРВАТИВНОГО ЛЕЧЕНИЯ ВРОЖДЕННОЙ КОСОЛАПОСТИ У ДЕТЕЙ МЛАДШЕГО ВОЗРАСТА

Ахтамов А., Ахтамов А.А., Тешаев Т.Н.

Резюме. Врожденная косолапость нуждается в полной коррекции до начала периода вертикализации. Проанализированы результаты лечения 59 детей с врожденной косолапостью различными методиками на протяжении 3,5 лет. Наиболее эффективными являются методы Понсетти, позволяющий полностью устранить все элементы деформации даже при косолапости тяжелой степени. Своевременность, преемственность, высокоэффективных методов раннего лечения врожденной косолапости позволяет улучшить конечный результаты лечения на 91%.

Ключевые слова: дети, врожденная косолапость, консервативные лечения.