



Зайниев Алишер Фаридунович, Курбаниязов Зафар Бабажанович, Бабажанов Ахмаджон Султанбаевич,
Тухтаев Жамшед Кодиркул угли
Самаркандский государственный медицинский университет, Республика Узбекистан, г. Самарканд

БЎҚОҚ ТОКСИК ШАКЛЛАРИ БИЛАН БЕМОРЛАРНИ ЖАРРОҲЛИК ДАВОЛАШНИ КЛИНИК – МОРФОЛОГИК АСОСЛАШ

Зайниев Алишер Фаридунович, Курбаниязов Зафар Бабажанович, Бабажанов Ахмаджон Султанбаевич,
Тухтаев Жамшед Қодиркул ўгли
Самарканд давлат тиббиёт университети, Ўзбекистон Республикаси, Самарканд ш.

CLINICAL AND MORPHOLOGICAL SUBSTANTIATION OF SURGICAL TREATMENT OF PATIENTS WITH TOXIC FORMS OF GOITER

Zainiev Alisher Faridunovich, Kurbaniyazov Zafar Babajanovich, Babajanov Akhmadjon Sultanbaevich,
Tukhtaev Jamshed Kodirkul ugli
Samarkand State Medical University, Republic of Uzbekistan, Samarkand

e-mail: info@sammu.uz

Резюме. Долзарблиги. Токсик бўқоқнинг қайталанган шакларида ўтказиладиган оператив аралашувлар техник жиҳатдан мураккаб бўлиб, кўп сонли ва кўп маротаба қайталанган шакларида жарроҳлик аралашувнинг кўлами ва хусусиятига нисбатан тактик муаммолар пайдо бўлади. Материал ва усуллар. Тадқиқот материалларини бўқоқнинг токсик шакллари бўлган 112 нафар беморни текшириши ва жарроҳлик даволаш натижалари ташкил этди. Бўқоқ токсик шакллариини морфологик таххислаида ингичка игнали аспирацион биопсиянинг (ИАБ) информативлиги 88,3% ни, интраоперацион экспресс биопсияни (ИЭБ) эса 94,4% ни, ушбу усулларнинг ҳамкорликда қўлланилиши информативликни 98,1% га ошишига имкон берди. Бўқоқнинг токсик шакллари билан беморларда қалқонсимон без тўқималаридаги морфологик ўзгаришлар диагностикасини клиник амалиётга жорий этилиши жарроҳлик аралашувларининг мақбул ҳажмини танлашга имкон берди. Тадқиқот натижалари. ИАБ ва ИЭБ хулосалари маълумотларини ҳисобга олган ҳолда бўқоқнинг токсик шакларида жарроҳлик аралашув ҳажмини танлаш бўйича ишлаб чиқилган алгоритм операциядан кейинги кечки даврлардаги қониқарсиз натижалар частотасини 18,9% дан 4,1% гача камайтириши орқали даволаш натижаларини яхшилашга имкон берди.

Калим сўзлар: морфологик текширув, интраоперацион экспресс биопсия, ингичка игнали пункцион аспирацион бопсия.

Abstract. Relevance. Interventions with relapses of toxic forms of goiter are technically complex, and with multiple and multiple relapses, tactical problems arise with respect to the scope and nature of surgical intervention. Material and methods. The research material was the results of the study and surgical treatment of 112 patients with toxic forms of goiter. In the morphological diagnosis of the toxic form of goiter, the information content of fine needle puncture aspiration biopsy was 88.3%, intraoperative express biopsy – 94.4%, the combination of these methods increased the information content to 98.1%. The introduction into clinical practice of morphological diagnostics of thyroid tissue changes in patients with toxic forms of goiter, allowed to choose the optimal volume of surgical intervention. The results of the study. The developed algorithm for choosing the volume of surgical intervention in toxic forms of goiter, taking into account the data of the conclusion of TIAB and IEB, allowed to improve the results of treatment by reducing the frequency of unsatisfactory results in the long-term postoperative period from 18.9% to 4.1%.

Keywords: morphological examination, intraoperative express biopsy, fine needle puncture aspiration biopsy.

Актуальность. Объем операций при токсических формах зоба могут колебаться от ре- зекции пораженной доли до тиреоидэктомии. По данным литературы у 96,8% больных с рецидив-

ным токсическим зобом первичная операция носила органосохранный характер и вместе с тем наибольшее количество рецидивов составили больные с многоузловым поражением [3,6]. Вмешательства при рецидивах токсических форм зоба отличаются технической сложностью, а при множественных и многократных рецидивах возникают тактические проблемы в отношении объема и характера хирургического вмешательства [1,4]. Анализ современной литературы показывает, что имеются несколько противоположных направлений в лечении токсических форм зоба [4,5]. Отсутствие единого алгоритма диагностики, учитывающего современные классификационные позиции, не позволяет оценить ведущие критерии и обосновать выбор рационального варианта хирургического вмешательства [2,3]. Улучшение качества лечения больных с токсическими формами зоба путем выбора метода операции и разработки эффективных методов снижения рецидива тиреотоксикоза, является одним из актуальных направлений.

Цель исследования. Оптимизировать лечебно-диагностический алгоритм токсических форм зоба с учетом морфологического строения ткани щитовидной железы.

Материал и методы исследования. Материалом исследования послужили результаты исследования и хирургического лечения 112 пациентов с токсическими формами зоба, оперированных в хирургических отделениях многопрофильной клиники Самаркандского государственного медицинского университета и городской клинической больницы №1 в период с 2012 по 2021 гг.

Все больные группы сравнения (n=52) с токсическими формами зоба, которым тиреоток-

сический статус медикаментозно снижен до эутиреоза (45 больных - 86,5%) и тиреотоксикоза I степени (7 больных - 13,5%) были оперированы. При этом 32 (61,5%) больным выполнена субтотальная субфасциальная струмэктомия, 12 (23,1%) - субтотальная субфасциальная резекция одной и клиновидная резекция контрлатеральной доли щитовидной железы (ЩЖ), 6 (11,5%) больным выполнена гемитиреоидэктомия и 2 (3,8%) - частичная резекция ЩЖ.

Отдаленные результаты хирургического лечения больных группы сравнения удалось проследить у 37 (71,1%), срок наблюдения составил от 2 до 10 лет. Рецидивы зоба выявлены у 7 (18,9%) больных, гипотиреоз - у 1 (2,7%).

Проведены морфологические исследования тканей щитовидной железы, полученные во время операции 52 больных группы сравнения, всего исследовано 267 микропрепаратов.

При исследовании препаратов в 78% случаев преобладали процессы развития соединительной ткани 2-3 степени (рис. 1).

Изменения эпителия выражались в появлении мелких фолликулов, выстланных низким цилиндрическим эпителием. Пролиферативные изменения были выражены слабо или отсутствовали (рис. 2).

Таким образом, данная гистологическая картина свидетельствовала о развитии склеротических процессов и слабых пролиферативных изменениях при низком уровне аутоиммунной стимуляции ЩЖ.

При исследовании микропрепаратов ЩЖ в 22% случаев характерными явлениями были пролиферация эпителия с образованием сосочков, клетки его были кубической формы (рис. 3).

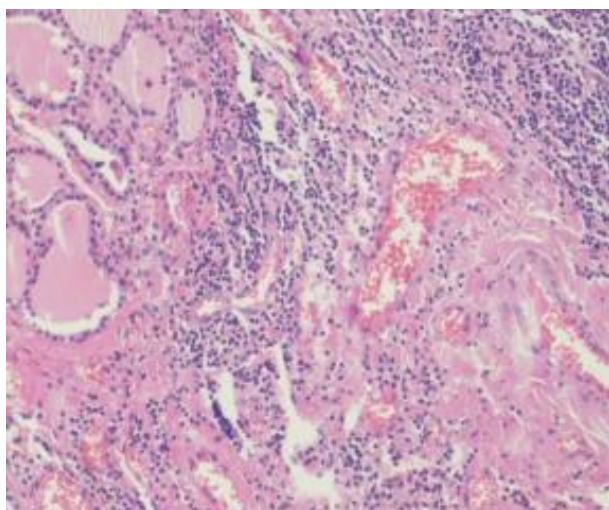


Рис. 1. Микрофотограмма препарата ЩЖ. Больная П., 41 год. Выраженное разрастание соединительной ткани. Окраска гематоксилином и эозином. Увеличение x100

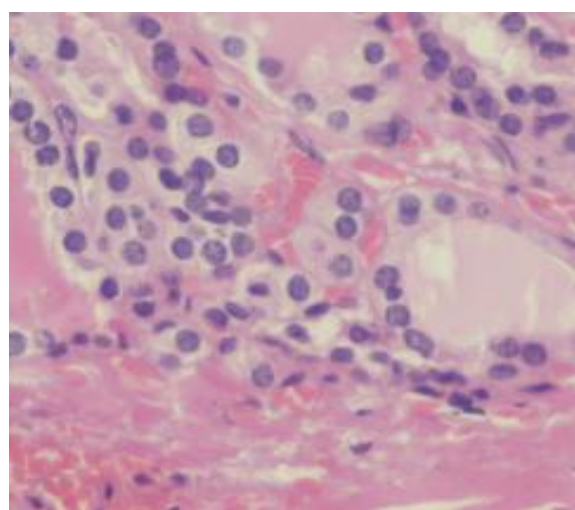


Рис. 2. Микрофотограмма препарата ЩЖ. Больная В., 36 лет. Мелкие фолликулы, выстланные низким цилиндрическим эпителием. Окраска гематоксилином и эозином. Увеличение x400

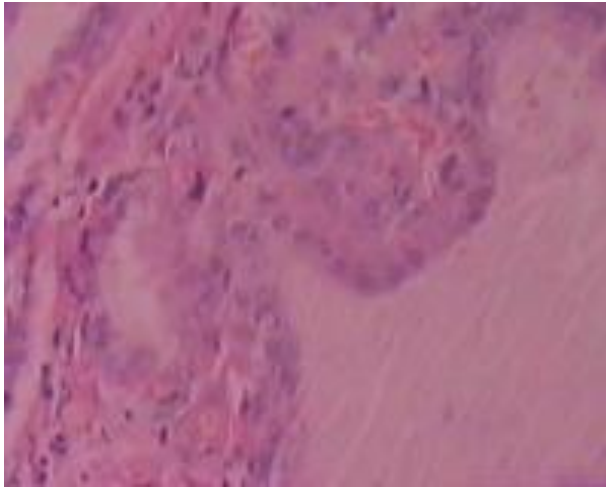


Рис. 3. Микрофотограмма препарата ЩЖ. Больная С., 49 лет. Проплиферация эпителиа, формирование сосочков. Окраска гематоксилином и эозином. Увеличение x200

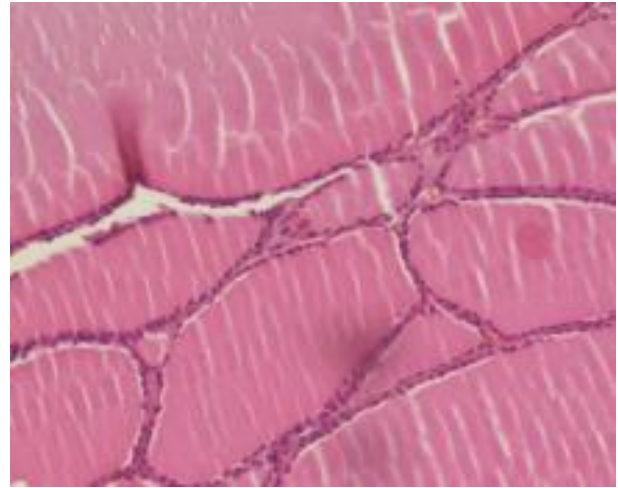


Рис. 4. Микрофотограмма препарата ЩЖ. Больная Т., 52 года. Крупные фолликулы с большим количеством жидкого коллоида. Рыхлая строма. Окраска гематоксилином и эозином. Увеличение x100

Во всех препаратах было отмечено большое количество коллоида с интенсивной резорбцией (рис. 4). Степень развития соединительной ткани была незначительной.

В 7 (18,9%) случаях с рецидивом токсической формы зоба (из 37 прослеженных больных группы сравнения в отдаленном послеоперационном периоде) при ретроспективном анализе морфологических исследований ткани ЩЖ выявлена пролиферация эпителиа с образованием сосочков, а также большим количеством коллоида с интенсивной резорбцией. Лимфоидная инфильтрация, плазматические клетки, макрофаги выявлены во всех препаратах в равной степени, что может свидетельствовать об общей аутоиммунной природе заболевания.

Таким образом, развитие морфологических изменений ткани щитовидной железы напрямую зависят от степени активности аутоиммунного процесса. При высоком уровне аутоиммунной стимуляции наблюдаются морфологические изменения, свидетельствующие о преобладании процессов пролиферации и трансформации эпителиа. Это, в свою очередь, способствует развитию гиперпластических процессов ткани щитовидной железы, что на фоне сохраняющейся высокой аутоиммунной стимуляции может привести к рецидиву тиреотоксикоза при выполнении резекционных методик. Из этого следует, что оставление ткани ЩЖ при такой гистологической картине нецелесообразно.

При выявлении выраженного процесса склероза ткани ЩЖ и слабых пролиферативных изменениях дальнейшее прогрессирование заболевания после выполнения резекции щитовидной

железы маловероятно, т.к. замещение фолликулов на склеротическую ткань не способствует дальнейшему развитию процессов гиперплазии и гиперфункции ткани на фоне низкого титра аутоиммунной стимуляции.

В связи с чем, всем больным основной группы ($n = 60$) до операции проведена тонкоигльная аспирационная биопсия (ТИАБ) ЩЖ. При наличии у пациента нескольких узлов клеточные пунктаты аспирировали и исследовали каждый из них в отдельности. ТИАБ выполняли под контролем аппаратов Profocus 2202 и Minifocus 1402 производства "BK Medical" (Дания) с линейными датчиками (6–12 МГц) (рис. 5).

При наличии узла с солидной ультразвуковой структурой забор материала осуществляли из центра и периферии узла. В солидных узлах с кистозным компонентом материал аспирировали из солидного участка. В кистозных узлах забор материала производился из ткани узла по периферии кисты. Каждый узел пунктировали как минимум из двух различных точек. Полученные стеклопрепараты окрашивали по Май-Грюнвальду-Гимзе (рис.6).

Цитологические исследования проводили методом световой микроскопии, в отдельных случаях по показаниям осуществляли иммуноцитохимические исследования, при наличии в аспирате содержимого кисты использовали жидкостную цитологию. У 37 (61,7%) больных цитологическое исследование показало появление мелких фолликулов, выстланных низким цилиндрическим эпителием с разрастанием соединительной ткани без пролиферативных изменений (рис. 7).

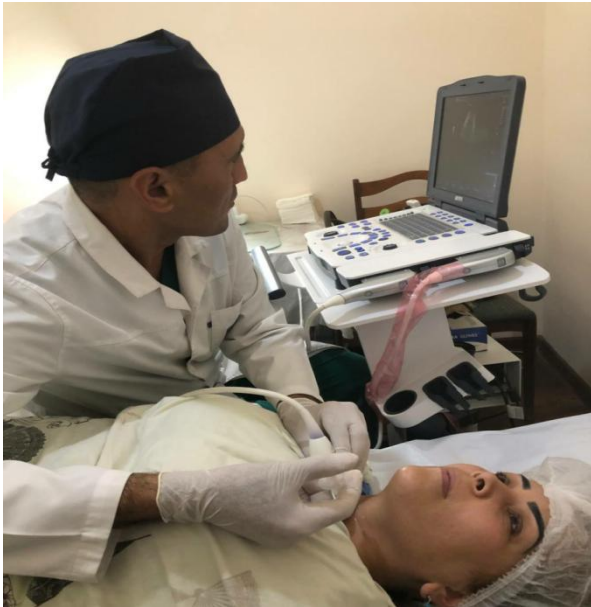

Рис. 5. ТИАБ под контролем УЗИ

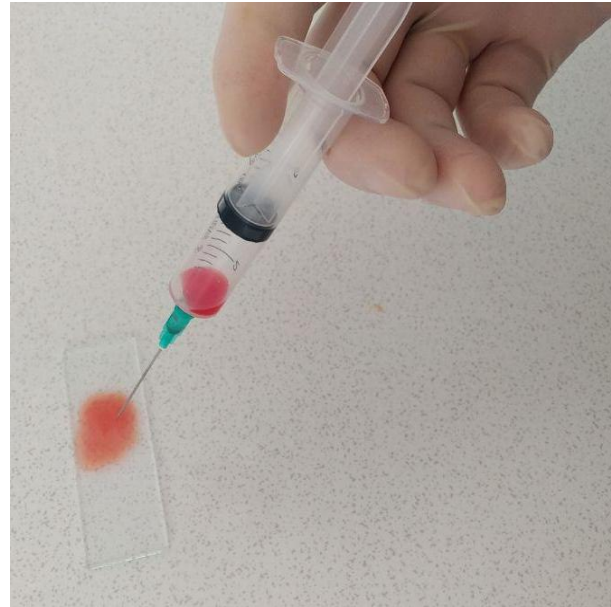


Рис. 6. Нанесение аспирата на предметное стекло

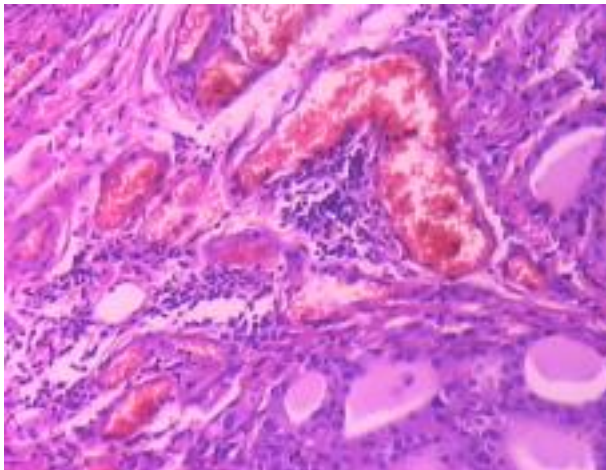


Рис. 7. Больная Б. 44 лет, 2017 г. Цитологическое заключение ТИАБ: Выраженное разрастание соединительной ткани

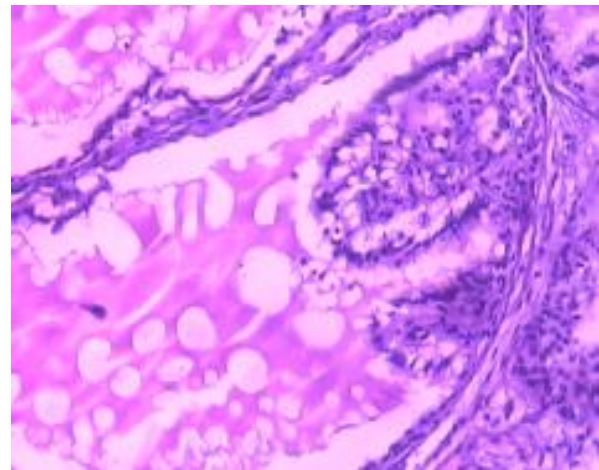


Рис. 8. Больная Ж. 44 лет, 2018 г. Цитологическое заключение ТИАБ: Проплиферация фолликулярного эпителия в узле, вакуолизованный коллоид

В 18 (30,0%) случаях цитологическое исследование показало пролиферацию эпителия с образованием сосочков, большое количество коллоида с интенсивной резорбцией, а степень развития соединительной ткани была незначительной (рис. 8). У 5 (8,3%) больных препарат оказался не информативным. Ретроспективная оценка результатов данной группы больных показала, что это были пациенты с атипичным и труднодоступным расположением узлов в ЩЖ. Как правило, это и объясняет недостаточное количество цитологического материала в аспириате, т.н. «пустой мазок».

Из 55 (91,7%) обследуемых с информативными препаратами результаты цитологического и гистологического исследований совпали у 53 (88,3%) больных, не совпали у 2 (3,3%) больных.

Таким образом, ТИАБ при токсических формах зоба является высокоинформативным ма-

лоинвазивным методом дооперационной морфологической диагностики, позволяющей верифицировать структурные изменения в ЩЖ. На основании полученных результатов можно сделать заключение об информативности ТИАБ на дооперационном этапе, которая в нашем исследовании составила 88,3%.

Кроме ТИАБ с целью выбора объема операции в основной группе 54 (90,0%) больным была проведена интраоперационная экспресс-биопсия (ИЭБ) по «замороженным» (криостатным) срезам, полученным во время операции и позволяющем выбрать оптимальный объем операции.

Однако, количество исследуемого материала было весьма ограничено, а криостатные срезы по своему качеству значительно уступали срезам, полученным после заливки материала в парафин.

Поэтому показания к проведению ИЭБ имели определенные ограничения. В нашем исследовании мы выполняли ИЭБ по следующим показаниям: - у больных с неинформативным материалом ТИАБ и с III степенью тиреотоксикоза до медикаментозного снижения тиреостатического статуса. У 35 (64,8%) обследованных больных результаты экспресс - биопсии и послеоперационных гистологических исследований совпали (рис. 9), у 3 (5,5%) не совпали.

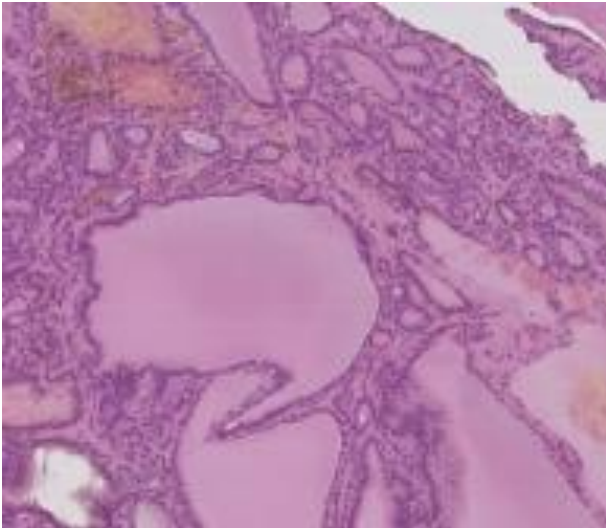


Рис. 9. Больная Р., 42 г. 2017 г. ИЭБ ЩЖ. Узловой активно пролиферирующий зоб с варьированием формы и размера фолликулов, очагом кровоизлияния и скоплением гемосидерофагов, окраска гематоксилин-эозин, увеличение 20х

На основании полученных результатов можно сделать заключение об информативности интраоперационной экспресс - биопсии, которая в нашем исследовании составила 94,4%.

Учитывая данные ТИАБ и ИЭБ в основной группе больных хирургическая тактика при ток-

сических формах зоба была дифференцированной. С учетом факторов, повлиявших на результаты лечения больных группы сравнения, нами разработана балльная система выбора объема операции при токсических формах зоба.

Пациентам с суммарным количеством набранных баллов до 9 выполняли гемитиреоидэктомию. Эту группу составили больные, у которых, как правило, имелась небольшая токсическая аденома (диаметр до 6 см) ЩЖ без пролиферативных клеток при ТИАБ и ИЭБ. Больным с количеством баллов от 10 до 12 с токсическими формами зоба выполняли субтотальную резекцию ЩЖ. Больным с набранным количеством баллов более 12, у которых при ТИАБ и ИЭБ имелись очаги разной степени пролиферации ткани ЩЖ произведены радикальные операции - тиреоидэктомия.

Разработанная программа балльной оценки факторов влияющих на выбор операции у больных с токсическими формами зоба позволила выбрать оптимальный объем операции с учетом клиникo – морфологического течения болезни.

На основе клинического течения заболевания и в соответствии с программой определения выбора хирургической тактики токсических форм зоба нами разработан и внедрен в клиническую практику лечебно-тактический алгоритм ведения больных с токсическими формами зоба (рис. 10).

В основной группе 40 (66,7%) больным была выполнена субтотальная резекция ЩЖ, 19 (31,7%) больным со значительной пролиферацией тканей ЩЖ и рецидивным токсическим зобом была выполнена тиреоидэктомия и у 1 (1,7%) пациентки выполнена гемитиреоидэктомия. Отдаленные результаты прослежены у 49 больных, рецидив отмечен в 2 (4,1%) наблюдениях.

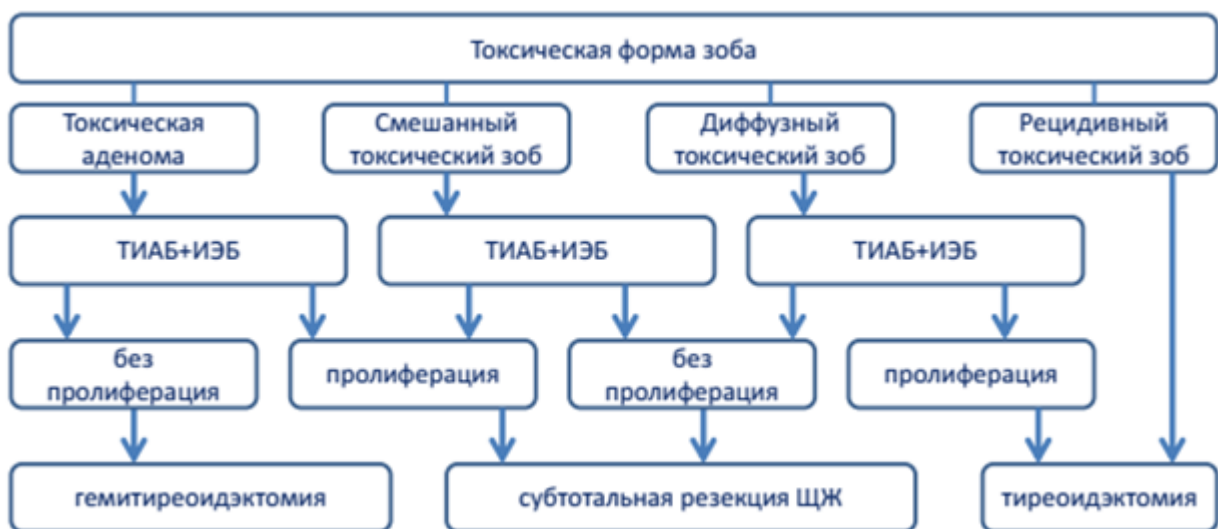


Рис. 10. Лечебно-тактический алгоритм ведения больных с токсическими формами зоба

Выводы:

1. В морфологической диагностике токсической формы зоба информативность ТИАБ составила 88,3%, ИЭБ – 94,4%, сочетание этих методов повысила информативность до 98,1%. Внедрение в клиническую практику морфологической диагностики изменений ткани щитовидной железы у больных с токсическими формами зоба, позволило выбрать оптимальный объем хирургического вмешательства.

2. Органосохраняющие операции при пролиферативных изменениях тканей ЩЖ у больных с токсическими формами зоба не эффективны, способствуют рецидивированию заболевания.

3. Разработанный алгоритм выбора объема хирургического вмешательства при токсических формах зоба, с учетом данных заключения ТИАБ и ИЭБ позволил улучшить результаты лечения снижением частоты неудовлетворительных результатов в отдаленном послеоперационном периоде с 18,9% до 4,1%.

Литература:

1. Белоконев, В.И. Влияние техники выполнения операции на непосредственные результаты лечения больных с токсическими формами зоба / В.И. Белоконев, А.А. Старостина // Хирург. - 2018. - № 1. - С. 42-47.
2. Исмаилов, С.И. Качество жизни пациентов на фоне терапии тироксином и комбинацией тироксина и трийодтиронина после тотальной тиреоидэктомии вследствие болезни Грейвса / С.И. Исмаилов, А.М. Акбутаев, А.А. Элов // Международный эндокринологический журнал. - 2017. - Т. 61, № 5. - С. 52-55.
3. Курбаниязов З.Б., Бабажанов А.С., Зайниев А.Ф., Давлатов С.С. Факторный анализ рецидива узлового зоба у жителей, проживающих в йододефицитном регионе. // Проблемы биологии и медицины. – Самарканд. - 2019, - №3 (111). С. 58-62.

4. Rizaev J. A., Bekmuratov L. R. Prevention of tissue resorption during immediate implant placement by using socket shield technique // Art of Medicine. International Medical Scientific Journal. – 2022. – Т. 2. – №. 3.

5. Rizaev J. A., Umirzakov Z. B. B., Umirov S. E. Ways to Optimize Medical Services for Covid-19 Patients // Special Education. – 2022. – Т. 1. – №. 43.

6. Rizaev J. A., Shodmonov A. A. Optimization of the surgical stage of dental implantation based on computer modeling // World Bulletin of Public Health. – 2022. – Т. 15. – С. 11-13.

КЛИНИКО – МОРФОЛОГИЧЕСКОЕ ОБОСНОВАНИЕ ХИРУРГИЧЕСКОГО ЛЕЧЕНИЯ БОЛЬНЫХ ТОКСИЧЕСКИМИ ФОРМАМИ ЗОБА

*Зайниев А.Ф., Курбаниязов З.Б., Бабажанов А.С.,
Тухтаев Ж.К.*

Резюме. Актуальность. Вмешательства при рецидивах токсических форм зоба отличаются технической сложностью, а при множественных и многократных рецидивах возникают тактические проблемы в отношении объема и характера хирургического вмешательства. Материал и методы. Материалом исследования послужили результаты исследования и хирургического лечения 112 пациентов с токсическими формами зоба. В морфологической диагностике токсической формы зоба информативность ТИАБ составила 88,3%, ИЭБ – 94,4%, сочетание этих методов повысила информативность до 98,1%. Внедрение в клиническую практику морфологической диагностики изменений ткани щитовидной железы у больных с токсическими формами зоба, позволило выбрать оптимальный объем хирургического вмешательства. Результаты исследования. Разработанный алгоритм выбора объема хирургического вмешательства при токсических формах зоба, с учетом данных заключения ТИАБ и ИЭБ позволил улучшить результаты лечения снижением частоты неудовлетворительных результатов в отдаленном послеоперационном периоде с 18,9% до 4,1%.

Ключевые слова: морфологическое исследование, интраоперационная экспресс биопсия, тонкоигольная пункционная аспирационная биопсия.