

БИМЕДИЦИНА ВА АМАЛИЁТ ЖУРНАЛИ

7 ЖИЛД, 1 СОН

ЖУРНАЛ БИМЕДИЦИНЫ И ПРАКТИКИ

ТОМ 7, НОМЕР 1

JOURNAL OF BIOMEDICINE AND PRACTICE

VOLUME 7, ISSUE 1



Бош муҳаррир:

Ризаев Жасур Алимжанович
тиббиёт фанлари доктори, профессор,
Самарқанд давлат тиббиёт институти ректори
ORCID ID: 0000-0001-5468-9403

Бош муҳаррир ўринбосари:

Зиядуллаев Шухрат Худайбердиевич
тиббиёт фанлари доктори, Самарқанд давлат тиббиёт
институти Илмий ишлар ва инновациялар бўйича
проректори, **ORCID ID:** 0000-0002-9309-3933

Масъул котиб:

Самиева Гулноза Утқуровна
тиббиёт фанлари доктори, доцент,
Самарқанд давлат тиббиёт институти
ORCID ID: 0000-0002-6142-7054

Нашр учун масъул:

Абзалова Шахноза Рустамовна
тиббиёт фанлари номзоди, доцент,
Тошкент Педиатрия тиббиёт институти.
ORCID ID: 0000-0002-0066-3547

ТАХРИРИЯТ КЕНГАШИ:

Хантов Рахим Мусаевич

*Россия Федерацияси Фанлар академияси академиги, тиббиёт
фанлари доктори, профессор, Россия Федерациясида
хизмат кўрсатган фан арбоби, Россия ФТБА "Иммунология
институти ДИМ" ФДБТ илмий раҳбари*

Jin Young Choi

*Сеул миллий университети Стоматология мактаби огиз ва
юз-жағ жарроҳлиги департаменти профессори, Жанубий
Кореянинг юз-жағ ва эстетик жарроҳлик ассоциацияси
президенти*

Гулямов Суръат Саидвалиевич

*тиббиёт фанлари доктори, профессор Тошкент педиатрия
тиббиёт институти Илмий ишлар ва инновациялар бўйича
проректор. ORCID ID: 0000-0002-9444-4555*

Абдуллаева Наргиза Нурмаматовна

*тиббиёт фанлари доктори, профессор, Самарқанд
давлат тиббиёт институти проректори, 1-клиникаси бош
врачи. ORCID ID: 0000-0002-7529-4248*

Худоярова Дилдора Рахимовна

*тиббиёт фанлари доктори, доцент, Самарқанд давлат
тиббиёт институти №1-сон Акушерлик ва гинекология
кафедраси мудири
ORCID ID: 0000-0001-5770-2255*

Раббимова Дилфуза Таштемировна

*тиббиёт фанлари номзоди, доцент, Самарқанд давлат
тиббиёт институти Болалар касалликлари пропедевтикаси
кафедраси мудири.
ORCID ID: 0000-0003-4229-6017*

Орипов Фирдавс Суръатович

*тиббиёт фанлари доктори, доцент, Самарқанд давлат
тиббиёт институти Гистология, цитология ва эмбриология
кафедраси мудири
ORCID ID: 0000-0002-0615-0144*

Ярмухамедова Саодат Хабибовна

*тиббиёт фанлари номзоди, доцент, Самарқанд давлат
тиббиёт институти Ички касалликлар пропедевтикаси
кафедраси мудири, ORCID ID: 0000-0001-5975-1261*

Мавлянов Фарход Шавкатович

*тиббиёт фанлари доктори, Самарқанд давлат тиббиёт
институти болалар жарроҳлиги кафедраси доценти
ORCID ID: 0000-0003-2650-4445*

Акбаров Миршавкат Миролимович

*тиббиёт фанлари доктори, В.Ваҳидов номидаги
Республика ихтисослаштирилган жарроҳлик маркази*

Саидов Садамир Аброрович

*тиббиёт фанлари доктори,
Тошкент фармацевтика институти
ORCID ID: 0000-0002-6616-5428*

Тураев Феруз Фатхуллаевич

*тиббиёт фанлари доктори, ортирилган юрак
нуқсонлари бўлими, В.Ваҳидов номидаги Республика
ихтисослаштирилган жарроҳлик маркази
ORCID ID: 0000-0002-6778-6920*

Худанов Бахтинур Ойбутаевич

*тиббиёт фанлари доктори,
Ўзбекистон Республикаси Инновацион
ривожланиш вазирлиги бўлим бошлиғи*

Бабаджанов Ойбек Абдужаббарович

*тиббиёт фанлари доктори, Тошкент педиатрия
тиббиёт институти, Тери-таносил, болалар
тери-таносил касалликлари ва ОИТС
ORCID ID: 0000-0002-3022-916X*

Теребаев Билим Алдамуратович

*тиббиёт фанлари номзоди, доцент, Тошкент
педиатрия тиббиёт институти Факультет болалар
хирургия кафедраси. ORCID ID: 0000-0002-5409-4327*

Юлдашев Ботир Ахматович

*тиббиёт фанлари номзоди,
Самарқанд давлат тиббиёт институти
№2-сон Педиатрия, неонатология ва болалар
касаликлари пропедевтикаси кафедраси доценти.
ORCID ID: 0000-0003-2442-1523*

Эшқобилов Тура Жураевич

*тиббиёт фанлари номзоди, Самарқанд давлат
тиббиёт институти Суд тиббиёти ва патологик
анатомия кафедраси доценти.
ORCID ID: 0000-0003-3914-7221*

Рахимов Нодир Махамматқулович

*тиббиёт фанлари доктори, Самарқанд давлат
тиббиёт институти, онкология кафедраси доценти
ORCID ID: 0000-0001-5272-5503*

Саҳифаловчи: Хуршид Мирзахмедов

Контакт редакций журнал. www.tadqiqot.uz

ООО Tadqiqot город Ташкент,
улица Амира Темура пр.1, дом-2.

Web: <http://www.tadqiqot.uz/>; E-mail: info@tadqiqot.uz

Тел: (+998-94) 404-0000

Editorial staff of the journals of www.tadqiqot.uz

Tadqiqot LLC The city of Tashkent,
Amir Temur Street pr.1, House 2.

Web: <http://www.tadqiqot.uz/>; E-mail: info@tadqiqot.uz

Phone: (+998-94) 404-0000

Главный редактор:

Ризаев Жасур Алимджанович
доктор медицинских наук, профессор, Ректор
Самаркандского государственного медицинского
института, **ORCID ID:** 0000-0001-5468-9403

Заместитель главного редактора:

Зиядуллаев Шухрат Худайбердиевич
доктор медицинских наук, проректор по научной
работе и инновациям Самаркандского государственного
медицинского института, **ORCID ID:** 0000-0002-9309-3933

Ответственный секретарь:

Самиева Гульноза Уткуровна
доктор медицинских наук, доцент Самаркандского
государственного медицинского института.
ORCID ID: 0000-0002-6142-7054

Ответственный за публикацию:

Абзалова Шахноза Рустамовна
кандидат медицинских наук, доцент, Ташкентский
педиатрический медицинский институт.
ORCID ID: 0000-0002-0066-3547

РЕДАКЦИОННЫЙ КОЛЛЕГИЯ:

Хантов Рахим Мусаевич

академик РАН, доктор медицинских наук, профессор,
заслуженный деятель науки Российской Федерации, научный
руководитель ФГБУ "ГНЦ Институт иммунологии"
ФМБА России.

Jin Young Choi

профессор департамента оральной и челюстно-лицевой
хирургии школы стоматологии Стоматологического
госпиталя Сеульского национального университета,
Президент Корейского общества челюстно-лицевой и
эстетической хирургии

Гулямов Суръат Саидвалиевич

доктор медицинских наук., профессор Проректор по научной
работе и инновациям в Ташкентском педиатрическом
медицинском институте. **ORCID ID:** 0000-0002-9444-4555

Абдуллаева Наргиза Нурмаматовна

доктор медицинских наук, профессор, проректор
Самаркандского государственного медицинского института,
Главный врач 1-клиники. **ORCID ID:** 0000-0002-7529-4248

Худоярова Дилдора Рахимовна

доктор медицинских наук, доцент, заведующая кафедрой
Акушерства и гинекологии №1 Самаркандского
государственного медицинского института
ORCID ID: 0000-0001-5770-2255

Раббимова Дилфуза Таштемировна

кандидат медицинских наук, доцент, заведующая
кафедрой Пропедевтики детских болезней Самаркандского
государственного медицинского института
ORCID ID: 0000-0003-4229-6017

Орипов Фирдавс Суръатович

доктор медицинских наук, доцент, заведующий кафедрой
Гистологии, цитологии и эмбриологии Самаркандского
государственного медицинского института
ORCID ID: 0000-0002-0615-0144

Ярмухамедова Саодат Хабибовна

кандидат медицинских наук, доцент, заведующая
кафедрой Пропедевтики внутренних болезней Самаркандского
государственного медицинского института
ORCID ID: 0000-0001-5975-1261

Мавлянов Фарход Шавкатович

доктор медицинских наук, доцент кафедры Детской хирургии
Самаркандского государственного медицинского института
ORCID ID: 0000-0003-2650-4445

Акбаров Миршавкат Миролимович

доктор медицинских наук,
Республиканский специализированный центр
хирургии имени академика В.Вахидова

Саидов Саидмир Абборович

доктор медицинских наук, Ташкентский
фармацевтический институт
ORCID ID: 0000-0002-6616-5428

Тураев Феруз Фатхуллаевич

доктор медицинских наук, главный научный с
трудник отделения приобретенных пороков сердца
Республиканского специализированного центра
хирургии имени академика В.Вахидова.
ORCID ID: 0000-0002-6778-6920

Худанов Бахтинур Ойбутаевич

доктор медицинских наук, Министерство
Инновационного развития Республики Узбекистан

Бабаджанов Ойбек Абдужаббарович

доктор медицинских наук, Ташкентский педиатрический
медицинский институт, кафедра Дерматовенерология, детская
дерматовенерология и СПИД, **ORCID ID:** 0000-0002-3022-916X

Теребаев Билим Алдамуратович

кандидат медицинских наук, доцент кафедры Факультетской
детской хирургии Ташкентского педиатрического
медицинского института.
ORCID ID: 0000-0002-5409-4327

Юлдашев Ботир Ахматович

кандидат медицинских наук, доцент кафедры Педиатрии,
неонатологии и пропедевтики детских болезней №2
Самаркандского государственного медицинского института
ORCID ID: 0000-0003-2442-1523

Эшкobilов Тура Жураевич

кандидат медицинских наук, доцент кафедры Судебной
медицины и патологической анатомии Самаркандского
государственного медицинского института
ORCID ID: 0000-0003-3914-7221

Рахимов Нодир Махамматкулович

доктор медицинских наук, доцент кафедры
онкологии Самаркандского медицинского института
ORCID ID: 0000-0001-5272-5503

Верстка: Хуршид Мирзахмедов

Контакт редакций журналов. www.tadqiqot.uz
ООО Tadqiqot город Ташкент,
улица Амира Темура пр.1, дом-2.
Web: <http://www.tadqiqot.uz/>; E-mail: info@tadqiqot.uz
Тел: (+998-94) 404-0000

Editorial staff of the journals of www.tadqiqot.uz
Tadqiqot LLC The city of Tashkent,
Amir Temur Street pr.1, House 2.
Web: <http://www.tadqiqot.uz/>; E-mail: info@tadqiqot.uz
Phone: (+998-94) 404-0000

Chief Editor:

Rizaev Jasur Alimjanovich
MD, DSc, Professor of Dental Medicine,
Rector of the Samarkand State Medical Institute
ORCID ID: 0000-0001-5468-9403

Deputy Chief Editor:

Ziyadullaev Shukhrat Khudayberdievich
Doctor of Medical Sciences, Vice-Rector for scientific work
and Innovation, Samarkand State Medical Institute
ORCID ID: 0000-0002-9309-3933

Responsible secretary:

Samieva Gulnoza Utkurovna
doctor of Medical Sciences, Associate Professor,
Samarkand State Medical Institute
ORCID ID: 0000-0002-6142-7054

Responsible for publication:

Abzalova Shaxnoza Rustamovna
Candidate of Medical Sciences, Associate Professor,
Tashkent Pediatric Medical Institute.
ORCID ID: 0000-0002-0066-3547

EDITORIAL BOARD:

Khaitov Rakhim Musaevich

MD, DSc, Professor, Academician of the Russian Academy of Sciences, Honored Scientist of the Russian Federation, scientific director of the FSBI «NRC Institute of immunology» FMBA of Russia

Jin Young Choi

Professor Department of Oral and Maxillofacial Surgery School of Dentistry Dental Hospital Seoul National University, President of the Korean Society of Maxillofacial Aesthetic Surgery

Gulyamov Surat Saidvalievich

Doctor of Medical Sciences, Professor Tashkent Pediatric Medical Institute Vice-Rector for Research and Innovation.
ORCID ID: 0000-0002-9444-4555

Abdullaeva Nargiza Nurmatovna

Doctor of Medical Sciences, Professor, Vice-Rector Samarkand State Medical Institute, Chief Physician of the 1st Clinic **ORCID ID:** 0000-0002-7529-4248

Khudoyarova Dildora Rakhimovna

Doctor of Medical Sciences, Associate Professor, Head of the Department of Obstetrics and Gynecology, Samarkand State Medical Institute No.1
ORCID ID: 0000-0001-5770-2255

Rabbimova Dilfuza Tashtemirovna

Candidate of Medical Sciences, Associate Professor, Head of the Department of Propaedeutics of Pediatrics, Samarkand State Medical Institute.
ORCID ID: 0000-0003-4229-6017

Oripov Firdavs Suratovich

Doctor of Medical Sciences, Associate Professor, Head of the Department of Histology, Cytology and Embryology of Samarkand State Medical Institute.
ORCID ID: 0000-0002-0615-0144

Yarmukhamedova Saodat Khabibovna

Candidate of Medical Sciences, Associate Professor, Head of the Department of Propaedeutics of Internal Medicine, Samarkand State Medical Institute.
ORCID ID: 0000-0001-5975-1261

Mavlyanov Farkhod Shavkatovich

Doctor of Medicine, Associate Professor of Pediatric Surgery, Samarkand State Medical Institute
ORCID ID: 0000-0003-2650-4445

Akbarov Mirshavkat Mirolimovich

Doctor of Medical Sciences, Republican Specialized Center of Surgery named after academician V.Vakhidov

Saidamir Saidov

Doctor of Medical Sciences, Tashkent Pharmaceutical Institute,
ORCID ID: 0000-0002-6616-5428

Turaev Feruz Fatkhullaevich

MD, DSc, Department of Acquired Heart Diseases, V.Vakhidov Republican Specialized Center Surgery
ORCID ID: 0000-0002-6778-6920

Khudanov Bakhtinur Oybutaevich

Associate professor of Tashkent State Dental Institute, Ministry of Innovative Development of the Republic of Uzbekistan

Babadjanov Oybek Abdujabbarovich

Doctor of sciences in medicine, Tashkent Pediatric Medical Institute, Department of Dermatovenerology, pediatric dermatovenerology and AIDS
ORCID ID: 0000-0002-3022-916X

Terebaev Bilim Aldamuratovich

Candidate of Medical Sciences, Associate Professor, Tashkent Pediatric Medical Institute, Faculty of Children Department of Surgery.
ORCID ID: 0000-0002-5409-4327.

Yuldashev Botir Akhmatovich

Candidate of Medical Sciences, Associate Professor of Pediatrics, Neonatology and Propaedeutics of Pediatrics, Samarkand State Medical Institute No. 2.
ORCID ID: 0000-0003-2442-1523

Eshkobilov Tura Juraevich

candidate of medical Sciences, associate Professor of the Department of Forensic medicine and pathological anatomy of the Samarkand state medical Institute
ORCID ID: 0000-0003-3914-7221

Rahimov Nodir Maxammatkulovich

DSc, Associate Professor of Oncology, Samarkand State Medical Institute
ORCID ID: 0000-0001-5272-5503

Page Maker: Khurshid Mirzakhmedov

Контакт редакций журналов. www.tadqiqot.uz
ООО Tadqiqot город Ташкент,
улица Амира Темура пр.1, дом-2.
Web: <http://www.tadqiqot.uz/>; E-mail: info@tadqiqot.uz
Тел: (+998-94) 404-0000

Editorial staff of the journals of www.tadqiqot.uz
Tadqiqot LLC The city of Tashkent,
Amir Temur Street pr.1, House 2.
Web: <http://www.tadqiqot.uz/>; E-mail: info@tadqiqot.uz
Phone: (+998-94) 404-0000

МУНДАРИЖА | СОДЕРЖАНИЕ | CONTENT

АКУШЕРЛИК ВА ГИНЕКОЛОГИЯ

1. **КАМАЛОВ Анвар Ибрагимович, АГАБАБЯН Лариса Рубеновна**
МЕДИЦИНСКИЕ АСПЕКТЫ ПРОФИЛАКТИКИ МАССИВНОГО
КРОВОТЕЧЕНИЯ ПОСЛЕ РОДОВ.....11
2. **НУРЁГДИЕВА Муштари Муроджон кизи, АХМЕДОВА Сайёра Мухамадовна**
ФЕТОМЕТРИЧЕСКИЕ ИЗМЕНЕНИЕ ПОКАЗАТЕЛЕЙ ГОЛОВНОГО
МОЗГА ПЛОДОВ.....17
3. **Насирова Зебинисо Азизовна.**
ВОЗМОЖНОСТИ ПРИМЕНЕНИЯ LARK СИСТЕМЫ ПОСЛЕ
АБДОМИНАЛЬНОГО РОДОРАЗРЕШЕНИЯ.....22

АЛЛЕРГОЛОГИЯ ВА ИММУНОЛОГИЯ

4. **АБДАШИМОВ Зафар Бахтиярович**
ИЗУЧЕНИЕ РАСПРОСТРАНЕННОСТИ АЛЛЕЛЕЙ И ГЕНОТИПОВ
ДВУХ ПОЛИМОРФНЫХ МАРКЕРОВ ГЕНА СҮР 2С9 И СҮР 2С19.....29
5. **СОЛИЕВА Раънохон Баходир кизи, ДАВЛАТОВ Баходиржон Набижонович,**
АЛИЕВА Дильфуза Абдуллаевна, БОБОЕВ Кодиржон Тухтабоевич,
ЗНАЧЕНИЕ ПОЛИМОРФИЗМА 66 A>G ГЕНА MTRR В ПАТОГЕНЕЗЕ
ДИСПЛАЗИИ МНОГОСЛОЙНОГО ПЛОСКОГО ЭПИТЕЛИЯ ШЕЙКИ МАТКИ.....35
6. **ХАКИМОВ Зиявиддин Зайнутдинович, ЮЛДАШЕВ Журабек Исажанович,**
РАХМАНОВ Алишер Худайбердиевич
ОЦЕНКА СРАВНИТЕЛЬНОЙ АКТИВНОСТИ ГОССИПОЛ ПРОИЗВОДНОГО
ХЛОПКОВОЙ ЦЕЛЛЮЛОЗЫ И ДИКЛОФЕНАКА НАТРИЯ НА РАЗВИТИЕ
ХРОНИЧЕСКОГО АУТОИММУННОГО ВОСПАЛЕНИЯ.....42
7. **ОЛТИЕВ Усмон Бебитович**
ХАРАКТЕРИСТИКА ПОКАЗАТЕЛЕЙ КЛЕТОЧНОГО И ГУМОРАЛЬНОГО
ИММУНИТЕТА ПРИ РАЗЛИЧНЫХ ВИДАХ АНЕСТЕЗИИ У БОЛЬНЫХ
СИНДРОМОМ ДИАБЕТИЧЕСКОЙ СТОПЫ.....49

МОРФОЛОГИЯ

8. **ДЖУРАКУЛОВ Бунёджон Искандарович, БОЙКУЗИЕВ Хайитбой**
Худойбердиевич, ИСМАИЛОВА Нодира Абдурахмановна
НЕКОТОРЫЕ ВОПРОСЫ О МОРФОЛОГИИ ТОНКОГО КИШЕЧНИКА И
АППЕНДИКУЛЯРНОГО ОТРОСТКА У МЛЕКОПИТАЮЩИХ ЖИВОТНЫХ.....56
9. **ИСМАИЛОВА Нодира Абдурахмановна, БОЙКУЗИЕВ Хайитбой Худойбердиевич,**
ДЖУРАКУЛОВ Бунёджон Искандарович
ФОРМИРОВАНИЕ ЛИМФОИДНЫХ УЗЕЛКОВ АППЕНДИКУЛЯРНОГО
ОТРОСТКА У КРОЛИКОВ В ПРЕНАТАЛЬНОМ И РАННЕМ
ПОСТНАТАЛЬНОМ ОНТОГЕНЕЗЕ.....59
10. **ИСРОИЛОВ Ражаббой Исроилович, МИРЗАБЕКОВА Озода Алибековна,**
НУРИДДИНОВА Феруза Мирусмановна
ЧАЛА ТУҒИЛГАН ЧАҚАЛОҚЛАРДА ГИАЛИН МЕМБРАНАЛИ
КАСАЛЛИГИНИНГ ПАТОЛОГОАНАТОМИК ХУСУСИЯТЛАРИ.....62
11. **МУСТАФОВЕВ Зафар Мустафоевич, ТЕШАЕВ Шухрат Жумаевич**
СРАВНИТЕЛЬНАЯ ХАРАКТЕРИСТИКА МОРФОМЕТРИЧЕСКИХ
ПАРАМЕТРОВ ПОЧЕК ПРИ ПОЛИПРАГМАЗИИ
ПРОТИВОВОСПАЛИТЕЛЬНЫМИ ПРЕПАРАТАМИ.....69

12. **МАВЛЯНОВА Зилола Фархадовна, МАХМУДОВ Сардор Мамашарипович, ТОХТИЕВ Жахонгирбек Бахтиёрвич**
 МОРФОФУНКЦИОНАЛЬНЫЙ СТАТУС И ДИНАМИКА ФИЗИЧЕСКОЙ ПОДГОТОВЛЕННОСТИ ЛИЦ, ЗАНИМАЮЩИХСЯ НАЦИОНАЛЬНЫМ ВИДОМ СПОРТА КУРАШ.....74
13. **BAVADJANOVA Shoira Utkurovna**
 ALKOGOL INTOKSIKASIYASI FONIDA PSIXOTROP MODDALAR BILAN SURUNKALI ZAHARLANISHDA JIGAR TO'QIMALARINING MORFOFUNKTSIONAL ZONALARIDA YUZAGA KELADIGAN MORFOLOGIK O'ZGARISHLARNING XUSUSIYATLARI.....83
14. **АДИЛОВ Шерзод Фархатович, УБАЙДУЛЛАЕВА Зухра Ибрагимовна**
 РОССИЯ ЗАМОНАВИЙ ТИББИЁТИДА ХУЖАЙРА СОҲАСИДАГИ ИЛМИЙ ТАДҚИҚОТЛАРИНИНГ ЙЎНАЛИШЛАРИ ТЕХНОЛОГИЯСИ ВА ТОМИР ХУЖАЙРА БАНКЛАРИНИНГ ЎРНИ.....89

ГИГИЕНА

15. **ИСКАНДАРОВА Шахноза Тулкиновна, ХАСАНОВА Мамура Икрамовна, САДИКОВА Умида Абдухамидовна**
 СОСТОЯНИЕ ВОДНЫХ РЕСУРСОВ В ПРИАРАЛЬЕ В УСЛОВИЯХ АНТРОПОГЕННОГО ВОЗДЕЙСТВИЯ.....100

НЕВРОЛОГИЯ

16. **ХАЛИМОВА Ханифа Мухсиновна, РАШИДОВА Нилуфар Сафоевна, ХОЛМУРАТОВА Бахтигул Нурмухаммад кизи, РАХМАТУЛЛАЕВА Гулнора Кутбитдиновна**
 БИРЛАМЧИ БОШ ОФРИҚЛАРИ ПАТОГЕНЕЗИДА НЕЙРОТРОФИК ОМИЛЛАРИНИНГ АҲАМИЯТИ.....105
17. **РАШИДОВА Нилуфар Сафоевна, ХАЛИМОВА Ханифа Мухсиновна, ИЛХОМОВА Сайха Хусниддиновна**
 ЭПИЛЕПСИЯ ВА КОВИД-19 – БУГУНГИ МУАММОЛАР ВА УЛАРИНИ ЕЧИШДА ИЗЛАНИШЛАР.....111
18. **ТАШКЕНОВ Элёрбек Маматкодирович, ХАМДАМОВ Илхом Таваккалович, АБДУКОДИРОВ Улугбек Тохирович.**
 БАЗИЛЯР МИГРЕННИНГ КЛИНИКО-БИОХИМИК, ДИАГНОСТИКА ВА ДИФФЕРЕНЦИАЛ ДИАГНОСТИК ХУСУСИЯТЛАРИНИНГ УЗИГА ХОСЛИГИ (адабиёт шарҳи).....118
19. **ПУЛАТОВ Садриддин Сайфуллаевич**
 ИШЕМИК ИНСУЛТ ВА ДИАБЕТ БИЛАН КАСАЛЛАНГАН БЕМОРЛАРИНИ ЭРТА РЕАБИЛИТАЦИЯСИДА ВЕРТИКАЛИЗАЦИЯДА ЗАМОНАВИЙ ЁНДАШУВ.....124
20. **РАХМАТУЛЛАЕВА Гулнора Кутбитдиновна, МАКСУДОВА Одина Араббаевна**
 КЛИНИЧЕСКИЕ ОСОБЕННОСТИ НЕСПЕЦИФИЧЕСКОЙ ДИСПЛАЗИИ СОЕДИНИТЕЛЬНОЙ ТКАНИ И НЕВРОЛОГИЧЕСКАЯ СПЕЦИФИЧНОСТЬ.....133
21. **САМИЕВ Аслиддин Сайитович, ХАКИМОВА Сохиба Зиядуллоевна, СОИБНАЗАРОВ Орзукул Эрназарович**
 РЕАБИЛИТАЦИЯ ПАЦИЕНТОВ, ПЕРЕНЕСШИХ ОПЕРАЦИИ В ОБЛАСТИ ПОЗВОНОЧНИКА.....139

22. **ХАКИМОВА Сохиба Зиядуллоевна, ХАМДАМОВА Бахора Комилжоновна, КОДИРОВ Умид Арзикулович**
ОСОБЕННОСТИ КЛИНИКО-НЕВРОЛОГИЧЕСКИХ РЕЗУЛЬТАТОВ ОБСЛЕДОВАНИЯ БОЛЬНЫХ С ДОРСОПАТИЯМИ РЕВМАТИЧЕСКОГО ГЕНЕЗА.....145
23. **TURAEV Bobir Temirpulatovich, OCHILOV Ulugbek Usmanovich, ALKAROV Rustam Baxtiyarovich, KARSHIEV Ziyadullo Hazratovich**
COVID-19 PANDEMIYASI VAQTIDA SPIRTLII ICHIMLIK LARNI ISTE'MOL QILUVCHI SHAXSLARDA DEPRESSIV BUZILISHLARNING TARQALISHI.....154
24. **MAMUROVA Malika, YANOVA Elvira, BAKHRITDINOV Bekzod, GIYASOVA Nigora, MARDIEVA Gulshod**
ON THE ASSESSMENT OF ANOMALIES IN THE DEVELOPMENT OF THE VERTEBROBASILAR ZONE IN DYSCIRCULATORY ENCEPHALOPATHY BY MRI.....159
25. **АБДУКАДИРОВА Дильфуза Таиржановна, НАЗАРОВА Гульнора Тожитдиновна, АБДУКАДИРОВ Улугбек Тохирович**
ҲОМИЛАДОРЛИК ВА ЛАКТАЦИЯ ДАВРИДА ЭПИЛЕПСИЯ БИЛАН ХАСТАЛАНГАН БЕМОРЛАРНИ ДАВОЛАШ ХУСУСИЯТЛАРИ.....166

ОНКОЛОГИЯ

26. **ЗИЯВИТДЕНОВА Сония Саидалоевна, АБРЕКОВА Наджие Наримановна, ЕНИКЕЕВА Зульфия Махмудовна**
ФАРМАКОЛОГИЧЕСКАЯ ОЦЕНКА ВОЗДЕЙСТВИЯ НОВОГО ПРЕПАРАТА ДЭКОГЛИЦ НА НЕРВНУЮ И СЕРДЕЧНО-СОСУДИСТУЮ СИСТЕМУ.....172
27. **УЗАКОВ Сохиб Максудович, ДЖУРАЕВ Миржалол Дехканович, КАРИМОВА Мавлуда Нематовна**
СОВРЕМЕННЫЕ ПРЕДСТАВЛЕНИЯ О ПОСТМАСТЭКТОМИЧЕСКОЙ ЛИМФОДЕМЕ, МЕТОДАХ ЕЕ ЛЕЧЕНИЯ И ПРОФИЛАКТИКИ (литературный обзор).....179
28. **ТУРСУНОВ Одил Мамасамиевич, ДЖУРАЕВ Миржалол Дехканович, РАХИМОВ Нодир Махамматкулович, КУЛИЕВ Азиз Абдумажидович**
ИНТЕРВЕНЦИОННЫЕ ЧРЕСКОЖНЫЕ ТЕХНОЛОГИИ В ЛЕЧЕНИИ БОЛЬНЫХ С СИНДРОМОМ МЕХАНИЧЕСКОЙ ЖЕЛТУХИ.....189

ОТОРИНОЛАРИНГОЛОГИЯ

29. **ABDUKAYUMOV Abdumannop Abdumadjitovich, MUKHAMEDOV Dilshod Utkurovich**
REHABILITATION OF SCHOOL CHILDREN AT THE STAGES OF COCHLEAR IMPLANTATION.....196
30. **VOKHIDOV Ulugbek Nuridinovich, VOKHIDOV Nuridin Khikmatovich, SHODIEV Jakhongir Akhadovich**
ACTUAL ISSUES OF ETIOPATHOGENESIS OF EXUDATIVE OTITIS IN CHILDREN.....201
31. **SAFOEVA Zebo Farhotovna, SAMIEVA Gulnoza Ukurova**
MODERN CONCEPTS OF RECURRENT LARYNGOTRACHEITIS IN CHILDREN: PROBLEMS AND SOLUTIONS.....207

32. САМИЕВА Гулноза Уткуровна, ХОЛИКОВА Фарида Фарходовна,
ГАНИЕВА Азиза Бурхонбой кизи
НАРУШЕНИЯ СЛУХА У БОЛЬНЫХ С АДГЕЗИВНЫМ СРЕДНИМ ОТИТОМ.....213

ОФТАЛЬМОЛОГИЯ

33. АШУРОВ Азимжон Мирзажонович, АШУРОВ Олимжон Мирзажонович,
МУРАТОВ Нодир Нуриддинович, ОРАЛОВ Бехруз Абдукаримович
COVID – 19 БИЛАН ОҒРИГАН БЕМОРЛАРДА КАВЕРНОЗ СИНУС
ТРОМБОЗИ ЮЗАГА КЕЛГАН ҲОЛЛАРДА ШИФОКОР ТАКТИКАСИ.....217
34. АКШЕЙ Кхера, ЯНГИЕВА Нодида Рахимовна
МАКУЛА КАТТА ЙИРТИЛИШЛАРИНИНГ ХУСУСИЯТЛАРИ.....227
35. КАМИЛОВ Холиджон Махамаджанович, ХУДОЙБЕРГАНОВ Азизбек Рўзбаевич,
МАТЯКУБОВ Мансурбек Нарбаевич
КЎРУВ АЪЗОСИ ОҒИР ДАРАЖАЛИ КОНТУЗИЯСИНИ
БОСҚИЧМА-БОСҚИЧ ДАВОЛАШ (КЛИНИК ҲОЛАТ).....233
36. АКТАМОВ Азизбек Шералиевич, МАМАТОВ Қудрат Махсуталиевич,
ИБОДУЛЛАЕВА Дилдора Чорикуловна
РОЛЬ ЭНДОЛАЗЕРКОАГУЛЯЦИИ СЕТЧАТКИ ПРИ ВИТРЕКТОМИИ
С СИЛИКОНОВОЙ ТАМПОНАДОЙ ПРИ ВОЗНИКНОВЕНИИ
ПЕРИСИЛИКОНОВОЙ ПРОЛИФЕРАЦИИ.....238

ПЕДИАТРИЯ

37. BURKHANOVA Gulnoza Lutfilloevna, MAVLYANOVA Zilola Farkhadovna,
RAVSHANOVA Maftuna Zohidzhonovna
CONVULSIVE SYNDROME IN CHILDREN: TACTICS OF CONDUCT.....244
38. САИДОВА Фируза Саломовна, САМИЕВА Гулноза Уткуровна,
АБДИРАШИДОВА Гулноза Аблакуловна
МАКТАБГАЧА ЁШДАГИ БОЛАЛАРДА МИКРОНУТРИЕН ДЕФИЦИТИ.....253
39. VOKHIDOV Ulugbek Nuridinovich, AMONOV Murod Khalimovich
DIAGNOSE AND TREATMENT OF OTOMYCOSES IN CHILDREN.....260
40. МАВЛЯНОВА Зилола Фархадовна, АБДУСАЛОМОВА Мафтуна Акбаровна,
УРИНОВ Мансур Умуркулович, МАХМУДОВ Сардор Мамашарифович
СУЗИШ СПОРТ ТУРИ БИЛАН ШУҒУЛЛАНАЁТГАН БОЛАЛАРДА
КАРДИОРЕСПИРАТОР ТИЗИМИНИНГ ЁШ ВА ЖИНСГА БОҒЛИҚ
ХУСУСИЯТЛАРИ.....265

СТОМАТОЛОГИЯ

41. ЧАККОНОВ Фахриддин Хусанович, САМАДОВ Шохрух Шухратович,
ИСЛАМОВА Нилуфар Бустановна
АНАЛИЗ ОШИБОК И ОСЛОЖНЕНИЙ ПРИ ПРИМЕНЕНИИ
ЭНДОКАНАЛЬНЫХ ШТИФТОВЫХ КОНСТРУКЦИЙ.....271
42. ИСЛАМОВА Нилуфар Бустановна, НОРБУТАЕВ Алишер Бердикулович
ПРОФИЛАКТИКА И ЛЕЧЕНИЯ КАРИЕСА У ПОСТОЯННЫХ ЗУБОВ.....275
43. МЕЛИБАЕВ Бехзод Абдурашидович, МАХМУДОВА Угиллой Бахтиёрвна
ЭФФЕКТИВНОСТЬ ПРИМЕНЕНИЯ ПАРАПУЛЬПАРНЫХ ШТИФТОВ
(ППШ) ПРИ ВОССТАНОВЛЕНИИ ДЕФЕКТОВ КОРОНКОВОЙ
ЧАСТИ ФРОНТАЛЬНЫХ ЗУБОВ.....279

44. **КУБАЕВ Азиз Сайдалимович, КАРШИЕВ Шавкат Гофурович, БАЗАРОВ Бекзод**
НАШ ОПЫТ ХИРУРГИЧЕСКОГО ЛЕЧЕНИЯ ПЕРЕЛОМОВ
НИЖНЕЙ ЧЕЛЮСТИ.....289

СУД ТИББИЁТИ

45. **ИСКАНДАРОВА Алишер Искандарович, БУРХОНОВ Шерзод Суннатович, МИРАЗИМОВ Дониёр Ботирович, ЭШМУРАТОВ Балтабай Алланиязович**
ЭКСПЕРТНАЯ ОЦЕНКА ПАТОМОРФОЛОГИИ ЛЁГКИХ ПРИ
КОРНАВИРУСНОЙ ИНФЕКЦИИ (COVID-19).....293
46. **ЖАРИМБЕТОВ Рашид Жуманазарович, ИСМАТОВ Абдорхон Аскарлович, АБДИКАРИМОВ Баходир Абдихашимович**
СУДЕБНО-МЕДИЦИНСКАЯ ОЦЕНКА ДАВНОСТИ ВНУТРИЧЕРЕПНЫХ
ГЕМАТОМ ПО КОНЦЕНТРАЦИИ МЕТГЕМОГЛОБИНА.....302
47. **ТУРОНОВ Бобур Собир угли, ИСКАНДАРОВА Малика Алишеровна**
СУДЕБНО-МЕДИЦИНСКАЯ ОЦЕНКА ИРИДОДИАГНОСТИЧЕСКОЙ
АВТОНОМНОГО КОЛЬЦА.....309
48. **ИСКАНДАРОВА Малика Алишеровна, ТУРОНОВ Бобур Собир угли**
ИСПОЛЬЗОВАНИЕ МЕТОДОВ ИРИДОДИАГНОСТИКИ ПРИ
ДИАГНОСТИКЕ СКОРОПОСТИЖНОЙ СМЕРТИ.....314

ТЕРАПИЯ

49. **SHODIKULOVA Gulandom Zikriyayevna, ERGASHOVA Madina Muxtorovna, KURBANOVA Zuxra Palvanovna, UMAROV Inoyatillo Jo`raqulovich**
REVMATOID ARTRIT VA IKKILAMCHI OSTEOARTROZ BILAN
KASALLANGAN AYOLLARDA KARDIOVASKULYAR XAVFINI BAHOLASH.....320
50. **ТЕШАЕВ Шухрат Жумаевич, ДЖУМАЕВ Каромат Шойимович, РАЖАБОВА Гулчехра Хамроевна**
ҲАЁТ ТАРЗИНИНГ КЕКСА ВА ҚАРИ ЁШЛИ АҲОЛИ
ЖИСМОНИЙ РИВОЖЛАНИШИГА ТАЪСИРИ (Шарҳ).....325
51. **ДАМИНОВ Ботир Тургунпулатович, КАЮМОВ Нодирбек Улугбекович**
СРАВНИТЕЛЬНАЯ ОЦЕНКА НЕКОТОРЫХ ПОКАЗАТЕЛЕЙ
МЕТАБОЛИЧЕСКОГО СИНДРОМА ПРИ ХРОНИЧЕСКОЙ
БОЛЕЗНИ ПОЧЕК.....329
52. **КОБИЛОВА Нигина Акмаловна, ДЖАББАРОВА Нафиса Мамасолиевна**
ВЛИЯНИЕ КАРДИОПРОТЕКТОРОВ НА КАЧЕСТВА ЖИЗНИ
БОЛЬНЫХ С ИШЕМИЧЕСКОЙ БОЛЕЗНЬЮ СЕРДЦЕ ОСЛОЖНЕННОЙ
ХРОНИЧЕСКОЙ СЕРДЕЧНОЙ НЕДОСТАТОЧНОСТЬЮ.....335

ТРАВМОТОЛОГИЯ ВА ОРТОПЕДИЯ

53. **ИСАКУЛОВ Шохрух Раимович, РИЗАЕВ Жасур Алимджанович**
КРАНИОФАЦИАЛ ЖАРОХАТЛАРДА ТИББИЙ ЁРДАМНИ
ТАШКИЛЛАШТИРИШНИ ТАКОМИЛЛАШТИРИШ ВА ДАВОЛАШ
УСУЛЛАРИНИ ЯХШИЛАШГА ЗАМОНАВИЙ ЁНДАШУВ.....340
54. **МАХМУДОВ Сардор Мамашарифович, МАВЛЯНОВА Зилола Фархадовна, ХАЙДАРОВА Сарвиноз Хайдаржоновна, ВЫСОГОРЦЕВА Ольга Николаевна**
АНКИЛОЗЛАНУВЧИ СПОНДИЛОАРТРИТИ БЎЛГАН БЕМОРЛАР
РЕАБИЛИТАЦИЯ ДАСТУРИГА ЯНГИЧА ЁНДАШУВ.....353

55. САБИРОВ Джурабай Марифбаевич, БАТИРОВ Улугбек Бешимович,
ХАЙДАРОВА Сирануш Эдуардовна
НУТРИТИВНАЯ ПОДДЕРЖКА ПРИ ЧЕРЕПНО-МОЗГОВОЙ ТРАВМЕ.....363
56. МАМАТКУЛОВ Komiljon Mardankulovich, XOLXO'JAYEV Farrux Ikramovich,
РАНМОНОВ Shohimardon, QALANDAROV Dilshod, AMONOV G'ayrat Tursunovich
TIZZA BO'G'IMINING OLDINGI XOCHSIMON BOG'LAMINI "ALL INSIDE"
USULIDA PLASTIKA QILISH.....371
57. МАМАТКУЛОВ Комилжон Мардонкулович, ХОЛХУЖАЕВ Фарух Икромович,
КОБИЛОВ Акмал Уктамович
АСПЕКТЫ РАЗВИТИЯ АРТРОСКОПИИ ГОЛЕНОСТОПНОГО СУСТАВА.....377
58. БОТИРОВ Фарход Кодирович, МАВЛЯНОВА Зилола Фархадовна,
РАВШАНОВА Мафтуна Зоҳиджонова
ВЗГЛЯД НА ОРГАНИЗАЦИОННЫЕ И СОВРЕМЕННЫЕ ПАТОГЕНЕТИЧЕСКИЕ
ОСНОВЫ РАЗВИТИЯ ОСТЕОАРТРОЗА.....384

УРОЛОГИЯ


59. АЛЛАЗОВ Салах Аллазович, ТУРСУНОВ Озод Баходирович,
БОБОКУЛОВ Нурулло Асадович, ХАМРОЕВ Гулом Абдуганиевич,
ХОЛМАТОВ Бахтиёр Усарович
ОСТРЫЕ ОСЛОЖНЕНИЯ ВАРИКОЦЕЛЕ.....391
60. YUSUPOVA Nargiza Abdiqodirovna, BERDIYAROVA Shohida Shukrullaevna,
YULAEVA Irina Andreevna, KARAKULOV Anvar Gulomovich
UROLITIAZDA BOLALARDA KLINIK-LABORATOR
KO'RSATKICHLAR VA STATSIONAR DAVOLASH
BOSQICHIDA LABORATOR DIAGNOSTIKA SIFATI.....396



НУРЁГДИЕВА Муштари Муроджон кизи
Андижанский Государственный медицинский институт
АХМЕДОВА Сайёра Мухамадовна
Ташкентская медицинская академия

ФЕТОМЕТРИЧЕСКИЕ ИЗМЕНЕНИЕ ПОКАЗАТЕЛЕЙ ГОЛОВНОГО МОЗГА ПЛОДОВ

For citation: Nuryogdieva M. M., Axmedova S.M. Fetometric change in fetal brain indicators. Journal of Biomedicine and Practice. 2022, vol. 7, issue 1, pp.17-21

 <http://dx.doi.org/10.5281/zenodo.6404433>

АННОТАЦИЯ

У 160 плодов пренатально в ходе ультразвукового исследования были изучены ширина прозрачной перегородки, боковых желудочков и IV желудочка. Беременные женщины были разделены на две группы, основную группу составили беременные в состоянии гипотиреоза, в контрольную группу включены женщины с неосложненным течением беременности. Анализ наших данных показал, что у беременных в состоянии гипотиреоза наблюдается расширение полости прозрачной перегородки, боковых желудочков и переднезадний размер IV желудочка по сравнению с контрольной группой.

Ключевые слова: фетометрия, гипотиреоз, скрининг плода

NURYOGDIEVA Mughtariy Murodjon qizi
Andijan State Medical Institute
AKHMEDOVA Sayyora Muxamadovna
Tashkent Medical Academy, Uzbekistan

FETOMETRIC CHANGES IN FRUIT BRAIN INDICATORS

ANNOTATION

In 160 fetuses, prenatally during ultrasound examination, the width of the transparent septum, lateral ventricles and IV ventricle were studied. Pregnant women were divided into two groups, the main group consisted of pregnant women in a state of hypothyroidism, the control group included women with uncomplicated pregnancy. The analysis of our data showed that in hypothyroid pregnant women there is an expansion of the cavity of the transparent septum, lateral ventricles and the anteroposterior size of the IV ventricle compared with the control group.

Key words: fetometry, hypothyroidism, fetal screening

НУРЁГДИЕВА Муштари Муроджон қизи
Андижон Давлат тиббиёт институти
АХМЕДОВА Сайёра Мухамадовна
Тошкент тиббиёт академияси

ҲОМИЛА БОШ МИЯСИНИНГ БАЎЗИ КЎРСАТКИЧЛАРИНИ ФЕТОМЕТРИК КЎРСАТКИЧЛАРИНИ ЎЗГАРИШИ

АННОТАЦИЯ

160 та ҳомилада ультратовуш текшируви ёрдамда ён қоринчалар, тини қпарда ва IV қоринча кўрсаткичларининг хар хил даврларда ўрганилди. Ҳомиладор аёллар 2 та гуруҳга ажратилди. Асосий гуруҳни гипотиреоз ҳолатдаги аёллар ташкил қилди, назорат гуруҳини эса асоратсиз кечаётган ҳомиладор аёллар ташкил қилди. Олинган маълумотлар натижаси, гипотиреоз ҳолатидаги ҳомиладор аёлларнинг ҳомиласида назорат гуруҳидагига қараганда тиниқ парда бўшлиғи, ён қоринчалар ва IV қоринча кенгайганлиги аниқланди.

Калит сўзлар: фетометрия, гипотиреоз, ҳомила скрининги

In solving the problem of reducing maternal and perinatal morbidity and mortality, early diagnosis of complications of the gestational process, forecasting and choosing rational tactics for managing pregnancy and childbirth in high-risk women are of particular importance. Currently, up to 5% of newborns are born with various congenital and hereditary diseases. Patients with hereditary pathology occupy about 30% of the bed capacity of children's hospitals of various profiles, 40% of infant mortality in some other degree is due to hereditary and congenital defects, among which congenital cerebral defects occupy the leading place. Malformations of the nervous system occupies the third place in the structure of developmental anomalies after congenital pathology of the cardiovascular and urinary systems, and about 80% of these diseases are represented by hydrocephalus of various origins. Perinatal lesions of the nervous system in children remain one of the leading problems in medicine [2, 5, 9]. Perinatal brain lesions are a common cause of morbidity and mortality in newborns [1, 2, 7, 10]. Perinatal lesions vary in etiology and pathogenesis of the brain of the fetus and newborn, arising in an unfavorable course of pregnancy, childbirth and the early neonatal period [3,4]. In this regard, their prenatal diagnosis is of particular importance, one of the main directions of which is the development of new most informative criteria that could be used for screening ultrasound examination at different stages of pregnancy. During pregnancy, the organs and systems of the fetus grow and develop, including the structures of the brain. The ultrasound picture of the brain in the prenatal period changes. As a result, the criteria for assessing the structures of the brain are changing. Knowledge of the patterns and characteristics of development allows you to effectively conduct ultrasound and timely diagnose various developmental anomalies, if any. The possibility of combining congenital malformations of the brain with other anomalies increases the relevance of their timely diagnosis. The presence and observance of the standards for ultrasound examination will allow optimizing the diagnosis of anomalies in the development of the structures of the fetal brain. In modern conditions, there are opportunities for an earlier diagnosis of defects that previously diagnosed only in late pregnancy or after the birth of a child. Such pathologies, in particular, include anomalies in the development of the cerebral cortex. Thyroid hormones are essential during pregnancy for fetal development, in particular for fetal neurogenesis. Hypothyroidism in the mother, especially in the first trimester, has been associated with delayed neural development in the child.

Materials and research methods. To achieve this goal, 160 pregnant women examined in terms of 16 to 28 weeks. The control group consisted of the fetuses of 65 women with uncomplicated pregnancy; the main group consisted of the fetuses of 95 hypothyroid women. All pregnant women underwent a comprehensive examination, including a thorough collection of somatic and obstetric-gynecological anamnesis, general clinical examination and ultrasound examination. In all fetuses, the width of the transparent septum, lateral ventricles and IV ventricle studied prenatally during ultrasound examination. Measurements of the main structures of the brain carried out retrospectively

after taking the volumes of the fetal brain image on an ultrasound scanner using LOGIQ C 5 ultrasound devices. Carried out on an ultrasound machine.

The results of the study showed that the value of the width of the cavity of the transparent septum of the fetus in healthy pregnant women at the stage of the first screening was not determined in 60% of cases, only 40% of cases averaged 5.7 ± 1.3 mm. In fetuses of pregnant women in a state of hypothyroidism at the stages of the first screening study, this indicator did not significantly differ from fetuses of healthy pregnant women and averaged 6.0 ± 1.4 mm. At the same time, a pattern was established that often in the period from 11 to 13 weeks of pregnancy, an axial section passing slightly below the cavity of the transparent septum creates a visual illusion of its image, although in fact this image corresponds to the legs of the brain. At the same time, a symmetrical image of both hemispheres of the fetal brain at the level of the visual hillocks was strictly observed; The M-echo was clearly visualized throughout and was interrupted only in the projection of the cavity of the transparent septum.

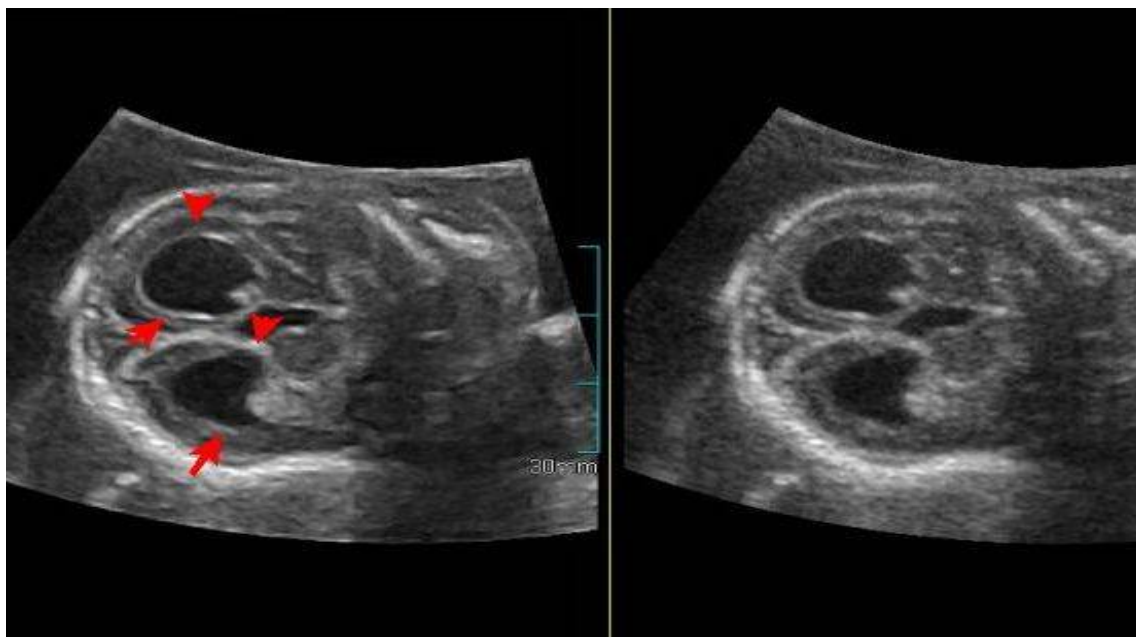


Figure 1. Axial plane of scanning, measurement of the width of the cavity of the transparent septum. 19-20 weeks of gestation (12.5 mm).

At the stage of the second screening study, the width of the transparent septum of the fetuses in pregnant women in a state of hypothyroidism was significantly greater than in fetuses of healthy pregnant women: group and 6.8 ± 1.4 mm in fetuses of pregnant control groups. It should be noted that with an increase in the gestational age, a gradual increase in individual fluctuations in standard values was found. To assess the width of the cavity of the transparent septum, the mode of multiplane reconstruction of the fetal brain was used to obtain a standard axial section using volumetric echography.

The width of the transparent septum of fetuses in healthy pregnant women at the stage of the third screening study averaged 9.4 ± 1.5 mm; in fetuses of mothers in a state of hypothyroidism, this indicator was 1.6 times greater than in the control group and amounted to 15.2 ± 1.4 mm. An analysis of the study of the width of the transparent septum will make it possible to detect the expansion of the cavity of the transparent septum in 12 (80%) fetuses of pregnant women in a state of hypothyroidism; the absence of a transparent septum was diagnosed in 2 fetuses.

Thus, in the course of the analysis, it was found that in fetuses of pregnant women in a state of hypothyroidism, an expansion of the cavity of the transparent septum is observed.

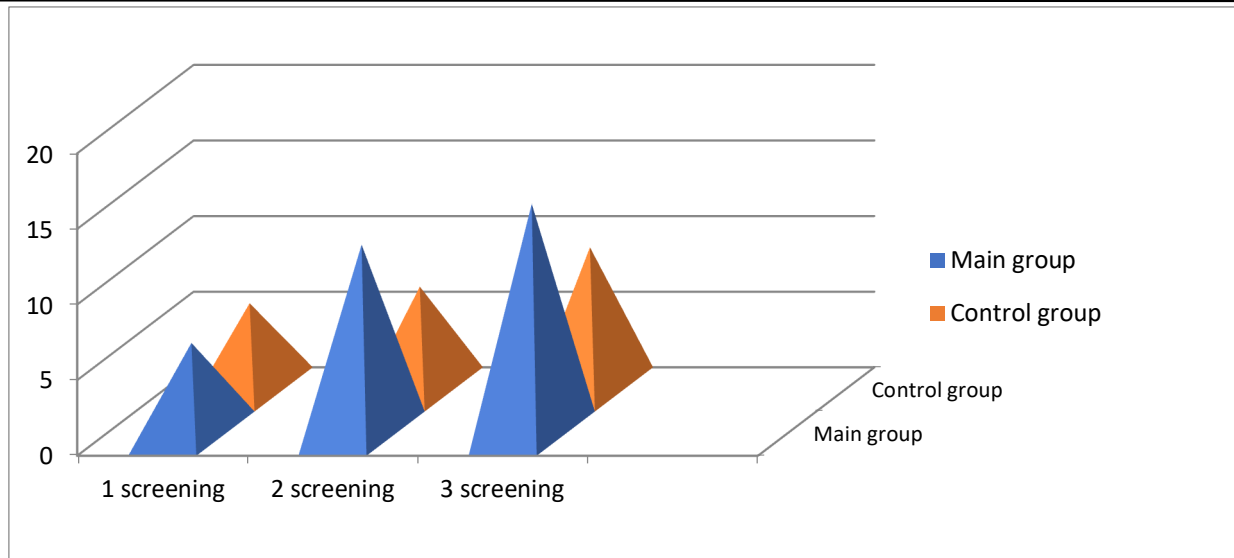


Figure 2. Indicators of the width of the cavity of the transparent septum of the fetus, depending on the screening period of the control and main groups.

The analysis of the conducted studies showed that the assessment of the width of the lateral ventricles of the brain was possible in all fetuses of the main group. Analysis of the results obtained showed the presence of a directly proportional relationship between the width of the lateral ventricles of the brain and the gestational age: with an increase in the gestational age, the indicators of the width of the lateral ventricles increase. The indicators of the width of the lateral ventricles of the fetus at the first screening examination in fetuses of healthy pregnant women averaged 4.9 ± 0.9 mm, with an increase in the gestational age, a gradual increase in the studied parameters is observed. It should be noted that at the time of the second screening, the width of the lateral ventricles in fetuses of healthy pregnant women was greater by 1.9 mm; at the stage of the third screening, this indicator increased by 1.6 mm and averaged 8.4 ± 1.2 mm. In 46% of pregnant fetuses in a state of hypothyroidism at the 1st screening period, lateral ventricular enlargement was revealed and this indicator averaged 6.2 ± 0.5 mm, in 54% of fetuses the width of the lateral ventricles did not differ from the control group. At the stage of the 2nd screening in fetuses of pregnant mothers in a state of hypothyroidism, expansion of the lateral ventricles by 1.9 times was noted and averaged 12.9 ± 0.7 mm. In fetuses of pregnant women in a state of hypothyroidism at 30-34 weeks, an expansion of the lateral ventricles by 2.1 mm compared with the control group was revealed and was equal to an average of 17.6 ± 1.6 mm.

In the course of our studies, it was found that the IV ventricle of the fetal brain is a fairly easily identifiable structure when using the standard average sagittal scanning plane during screening ultrasound examination at 11-14 weeks of gestation. At the stage of the first screening during transabdominal scanning, the IV ventricle is visualized in 95% of fetuses. In 5% of pregnant women with transabdominal scanning, the IV ventricle of the fetus is not visualized, therefore, these women additionally underwent transvaginal echography during the observed periods of pregnancy.

At the same time, at the stages of the first screening examination, the anteroposterior size of the IV ventricle in fetuses of healthy pregnant women was 1.62 ± 0.9 mm. In fetuses of pregnant women in a state of hypothyroidism at the stages of the first screening examination, an expansion of the anteroposterior dimension of the IV ventricle was noted and averaged 2.9 ± 1.4 mm. The average values of this indicator in fetuses of healthy pregnant women at 18-20 weeks were 3.2 ± 2.6 mm, and in fetuses of pregnant women in a state of hypothyroidism, a significant increase in the width of the IV ventricle was found and equal to 5.6 ± 1.4 mm. During the third screening examination, the average values of the anteroposterior size of the IV ventricle in fetuses of healthy pregnant women were 4.5 ± 2.6 mm, while in fetuses of the main group they were 2.2 mm larger and averaged 5.8 ± 2.6 mm.

Thus, the use of a routine fetal screening study during pregnancy to assess the fetal brain allows an extended examination, which is necessary if an abnormal brain structure is suspected. Analysis of our

data shows that in pregnant women in a state of hypothyroidism, an expansion of the cavity of the transparent septum is observed in 80%. In 90% of fetuses, the expansion of the lateral ventricles exceeded the standard values by 10 mm. This change was observed starting at 12 weeks. The anteroposterior size of the IV ventricle was larger in the fruits of the main group. According to foreign authors, the expansion of the cavity of the transparent septum allows one to suspect the abnormal development of the corpus callosum. When conducting screening ultrasound examination, the assessment of the cavity of the transparent septum, the width of the lateral ventricles of the brain allows early diagnosis of both complete and partial agenesis of the corpus callosum.

References / Сноски / Iqtiboslar:

1. Blinov, A.Yu. Fundamentals of ultrasonic fetometry / A.Yu. Blinov, M.V. Medvedev. - M.: Real Time, 2012. -- 136 p.
2. Voevodin, S.M. Differential diagnosis of diseases and malformations of the central nervous system and face in the fetus: dis. ... doct. medical sciences / Voevodin Sergey Mikhailovich. - M., 2012. -- 312 p.
3. Medvedev, M.V. Prenatal echography. Differential diagnosis and prognosis / M.V. Medvedev. - 3rd ed. - M.: Real Time, 2012. -- 464 p.
4. Malanina, E.N. Prenatal diagnosis of a rare syndrome with a wide range of brain malformations: case description, differential diagnosis, literature review / E.N. Malanin, D.R. Kasymova, R.R. Azizova [and others] // Prenat. Diagn. - 2011. - T. 10, No. 2. - P. 138-145.
5. Trofimova, T.N. Beam research of the fetal and newborn brain / T.N. Trofimova, A.S. Job, D.V. Voronin [and others] // Ed. Trofimova T.N. - SPb.: Baltic Medical Educational Center, 2011. -- 196 p.
6. Esetov, M.A. Echography of the central nervous system of the fetus. Intermediate sail cavity: own observation and literature review / M.A. Esetov, G.M. Bekeladze, E.M. Huseynova // Prenat. Diagn. - 2015. - T. 14, no. 1. - pp. 46-51.
7. Albu, D.-F. A Dandy – Walker variant prenatally diagnosed using ultrasound on one of the fetuses of a twin pregnancy obtained through in vitro fertilization / D.-F. Albu, C.-C. Albu, S.-D. Albu // International Journal of Medical Research and Review. - 2015. - Vol. 3, No. 3. - P. 127-131.
8. Bar – Yosef, O. Neurodevelopmental outcome of isolated ventriculomegaly: a prospective cohort study / O. Bar – Yosef, E. Barzilay, S. Dorembus [et al.] // Prenat. Diagn. - 2017. - Vol. 37. - P. 764-768.
9. Carseldine, W. Antenatal diagnosis of a fetal dural venous thrombosis / W. Carseldine, F. Park, C. Abel [et al.] // Ultrasound Obstet. Gynecol. - 2013. - Vol. 42, No. 1. - P. 151.
10. Chiu, T.H. A retrospective study on the course and outcome of fetal ventriculomegaly / T.H. Chiu, G. Haliza, Y.H. Lin [et al.] // Taiwanese Journal of Obstetrics & Gynecology. - 2014. - Vol. 53. - P. 170-177.

БИМЕДИЦИНА ВА АМАЛИЁТ ЖУРНАЛИ

7 ЖИЛД, 1 СОН

ЖУРНАЛ БИМЕДИЦИНЫ И ПРАКТИКИ

ТОМ 7, НОМЕР 1

JOURNAL OF BIOMEDICINE AND PRACTICE

VOLUME 7, ISSUE 1

Контакт редакций журналов. www.tadqiqot.uz
ООО Tadqiqot город Ташкент,
улица Амира Темура пр.1, дом-2.
Web: <http://www.tadqiqot.uz/>; E-mail: info@tadqiqot.uz
Тел: (+998-94) 404-0000

Editorial staff of the journals of www.tadqiqot.uz
Tadqiqot LLC The city of Tashkent,
Amir Temur Street pr.1, House 2.
Web: <http://www.tadqiqot.uz/>; E-mail: info@tadqiqot.uz
Phone: (+998-94) 404-0000