

**ВЕДЕНИЕ ПАЦИЕНТОВ С РАССЕЯННЫМ СКЛЕРОЗОМ
НА ФОНЕ ИНФЕКЦИИ COVID-19****Ж. А. Ризаев, А. Т. Джурабекова, К. В. Шмырина**

Самаркандский государственный медицинский университет, Самарканд, Узбекистан

Ключевые слова: рассеянный склероз, COVID-19.**Таянч сўзлар:** тарқоқ склероз, COVID-19.**Key words:** multiple sclerosis, COVID-19.

С 2019 года мир кардинально поменялся в связи с развитием пандемии новой коронавирусной инфекции, COVID-19. Пандемия стала вызовом для всех слоёв населения по всему земному шару. Влияние коронавирусной инфекции на течение различных заболеваний человека ведётся до сих пор. Особенно актуально это для пациентов с демиелинизирующими заболеваниями нервной системы. В статье представлены клинические случаи пациентов с рассеянным склерозом, перенесших указанную инфекцию.

COVID-19 ИНФЕКЦИЯ ФОНИДА ТАРҚОҚ СКЛЕРОЗЛИ БЕМОРЛАРНИ БОШҚАРИШ**Ж. А. Ризаев, А. Т. Джурабекова, К. В. Шмырина**

Самарканд давлат тиббиёт университети, Самарканд, Ўзбекистон

2019 йилдан бери дунё янги коронавирус инфекцияси - COVID-19 пандемиясининг ривожланиши туфайли кескин ўзгарди. Пандемия бутун дунё аҳолисининг барча қатламлари учун муаммага айланди. Коронавирус инфекциясининг инсоннинг турли касалликларининг кечишига таъсири ҳали ҳам давом этмоқда. Бу, айниқса, асаб тизимининг демиелинизатсия қилувчи касалликлари бўлган беморлар учун тўғри келади. Мақолада ушбу инфекцияни бошдан кечирган тарқоқ склерозли беморларнинг клиник ҳолатлари келтирилган.

MANAGEMENT OF MULTIPLE SCLEROSIS PATIENTS DUE TO COVID-19 INFECTION**J. A. Rizaev, A. T. Djurabekova, K. V. Shmirina**

Samarkand state medical university, Samarkand, Uzbekistan

Since 2019, the world has changed dramatically due to the development of the pandemic of a new coronavirus infection, COVID-19. The pandemic has become a challenge for all segments of the population around the world. The impact of coronavirus infection on the course of various human diseases is still underway. This is especially true for patients with demyelinating diseases of the nervous system. The article presents clinical cases of patients with multiple sclerosis who have undergone this infection.

Мир познал за последние годы новые слова, новые словосочетания – COVID, онлайн изоляция, отдаленная работа или учеба. Всемирная организация здравоохранения данную ситуацию восприняла как чрезвычайно-опасную имеющую огромное международное значение, пандемия – COVID-19 самая смертоносная в истории человечества. И если первоначально всеми овладевал страх, то на сегодня, понимание того, что каждый может заболеть воспринимается достойно. Не смотря на то, что определены группы людей высокого риска заражения, всегда существуют исключения из правил. Хотелось бы отметить, что пациенты с рассеянным склерозом (РС), в целом не принадлежат к группе риска развития тяжелых форм COVID-19. Связь тяжелых форм COVID-19 с РС, сопряжена с возрастом, наличием длительности заболевания РС и выраженной инвалидностью, наличием сопутствующих хронических коморбидных состояний (сахарный диабет, болезнь легких и сердца). Консорциум центров по РС Европейских стран, США, Канады, создали огромную базу данных, где имеется анализ и оценка результатов лечения пациентов с РС на фоне диагностированного COVID-19. Более 5 тысяч пациентов; из них почти 3 тысячи лабораторно подтвержденных данных COVID-19. Более 3% летальных исходов, как не леченных, так и лечившихся, на этот период, моноклональными антителами, предназначенных для терапии РС [1,5,12,15]. Российские ученые, проведя анализ пациентов с РС, в период пандемии, как, и предыдущие исследователи, не смогли точно ответить на вопрос: Какова вероятность риска тяжелого течения COVID-19 у больных с РС, а недооценка опасности, может быть препятствием раннего обращения к врачу [12,15]. Помимо этого, многочисленные исследования, в период

пандемии выявили, сам коронавирус (разного типа), способен поражать головной мозг, где очаговые симптомы клинической картины, идентичны клиническим признакам РС, или в худшем случае могут стать провокатором к заболеванию РС. Исследования ученых, изучивших мозг людей, умерших от коронавируса, обнаружили белковые скопления, характерные для нейродегенеративных заболеваний [1]. Ситуация драматична тем, что неврологические осложнения, в виде нейродегенеративных изменений наблюдаются чаще у пациентов, перенесших не тяжелые формы COVID-19. Профессор Колумбийского университета Карлос Каньяс, в своей статье, приходит к мнению, о процессе самоуничтожения организма, при котором, защита организма работает против самого человека, уничтожает при РС – нервные клетки. Процессы осложнения после COVID-19, именно нейродегенеративных изменений, ученый предполагает, связаны или изначально с генетической предрасположенностью к данному заболеванию, или с запуском процесса, который характерен, например, при отмене химиотерапии при раке, отмене глюкокортикоидов [2]. Некоторые ученые, придерживаются мнения (Моисеев С. 2021), что случаи развития заболевания на фоне COVID-19, обычное совпадение.

На сегодняшний день, всем об этом известно, нет прямых доказательств аутоиммунной причины РС, так как большое количество экспериментальных исследований, обнаружило, что аутоантитела (специфичные) или как, мы говорили Т-клетки (аутореактивные) не передаются животным в эксперименте. А последующее прогрессирование дегенеративного процесса в центральной части мозга и исчезновение аксонов, нельзя связать напрямую ни с воспалительным фактором, ни с иммунной дисфункцией. Но, несмотря на это, имеет место гипотеза происхождения РС, под влиянием вирусной инфекции, например, много работ, статистически доказательно подтверждающие, влияния инфицирования вирусом, Эпштейна – Барр. Но, даже многочисленные исследования, не могут утверждать об уникальности какого-либо вируса в возникновении РС. В тоже время, зарубежные источники литературы, обосновывают возможный вирусный стимул в иммунной системе, в качестве триггера для РС [4,6,7,9]. Самым невероятным считается, что некоторые вирусы определенно встают на защиту организма от РС, так, в исследованиях по совместимости цитомегаловирусной инфекции, достаточно распространенной у беременных и только родившихся детей, первоначально считалось, что данная инфекция является сосредоточением начальных, детских форм РС, но в последующем диагноз не подтвердился. Конечно, до конца неясно, как цитомегаловирусная инфекция защищает от РС, и взрослое население, но это происходит [8]. Еще одно интересное исследование проведено о связи РС с вирусом ветряной оспы (ВО). Ученые обнаружили вирус в спинномозговом пунктате у пациентов с РС, и именно в острый период, хотя в другой период РС (стадия ремиссии) вирус ВО не давал о себе знать, тогда авторы предположили, что вирус ветряной оспы, стал активным именно в период обострения РС, возможно это совпадение.

Педиатрическая служба, является главным основным критерием, на которое опирается здоровье населения в последующем. В связи с этим многие педиатры придерживаются гипотезе, где предположительно, частое контактирование между детьми (или в больших семьях между детьми) создается, за счет повторных инфекций в этом возрасте, мощный барьер, который считается защитным в старшем возрасте, тем самым снижает возможность к заболеванию РС. Соответственно, как мы говорили «парниковый» эффект в детском возрасте, выплескивается беззащитностью у взрослого населения.

Еще одним фактором риска заболевания COVID-19, оказался дефицит витамина D. По общим статистическим данным более 70% заболевших, разных возрастов, имели недостаток данного витамина. На сегодня считается, что витамин D, не просто составляющая комплекса витаминов организма, а является веществом гормоноподобным, существует для поддержания клеток иммунной системы и оказывает противовоспалительное и метаболическое действие. Недостаток витамина D в северных широтах, это достаточно ясно [14,16]. Но почему же дефицит витамина D существует в нашем регионе? В связи с этим проведенные ис-

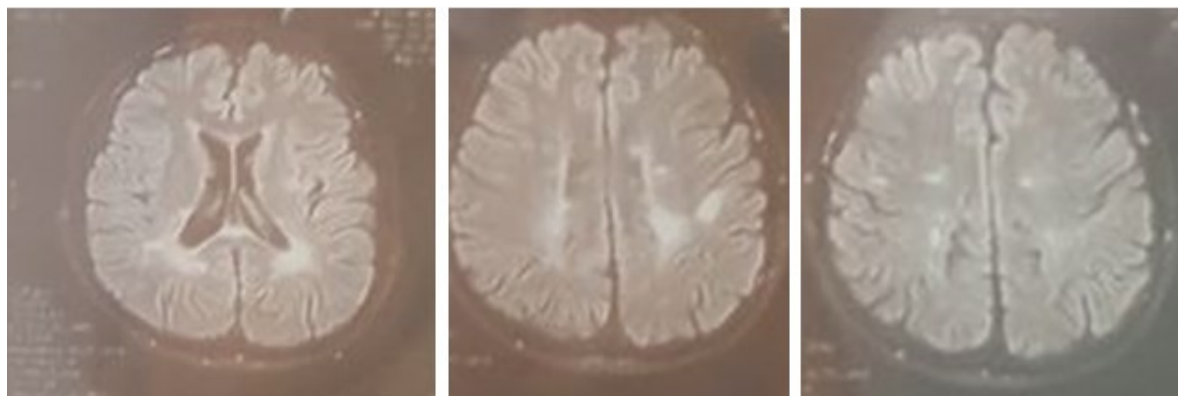
следования (необходимо повторные масштабные исследования в этом направлении) выявили недостаток витамин D у местного населения, по причине генетического наследственного предрасположения к низкому количеству витамина D в организме. Помимо мутаций в генах, как утверждают зарубежные ученые, что с точки зрения эволюции, адаптация на повышенную активность ультрафиолетовых лучей, обуславливает дефицит по витамину D, тем самым является защитой «от передозировки» людей живущих ближе к экватору [13,14,16]. Помимо этого, проведен анализ атмосферного поступления солнечных лучей, оказалось, что поток ультрафиолета ограничен за счет большого слоя атмосферной пыли. В случаях с заболеванием РС, фактор связи заболевания с воздействием солнечного света или дефицита витамина D, в период пандемии COVID-19, приобретает, двойную зависимость, так как уровень витамина D в крови и риск РС, пропорциональны друг к другу.

Накопленные за время пандемии сведения, о решении вакцинации пациентов с РС, показали оценку, в основе которой лежит соотношения риск/польза. В целом ученые установили, что диагноз РС не может быть противопоказанными для вакцинации, или время вакцинации должно быть установлено индивидуально, в зависимости от лекарственной терапии на тот период, и в соответствии с общей схемой терапии, которую использует пациент. Многие ППТРС влияют на эффективность вакцины от COVID-19, поскольку изменяется система иммунного ответа. Поэтому нельзя вакцинировать пациента в период обострения и в течение месяца после него. Не следует прерывать терапию ради проведения вакцинации. Австрийские ученые (2021 г.) провели исследование на 126 пациентах с РС инфицированных COVID-19, где умерших 3,2%, а почти у 87% отмечено легкое течение. Априорный риск под воздействием ППТРС на тяжесть состояния или смертность, не имели достоверной связи. Авторы доказали, что лечение должно быть сосредоточено на терапии РС, а не на вопросах, связанных с пандемией, за исключением больных с высоким риском [1,10,16].

Результаты и обсуждение: Далее приводим пример пациентов, наблюдавшихся в период пандемии.

Больная А. 24 года, заболевание началось 8 лет назад, девочка предъявил жалобы на снижение зрения, конечно, родители в первую очередь обратились к офтальмологу, не обнаружив никаких нарушений со стороны остроты зрения, проведено лечение *ex juvantibus*, как диагностически затрудненное. Через 7 месяцев, это было весной, девочка озвучивает новые жалобы, на боли в ногах, слабость при ходьбе. Ее осматривает педиатр – ревматолог, назначается противоревматоидное лечение, симптомы исчезли. Еще через полгода, жалобы на головокружение и не устойчивость при стоянии. Родители не стали спешить на этот раз с лечением, обратились в 1-Клинику СамМИ, где она тщательным образом комплексно проходит этапы диагностики. Диагноз: Рассеянный склероз? Первоначальные назначения, были недостаточно корректные, прежде всего со стороны родителей, сомневающихся в правильности постановке диагноза. Во-вторых, сомнение со стороны врачей, которые уверены были в отсутствие таких заболеваний в регионе и, в конце концов, отсутствия опыта лечения данного контингента больных. Отцом девочки предприняты все возможности исключить данный диагноз, для этого, пациентка показывалась ведущим специалистам г. Ташкента, Индии, Израиля, Украины. И только когда, присоединившиеся дополнительные симптомы, длительно сохранялись в период обострения, родители согласились на оптимизацию терапевтического лечения, характерного для болезни РС. В 2017 и 2018 годах, была проведена процедура с препаратом Арзерра (Офатумумат), ремиссия на год, с хорошими результатами. В 2019 году пациентка перенесла относительно легкую форму (коронавируса) COVID-19, без госпитализации, лечение в домашних условиях. Но обострения по основному заболеванию, возобновились с частотой, каждый месяц и именно совпадающий с менструальными циклами. В онлайн режиме родители консультировались с врачами – специалистами из Санкт-Петербурга. По их рекомендации во время обострения, проводили курс дексаметазоном по нарастающей и затем убывающей дозам (12 мг, 16 мг, 20 мг, 24 мг, 28 мг и по убывающей 24 мг, 20 мг, 20 мг, 16 мг, 12 мг) процедура проводилась внутримышечными инъ-

екциями, утром; через день, помимо этого были назначены внутривенные инъекции Мексидола по 20 мг. Ремиссия проявилась до 2021 года. В дальнейшем несмотря на строгое соблюдение изоляции, санитарного режима, в декабре 2021 года пациента инфицируется COVID-19 инфекцией повторно (omicron). На этом фоне, появились боли в области живота, вначале незначительные, затем острые, сопровождались рвотой, на любую пищу (даже воду). Была необходимость хирургического вмешательства, после комплексного обследования: инструментального, лабораторного; ранний спаечный процесс, хирургам с трудом удалось рассечь все образовавшиеся спайки (лапаротомия). На 15 день после операции, осмотр обнаружил, удовлетворительное состояние, нормализовался стул (раннее, пациентка страдала от нарушения эвакуаторной функции кишечника, запор и не полное опорожнение, усилились после 1,5 лет). Самое удивительное за весь период (до и после операционный) у пациентки не обнаружено обострения по основному заболеванию. Опять же, по рекомендации Санкт-Петербургских врачей пациентка получает Ритуксимат 500 мг 1 раз в шесть месяцев с полным отказом от гормонов. МРТ головного мозга представлена на рис. 1.

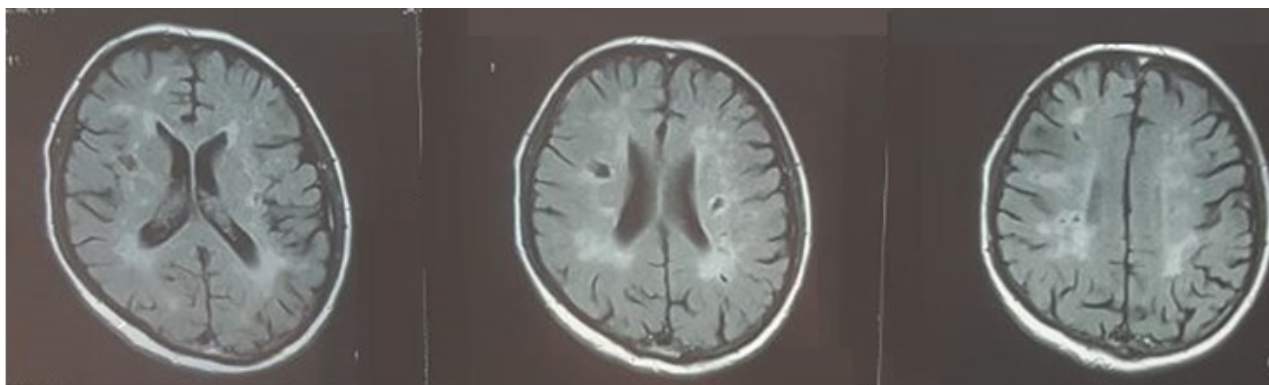


*Рис. 1. МРТ пациентки А., 24 лет (2022 г.).
Выявлены перивентрикулярные участки демиелинизации.*

Таким образом, пациентка с диагнозом РС, ремитирующий (РРС), дважды перенесла COVID-19, легкая форма; первый раз обострение усилились, каждый месяц, совпадающий с менструальными циклами, повторное инфицирование, закончилось оперативным вмешательством по удалению спаечного процесса в кишечнике.

Второй случай, пациентка более старшего возраста, 43 лет, поступает в отделение реабилитации. Диагноз РС поставлен 4 года назад, на фоне рассеянной клинической картины и данных МРТ исследований (рис. 2). Лечение в период обострения пациентка получала, только симптоматическое в амбулаторных условиях, специфические препараты для лечения РС не были применены (по причине индивидуально-социальных обстоятельств). В августе 2021 года была инфицирована COVID-19, достаточно сложной формой, госпитализируется в центр для лечения пациентов COVID-19 зараженных. В течение 2х месяцев постепенно наступила стабилизация, пациентка была в удовлетворительном состоянии, обострение по основному заболеванию не наблюдалось. Во время осмотра, на дому, у пациентки отмечалось физическое истощение, усталость, хотя пациентка была в домашних условиях, повседневную деятельность на дому выполняла помощница (старшая дочь); физической нагрузки, вследствие которой могло быть такое состояние, не наблюдалось. Усталость начиналось с утра, после пробуждения. Помимо этого, пациентка имела аффективные расстройства: тревога за свое здоровье, страх повторного инфицирования, что сказывалось на качестве сна, снижение фона настроения. Эмоциональная лабильность, плаксивость, потеря интереса к разнообразию. Беседа с пациенткой, о переоценки ситуации, давала незначительный результат. В феврале 2022 года пациентка, не согласовав предварительно с лечащим врачом, и с родными принимает решение получить вакцинацию от COVID-19, 12 февраля произведена вакцинация (для исключения важности, какая именно вакцина была введена, решено не

озвучивать название). На третьи сутки у пациентки наступили сильнейшие боли в ногах, что заставило принять шадящие положение, без движения. Объективно на ощупь стопы ледяные, выраженная гиперэстезия (пациентка не дает дотрагиваться); со слов пациентки жгучая боль «внутри» ног, скорее всего нейропатическая боль. После поступления в реанимационное отделение, через 4-5 часов сознание пациентки загруженное, плохо отвечает на вопросы (с трудом), просьбы не выполняет, появилась «кинжальная» боль в области позвоночника, появились высыпания в области шеи, по типу опоясывающего лишая, артериальное давление АД 80/50; через сутки АД резко поднялось, женщина впала в кому; из неврологических признаков ограничения движения глазных яблок, легкий парез взора. На вторые сутки госпитализации, наступила остановка сердца, и констатирована смерть.



*Рис. 2. МРТ пациентки Д., 43 лет (2019 г.).
Выявлены перивентрикулярные участки демиелинизации.*

Таким образом, пациентка, который был поставлен РС, не получала специфического, целенаправленного лечения, COVID спровоцировал обострение заболевания, оставив осложнения в виде тревожно-депрессивных расстройств, трудно контролируемых. Вакцинация, которая не является противопоказанием для пациентов РС, в данной ситуации сделана не в соответствии правил по вакцинациям, тем самым спровоцировала осложнение в виде ДВС синдрома, в конечном итоге привела к смерти.

Выводы: Текущие события показали, что заболевание РС, само по себе не увеличивает риск заражения коронавирусом. РС - это состояние, когда иммунная система организма по ошибке начинает атаковать защитное покрытие нервных клеток, все это достаточно индивидуально, как и индивидуально заражение коронавирусом, уровень тяжести заболевания, приводящий или к выздоровлению, или к смерти. Таким образом, у пациентов с РС может развиваться COVID-19, как, впрочем, у всех людей, не страдающих РС, в совершенно идентичном проценте. Заражение коронавирусом может вызвать рецидив заболевания, при этом могут присоединиться неврологические симптомы, ранее не проявлявшиеся. Это - проблема с кишечником, выраженная усталость, депрессивное состояние, тревога. Необходимо рекомендовать пациентам с РС контролировать иммунную систему, в частности, количество лимфоцитов; если их показатели низкие, то увеличивается риск к инфицированию; если стабильные, можно без риска продолжать лечение по схеме, рекомендуемой врачом. Конечно же, фактором риска может быть возраст, или коморбидный фон.

Самым сложным вопросом современности является вакцинация против COVID-19. При этом необходимо учесть, что ни одна из вакцин не содержит живую инфекцию коронавируса, соответственно, не может быть источником вирусной инфекции. Вакцина не вызывает рецидив заболевания и не влияет на прогрессирование дегенеративного процесса. Но необходимо соблюдать время вакцинации, которое может отличаться от здоровых реципиентов. Так, многие используемые пациентами с РС модифицированные препараты, могут разрушать В-клетки, увеличивая тем самым риск возникновения обострения заболевания РС.

В заключение хотелось привести интервью актрисы Сельмы Блор, она пишет: «Я инвалид, у меня РС». Иногда я падаю, роняю вещи, ноги меня не слушают, но я живу. Я сме-

юсь, и я не знаю, что именно будет со мной завтра, но я сделаю все, что в моих силах». Первые годы заболевания, она отказывалась признавать, заболевание РС. Затем согласилась на трансплантацию стволовых клеток и химию терапию для перезапуска иммунной системы, сняла автобиографический фильм, где рассказывает о трудностях принятия болезни, об этапах лечения, и о силе воле, которая необходима для поддержания жизни. Лучшая профилактика РС, а так же COVID-19, необходимость любыми способами достичь душевного равновесия [11].

Использованная литература:

1. Демьяновская Е.Г., Крыжановский С.М., Васильев А.С., Шмырев В.И.. Неврологические аспекты COVID-19. Тактика ведения пациентов неврологом с учетом эпидемиологической ситуации. [Ivrach.ru/2021/02/15437849](http://vrach.ru/2021/02/15437849)
2. Джурабекова А.Т., Шомурадова Д.С., Игамова С.С. Особенности клиники, диагностики и лечения рассеянного склероза в Самаркандской области. RE-HEALTH JOURNAL №2.2 (6) 2020
3. Каронова Е.Л., Шмони́на И.Л., Тотоля́н Н.А. Рассеянный склероз и уровень обеспеченности витамином D // Артериальная гипертензия 2015; 21(2):121-129
4. Рекомендации по вакцинации пациентов с рассеянным склерозом от COVID-19. Москва 29.03.2021 <https://oooibrs.ru/org/oooibrs/novosti-oooibrs/2021/03/rekomendacii-po-vakcinacii-pacientov-s-rasseyannym-sklerozom-ot-covid-19/>
5. Ризаев Ж.А., Ризаев Э.А., Ахмадолиев Н.Н. Коронавирус касаллиги (COVID-19): мелатониннинг физиологик таъсири нуктаи назаридан муаммонинг замонавий кўриниши // Journal of biomedicine and practice №SI (2020). – С. 7-18. <http://dx.doi.org/10.267392181-9300-2020-SI-1>
6. Хакимова С.З., Джурабекова А.Т. Клиническая диагностика и лечение хронического бруцеллеза в реальной практике врача-невролога // Medicine (Almaty). – 2016. – No 7 (169). – P. 68-72
7. Шмони́на И.Л., Галкина О.В., Тотоля́н Н.А., Каронова Е.Л. Уровень обеспеченности витамином D пациентов с рассеянным склерозом // Практическая медицина 5(90). – 2015.
8. Bsteh G, Assar H, Hegen H, Heschl B, Leutmezer F, Di Pauli F, Gradl C, Traxler G, Zulehner G, Rommer P, Wipfler P, Guger M, Enzinger C, Berger T; AUT-MuSC investigators. COVID-19 severity and mortality in multiple sclerosis are not associated with immunotherapy: Insights from a nation-wide Austrian registry. PLoS One. 2021 Jul 27;16(7):e0255316. doi: 10.1371/journal.pone.0255316. PMID: 34314457; PMCID: PMC8315529.
9. Cañas CA. The triggering of post-COVID-19 autoimmunity phenomena could be associated with both transient immunosuppression and an inappropriate form of immune reconstitution in susceptible individuals. Med Hypotheses. 2020;145:110345. doi:10.1016/j.mehy.2020.110345
10. Frischer JM, Weigand SD, Guo Y, et al. Clinical and pathological insights into the dynamic nature of the white matter multiple sclerosis plaque // Ann Neurol 2015; 78:710
11. Goodin DS. The epidemiology of multiple sclerosis: insights to disease pathogenesis // Handb Clin Neurol 2014; 122:231.
12. <https://www.forbes.ru/forbeslife/443173-bolezn-trudogolikov-cto-nuzno-znat-o-rasseannom-skleroze>
13. J.Mares, HP. Hartung. Multiple sclerosis and COVID-19. Biomed Pap Med Fac Univ Palacky Olomouc Czech Repub. 2020 Sep; 164(3):217-225
14. Kutzelnigg A, Lassmann H. Pathology of multiple sclerosis and related inflammatory demyelinating diseases // Handb Clin Neurol 2014; 122:15
15. Popescu BF, Pirko I, Lucchinetti CF. Pathology of multiple sclerosis: where do we stand? // Continuum (Minneapolis Minn) 2013; 19:901.
16. Rizaev Jasur A., Rizaev Ezozbek A., Akhmadaliev N.N. Current View of the Problem: A New Approach to Covid-19 Treatment // Indian Journal of Forensic Medicine & Toxicology, October-December 2020, Vol. 14, No. 4 - P. 7341-7344
17. Varytė G, Arlauskienė A, Ramašauskaitė D. Pregnancy and multiple sclerosis: an update. Curr Opin Obstet Gynecol. 2021 Oct 1;33(5):378-383. doi: 10.1097/GCO.0000000000000731. PMID: 34310364; PMCID: PMC8452312.
18. Weiner HL. Multiple sclerosis is an inflammatory T-cell-mediated autoimmune disease // Arch Neurol 2004; 61:1613
19. Zheng C. et al. Multiple Sclerosis Disease-Modifying Therapy and the COVID-19 Pandemic: Implications on the Risk of Infection and Future Vaccination. CNS Drugs (2020) 34:879–896