

**СОВЕРШЕНСТВОВАННЫЙ ПОДХОД ПРИ ЛЕЧЕНИИ КИСТ
ВЕРХНЕЧЕЛЮСТНОЙ ПАЗУХИ****М. Т. Насретдинова, А. А. Хайитов**

Самаркандский государственный медицинский университет, Самарканд, Узбекистан

Ключевые слова: хронический верхнечелюстной синусит, кисты верхнечелюстной пазухи, качество жизни, гайморотомия.

Таянч сўзлар: сурункали синусит, юкори жағ бушлиғи кисталари, гайморотомия, ҳаёт сифати.

Key words: chronic sinusitis, maxillary sinus cysts, the quality of life, sinusotomy.

Проблема своевременной диагностики и выбора адекватного лечения хронических кистозных верхнечелюстных синуситов остается актуальной. В настоящее время нет единого мнения о симптоматике кист, наблюдаемых в верхнечелюстных пазухах, и этот вопрос становится все более актуальным, и требует детального изучения. Целью исследования явилась разработка предложений и рекомендаций, направленных на совершенствование ранней диагностики и хирургического лечения кист верхнечелюстной пазухи. В основу научно-исследовательской работы вошло обследование 139 больных с кистозным поражением верхнечелюстных синусов. Все пациенты были подвержены хирургическому лечению. Исследование проводилось в различных группах: основной группе, группе сравнения и контрольной группе. Пациентам основной группы предложен усовершенствованный вариант гайморотомии через нижний носовой ход. Оценка клинической эффективности основывалась по показателям состояния функционального слоя слизистой оболочки полости носа. Усовершенствованный способ хирургического лечения через нижний носовой ход обладает более высокой клинической эффективностью. Разница в качестве жизни между двумя группами составила 12 баллов, что означает о более высоком образе жизни пациентов основной группы после лечения по улучшенной технологии.

ЮҚОРИ ЖАҒ БЎШЛИҒИ КИСТАЛАРИНИНГ ДАВОЛАШИДА ТАКОМИЛЛАШГАН УСУЛ**М. Т. Насретдинова, А. А. Хайитов**

Самарканд давлат тиббиёт университети, Самарканд, Ўзбекистон

Сурункали кистозли максиллар синуситни ўз вақтида ташхислаш ва адекват даволашни танлаш муаммоси долзарблигича қолмоқда. Ҳозирги вақтда максиллар синусларда кузатилган кистларнинг белгилари бўйича консенсус мавжуд эмас ва бу масала тобора долзарб бўлиб бормоқда ва батафсил ўрганишни талаб қилади. Тадқиқотнинг мақсади максиллар синус кисталарини эрта ташхислаш ва жарроҳлик даволашни такомиллаштиришга қаратилган таклиф ва тавсияларни ишлаб чиқиш эди. Тадқиқот иши максиллар синусларнинг кистаси бўлган 139 беморни текширишга асосланган. Барча беморларга жарроҳлик муолажалари ўтказилди. Тадқиқот турли гуруҳларда ўтказилди: асосий гуруҳ, таққослаш гуруҳи ва назора гуруҳи. Асосий гуруҳдаги беморларга пастки бурун йўли орқали синусотомиянинг такомиллаштирилган версияси таклиф қилинди. Клиник самарадорликни баҳолаш бурун шиллик қаватининг функционал қатламнинг ҳолати кўрсаткичларига асосланган. Пастки бурун йўли орқали жарроҳлик даволашнинг такомиллаштирилган усули юкори клиник самарадорликка эга. Икки гуруҳ ўртасидаги ҳаёт сифатидаги фарқ 12 балли ташкил этди, яъни асосий гуруҳ беморлари такомиллаштирилган технология билан даволашдан кейин юкори турмуш тарзига эгаллиги аниқланди.

ADVANCED APPROACH IN THE TREATMENT OF CYSTALS OF THE MAXILLARY SINUS**М. Т. Nasretdinova, A. A. Hayitov**

Samarkand state medical university, Samarkand, Uzbekistan

The problem of timely diagnosis and selection of adequate treatment for chronic cystic maxillary sinusitis remains urgent. Currently, there is no consensus on the symptoms of cysts observed in the maxillary sinuses, and this issue is becoming more and more relevant and requires detailed study. The aim of the study was to develop proposals and recommendations aimed at improving early diagnosis and surgical treatment of maxillary sinus cysts. The research work was based on the examination of 139 patients with cystic lesions of the maxillary sinuses. All patients underwent surgical treatment. The study was carried out in various groups: the main group, the comparison group and the control group. The patients of the main group were offered an improved version of sinusotomy through the lower nasal passage. The assessment of clinical effectiveness was based on indicators of the state of the functional layer of the nasal mucosa. The improved method of surgical treatment through the lower nasal passage has a higher clinical efficiency. The difference in the quality of life between the two groups was 12 points, which means that the patients of the main group have a higher lifestyle after treatment with improved technology.

В современной оториноларингологии остаётся актуальной проблема своевременной диагностики и выбор адекватного лечения хронических кистозных верхнечелюстных синуситов.

ситов. В практике оториноларинголога весьма часто встречается хронический кистозный верхнечелюстной синусит, занимающий одно из ведущих мест из списка хронической патологии органов уха, горла и носа. За последние 20 лет заболеваемость этой болезнью увеличилась вдвое. В настоящее время нет единого мнения о симптоматике кист, наблюдаемых в верхнечелюстных пазухах, и этот вопрос становится все более актуальным, и требует детального изучения. Кисты верхнечелюстной пазухи - одна из самых частых патологий средней трети головы. До сих пор нет единого мнения о современном подходе к диагностике и лечению кист. Сегодня разработка способов повышения эффективности диагностики и лечения кист верхнечелюстной пазухи приобретает особое значение.

Цель исследования: разработка предложений и рекомендаций, направленных на совершенствование ранней диагностики и хирургического лечения кист верхнечелюстной пазухи.

Материалы и методы исследования. В основу научно-исследовательской работы вошло обследование 139 больных с кистозным поражением верхнечелюстных синусов, обратившихся в клинику ООО «Golden medical group» и клинику №1 СамГМИ, в период с 2018-2020 гг. Все пациенты были подвержены хирургическому лечению. Исследование проводилось в различных группах: основной группе, группе сравнения и контрольной группе. Основная группа (n=77), всем пациентам проведен усовершенствованный тип подхода к верхнечелюстной пазухе через нижний носовой ход. Группа сравнения (n=62), была разделена на 2 подгруппы. Подгруппе А (n=42), была произведена радикальная гайморотомия через переднюю стенку, в подгруппе В (n=20) была произведена эндоназальная гайморотомия через средний носовой ход, контрольная группа (n=20) здоровые люди без патологии носа и околоносовых пазух носа, с целью выявления нормальных значений для исследования транспортной, всасывательной функций носа и иммунологических показателей назального секрета. Среди пациентов, отобранных для изучения, было 62 женщин и 77 мужчин в возрасте от 18 до 74 лет. Для экспертизы качества жизни осмотренных пациентов нами была выработана электронная анкета «Стартовый опросник для дифференциальной диагностики заболеваний – СОДДЗ» (SODDZ.exe DGU-20211236), которую пациентам предлагалось заполнить.

При оценке качества жизни пациента одной из основных являлась головная боль, 136 (98%) пациентов сообщили о наличии этой жалобы, 97 (70%) пациентов жаловались на выделения из носа. Слабость была выявлена у 84 (61%) пациентов. 48 (34,5%) пациентов сообщили о чувстве неудобства в области верхнечелюстных пазух. У 108 (78%) пациентов было выявлен отток слизи по задней стенке носо- и ротоглотки. Всем пациентам был проведен оториноларингологический осмотр, который состоял из эндоскопического осмотра носовой полости и носоглотки, фарингоскопии, отоскопии и ларингоскопии. Для исследования времени мукоцилиарного транспорта (ВМЦТ) использовали пищевой сахарин. Для измерения всасывающего потенциала мукозной оболочки полости носа использовался наиболее простой метод С.Г. Боржима, модифицированный Б.М. Сагаловичем. У пациентов с кистами верхнечелюстной пазухи также изучали уровень гуморального иммунитета носовых выделений.

Результаты клинических исследований. Односторонний кистозный верхнечелюстной синусит был представлен 119 случаями, двухсторонняя киста верхнечелюстного синуса выявлена у 20 исследуемых пациентов. Общее количество 159 исследованных пазух. Основная часть кист (91 случаев) локализовалась на нижней стенке верхнечелюстной пазухи или занимала весь объем пазухи (17 случаев).

Проводимое нами лечение проводилось с применением эндоскопической оптики 2,7 и 4 мм, с углом поворота зрения 0°, 30°, 45° и 70°; видеооборудования и основного инструментария. При необходимости и с согласия пациента мы провели коррекцию структуры носа (подслизистая резекция носовой перегородки, вазотомия и др.).

При решении задач исследования необходимо было определить степень тяжести, ха-

Таблица 1.

Распределение средних показателей транспортной функции по степени нарушения.

Группы пациентов	Количество человек (в % и абсолютных числах)		
	Степень нарушения		
	1 степень (16-19 минут)	2 степень (19-21 минут)	3 степень (более 21 минут)
Подгруппа А n=42	5 (11,9%)	28 (66,67%)	9 (21,42%)
Подгруппа В n=20	3 (15%)	12 (60%)	5 (25%)
Основная группа n=77	15 (19,4%)	56 (72,8%)	6 (7,8%)
Группа контроля n=20, 10-15 минут			

рактера и продолжительности воспалительного процесса в зависимости от анатомо-функциональных особенностей околоносовых пазух и, в частности, от состояния функции естественного соустья верхнечелюстной пазухи с учетом характера состояния иммунологического состояния организма (таблица 1).

Исследование всасывательной функции слизистой оболочки носа в дооперационном периоде показывает, что эта функция была нарушена у пациентов обеих групп.

Пациентам группы сравнения подгруппы А (n=42) была произведена операция радикальная гайморотомия. После выполнения оперативного лечения нами производились каждодневные осмотры и перевязки, а также запись изменений клинических симптомов послеоперационного воспалительного процесса в динамике на 3, 7, 10 и 14 сутки на основании балльных параметров.

В подгруппе Б (n=20) группы сравнения пациентам выполнено эндоназальное вскрытие гайморовой пазухи через средний носовой ход. В основе метода лежит хирургическое расширение естественного соустья или вскрытие стенок верхнечелюстных пазух.

Для оптимизации оперативного вмешательства нами был предложен усовершенствованный вариант гайморотомии через нижний носовой ход, который принципиально отличается от аналогичных. Операция эндоназальной гайморотомии через нижний носовой ход выполняется в условиях стационара и амбулаторно под местной и общей анестезией. Оптимизация достигается за счет того, что при оперативном лечении используется разработанное нами устройство «ПОРТ-ПРОВОДНИК».

Оперативную манипуляцию производили под эндотрахеальной общей анестезией и дополнительной местной, или под местной инфильтрационной анестезией. После надламывания и люксации, медиализации нижней раковины делается разрез на латеральной стенке нижнего носового хода. Мягкие ткани отсепааровываются распатором, обнажается костная стенка. Долотом или бором вскрывают верхнечелюстную пазуху, создается соустье и фиксируя за ручку устройство устанавливается в него, кровотечение останавливается за счет прижатия краев раны стенками устройства. В пазуху вводятся наконечники эндоскопа, шейвера или щипцы. (0 и 30 градусов). Киста визуализируется и удаляется. Пазуха промывается теплым физиологическим раствором, осматривается физиологическое соустье пазухи. После завершения манипуляций в пазухе, устройство извлекают, в нижний носовой ход устанавливается йодоморфный или синтомициновый тампон, который извлекают через сутки.

Показатели транспортной функции слизистой оболочки полости носа через 30 дней, 1 месяц, 3 и 6 месяцев после гайморотомии сведены в таблице 2.

Реснитчатый эпителий слизистой оболочки полости носа находился в состоянии выраженного угнетения. К 1 месяцу после операции мы наблюдали положительную динамику по восстановлению функций мерцательного эпителия слизистой оболочки полости носа у пациентов подгрупп А, В, и основной группы.

К 3 месяцу после операции средние показатели транспортной функции слизистой оболочки полости носа в подгруппах А и Б значительно улучшились (рис. 1) относительно дооперационных значений (p<0,0001). Через 6 месяцев показатели ВМЦТ пациентов А группы составили в среднем 16,25 мин., а в группе Б 17 мин., тогда как в основной группе эти пока-

Таблица 2.

Групповое распределение степени нарушения от продолжительности хирургического вмешательства.

Сроки проведения, исследования группы		Степени нарушения транспортной функции			
		1 степень (16-19 минут)	2 степень (19-21 минут)	3 степень 21 минут и более	Норма 10-15 мин
Через 1 месяц после операции	Подгруппа А	-	7 (16,6%)	35 (83,3%)	-
	Подгруппа Б	-	3 (15%)	17 (85%)	-
	Основная	-	13 (16,8%)	64 (83,1%)	-
Через 3 месяца после операции	Подгруппа А	16 (38,1%)	26 (61,9%)	-	-
	Подгруппа Б	1 (5%)	19 (95%)	-	-
	Основная	12(15,6%)	-	-	65 (84,4%)
Через 6 месяцев после операции	Подгруппа А	41 (97,7%)	1 (2,3%)	-	-
	Подгруппа Б	17 (85%)	-	-	3 (15%)
	Основная группа	-	-	-	77 (100%)

Примечание: статистически значимые различия между примечаниями (и оцененным Хи-квадрат, $p > 0,05$) *не было обнаружено четкой статистической разницы между группами (критерий Хи-квадрат, $p < 0,05$ *)

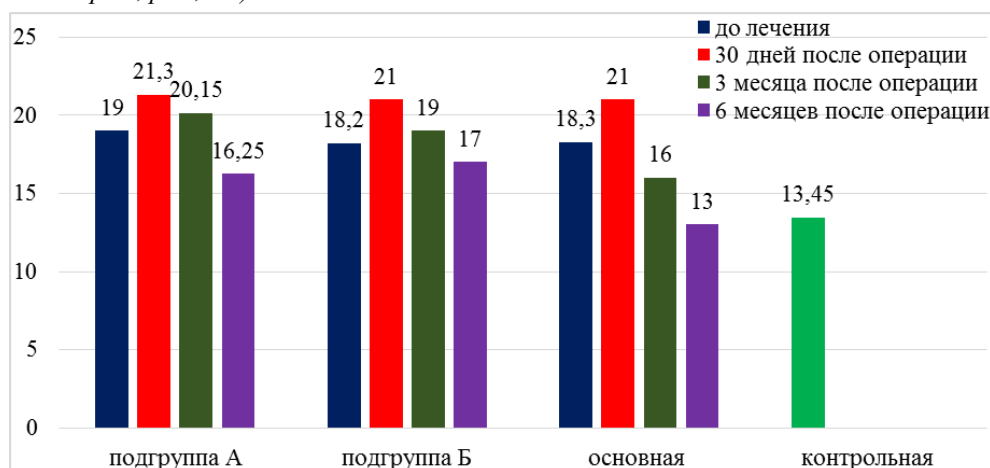


Рис. 1. Средние величины мукоциллиарного транспорта в динамике в исследуемых группах.

затели были намного лучше и составили в среднем 13,05 мин. Это говорит о полном восстановлении транспортной функции слизистой полости носа у пациентов основной группы.

Также в эти сроки мы оценивали наличие осложнений у пациентов после гайморотомии во всех группах (табл. 3).

Таблица 3.

Наличие осложнений у пациентов после хирургического вмешательства.

	Виды осложнений	Подгруппа А	Подгруппа Б	Основная
1	Невропатия тройничного нерва (2 ветвь)	9	7	-
2	Рецидив кисты	5	2	-
3	Нагноение пазухи	3	2	-
4	Западение передней стенки ВЧП	5	-	-
5	Чувство тяжести в проекции ВЧП	5	-	-
6	Образование спаек в соустье и носовом ходе	13	5	1

В исходе лечения с помощью назального спрея Полидекса с фенилэфрином наблюдаются выраженные положительные сдвиги. При динамическом наблюдении риноскопических изменений наиболее явное снижение симптомов отека слизистой оболочки полости носа, сужения просвета носовых ходов, уменьшения количества патологического назального секрета, было у пациентов, принимавших препарат Полидекс с фенилэфрином,

по сравнению с группой сравнения. По результатам исследования проанализирована динамика симптомов у пациентов с ХЭП на фоне лечения Полидексом с фенилэфрином в качестве монотерапии.

Всем больным основной группы после операции было проведено иммунологическое исследование назального секрета. Данные иммунологических показателей были представлены в сравнении до операции, через 1, 3 и 6 месяцев после операции.

Таблица 4.

Показатели sIgA, IgE в назальном секрете у пациентов основной группы в временном сравнении.

Показатели	Группа контроля	до операции	1 месяц	3 месяца	6 месяцев
sIgA	34±5*	19,4±2,6*	29,7±2,5*	35,2±2,7*	35,2±3,5**
IgE	0,07±0,02	0,3±0,05	0,23±0,05	0,07±0,05	0,07±0,05

Примечание: *выявлены статистически значимые различия между группами (* - $P < 0,05$, ** - $P < 0,01$, *** - $P < 0,001$).

Согласно таблице 4, это статистически значимая разница по сравнению с показателем нормальных значений. Но в основной группе пациентов после комплексного применения препарата Полидекса с фенилэфрином в течении 10 дней, затем препарата Момат А в течении 6 месяцев после операции получили изменения близкие к норме.

Согласно опроснику здоровья ринологического пациента EQ-5D по окончании исследования разница в качестве жизни между группами составила не менее 12 баллов, что свидетельствует об очевидной эффективности лечения пациентов основной группы (87±2 баллов в группе сравнения ($p < 0,05$) и 95±2 баллов в основной группе ($p < 0,05$).

Выводы. Сопоставление результатов нашего исследования по применению операции через переднюю стенку и эндоскопической эндоназальной операции на ВЧП указывает на преимущество последней главным образом в раннем послеоперационном периоде. При использовании эндоскопического эндоназального метода через нижний носовой ход значительно возрастает качество лечения КВП, меняется характер и количество нежелательных результатов хирургического вмешательства. Также при применении усовершенствованного метода через нижний носовой ход требуется меньшее техническое оснащение.

Усовершенствованный способ хирургического лечения через нижний носовой ход обладает более высокой клинической эффективностью для санации максиллярного синуса с сохранением интактных структур остиомеатального комплекса, это позволило сократить время восстановления мукоцилиарного транспорта слизистой оболочки полости носа и всасывательной функции в раннем послеоперационном периоде. Разница в качестве жизни между двумя группами составила 12 баллов, что означает о более высоком образе жизни пациентов основной группы после лечения по улучшенной технологии.

Использованная литература:

1. Крюков А. И. и др. Анализ хирургических доступов при удалении кист верхнечелюстной пазухи // Российская ринология. – 2016. – Т. 24. – №. 3. – С. 3-5.
2. Насретдинова М.Т., Хайитов А.А. Важные аспекты этиопатогенеза, клиники, диагностики и лечения хронического кистозного гайморита // Журнал ПБИМ 2020 г. № 2 (118) с. 213-215.
3. Насретдинова М.Т., Хайитов А.А. Юкори жағ бушлигининг кисталарида тежамкор олиб ташлаш хакида // Журнал Вестник врача, №1 (98), 2021. с. 93-96.
4. Насретдинова М.Т., Хайитов А.А. Юқори жағ бўшлиқлари кистоз ўзгаришлари жаррохлик давоси сошлиштирма характеристикаси // Журнал ПБИМ 2021г. №3 (128) с.118-121
5. Насретдинова М.Т., Хайитов А.А., Нормурадов Н.А. Состояние микробиоциноза у пациентов с кистозным поражением верхнечелюстных синусов // Журнал «Оториноларингология. Восточная Европа» 2021 г., том 11, № 2 с. 169-174.
6. Семенов Ф. В., Горбоносос И. В., Вартанян М. С. Симптоматология кист верхнечелюстной пазухи // Вестник оториноларингологии. – 2012. – №. 1. – С. 8-10.
7. Хайитов А.А., Насретдинова М.Т. Наша тактика при хирургическом лечении кистозных поражений гайморовых пазух. // Журнал Вестник врача №2 (94) 2020 г. с. 70-75.