

## ЭКСПЕРИМЕНТАЛЬНО-МОРФОЛОГИЧЕСКАЯ ОЦЕНКА АНТИАДГЕЗИВНЫХ СВОЙСТВ ОТЕЧЕСТВЕННОГО ПРЕПАРАТА «НЕМОВЕН»



Садьков Рустам Абрарович<sup>1</sup>, Оразалиев Гафур Базарбаевич<sup>2</sup>, Султанов Сардор Азадович<sup>1</sup>,  
Тлеумуратов Бобир Даулетбаевич<sup>2</sup>

1 - ГУ «Республиканский специализированный научно-практический медицинский центр хирургии имени академика В.Вахидова», Республика Узбекистан, г. Ташкент;

2 - Берунийское районное медицинское объединение, Республика Каракалпакстан, г. Беруний

### МАҲАЛЛИЙ «НЕМОВЕН» ДОРИ ВОСИТАСИННИГ АНТИАДГЕЗИВ ХУСУСИЯТЛАРИНИ ЭКСПЕРИМЕНТАЛ-МОРФОЛОГИК БАҲОЛАШ

Садиков Рустам Абрарович<sup>1</sup>, Оразалиев Гафур Базарбаевич<sup>2</sup>, Султанов Сардор Азадович<sup>1</sup>,  
Тлеумуратов Бобир Даулетбаевич<sup>2</sup>

1 - “Академик В.Вохидов номидаги Республика ихтисослаштирилган хирургия илмий-амалий тиббиёт маркази” ДМ, Ўзбекистон Республикаси, Тошкент ш.;

2 – Беруний туман тиббиёт бирлашмаси, Қорақолпоғистон Республикаси, Беруний ш.

### EXPERIMENTALLY MORPHOLOGICAL ASSESSMENT OF ANTI-ADHESIVE FEATURES OF THE NATIONAL MEDICATION “HEMOBEN”

Sadiqov Rustam Abrarovich<sup>1</sup>, Orazaliyev Gafur Bazarbayevich<sup>2</sup>, Sultanov Sardor Azadovich<sup>1</sup>,  
Tleumuratov Bobir Dauletbaevich<sup>2</sup>

1 - State Establishments "Republican Specialized Scientific and Practical Medical Center for Surgery named after Academician V. Vakhidov", Republic of Uzbekistan, Tashkent;

2 - Beruni district medical association. Republic of Karakalpakstan, Republic of Uzbekistan, Beruni

e-mail: [www.rscs.uz](http://www.rscs.uz)

**Резюме.** Ёпишқоқлик жараёнини олдини олиш мақсадида кўп усуллар таклиф қилинган, ammo муаммо тўлиқ ечилмаган. Ҳозирги вақтда тўсиқ типдаги бир қатор битишмаларга қарши воситалар бўлиб, улар етарли самарадорлигига эга эмас ва қўллашга чекловлар мавжуд. Ўтказилган тадқиқотда «Немовен» дори воситаси қопламасининг атрофдаги тўқималар билан ҳосил бўладиган битишмаларнинг олдини олишдаги самарадорлиги ўрганилган. Тажрибалар оқ рангли иккала жинсдаги наслсиз каламушларда олиб борилган. Қорин бўшлиғи ҳолати, ундаги суюклик, битишма жараёни мавжудлиги ва қанчалик ривожланганлиги назорат қилинган. Битишма жараёни, унинг миқдори, ривожланганлиги ҳамда кенглиги бўйича баҳоланган. «НЕМОВЕН» дори воситаси, битишмаларга қарши қўллаш самарадорлигининг тажрибада баҳоланиши, паренхиматоз аъзо жароҳатланган соҳасида давомий қўллаш фонида атроф тўқималар билан ёпишқоқлик жараёни ривожланмаслиги кўзатилади, бунда, қорин бўшлиғида шши ва суюклик пайдо бўлиш белгилари аниқланмади.

**Калим сўзлар:** ички аъзолар жароҳатланиши, битишма жараёни, битишмага қарши дори воситаси, майда заррачали «Немовен» кукуни.

**Abstract.** A great deal of methods were suggested in order to prevent the adhesive process, yet the problem was generally untickled. Nowadays there are lots of barrier type of anti-adhesive means, which lack efficiency and have limits in usage. In a conducted research the effectiveness of the cover of “HEMOBEN” in the prevention of forming adhesions with surrounding fabric was evaluated. The experimental researches were accomplished on white mongrel rats of both sexes. The condition of abdominal organs and effusion, the presence and severity of the adhesions. The following features of the adhesive process was assessed: quantity, area and severity of the adhesions. The experimental estimation of the anti-adhesive efficiency of the “HEMOBEN”’s usage is characterized by the lack of a severe adhesive process development with surrounding organs by prolonged fixation to the injury zone of the parenchymal organ, thus there were no signs of infiltrates forming and effusion in the abdominal cavity.

**Keywords:** internal injuries, adhesive process, anti-adhesive medication, finely dispersed powder “Hemoben”.

**Актуальность:** Появление спаек, или фиброзных масс, которые образуются между прилежащими друг к другу тканями, подвергшимися травме или ишемии вследствие хирургической операции, все еще остается одним из наиболее тяжелых осложнений при многих хирургических процедурах [1, 5].

Спаечный процесс в брюшной полости развивается в разные сроки послеоперационного периода у 67–95 % пациентов, перенесших хотя бы одно оперативное вмешательство на органах брюшной полости [2, 4, 7].

Для того чтобы предотвратить спаечный процесс, было предложено большое количество методов, но проблема осталась в основном неразрешенной. В настоящее время есть ряд противоспаечных средств барьерного типа, которые не обладают достаточной эффективностью и имеют ограничения к применению (низкая скорость биодеградации, невозможность использования при перитоните и т. д.). К тому же коммерчески доступные противоспаечные средства (Interceed, Seprafilm, Adept и другие) имеют высокую стоимость и делают страну импортозависимой по данным средствам [3, 6, 8].

**Цель исследования:** оценить эффективность покрытия препарата «HEMOBEN» в профилактике формирования спаек с окружающими тканями

**Материал и методы исследования.** Экспериментальные исследования выполнены на белых беспородных крысах обоего пола. Животные содержались в условиях вивария, оснащенного по требованиям СанПИН к экспериментальным лабораториям.

После остановки кровотечения из раны селезенки использован способ профилактики спаечного процесса с использованием «Hemoben»

Выведение из эксперимента – под общей анестезией парами галотана сняты швы с кожной раны и апоневроза. Произведен контроль состояния органов брюшной полости и выпота, наличие и выраженность спаечного процесса. Селезенка удалена для проведения гистологических исследований

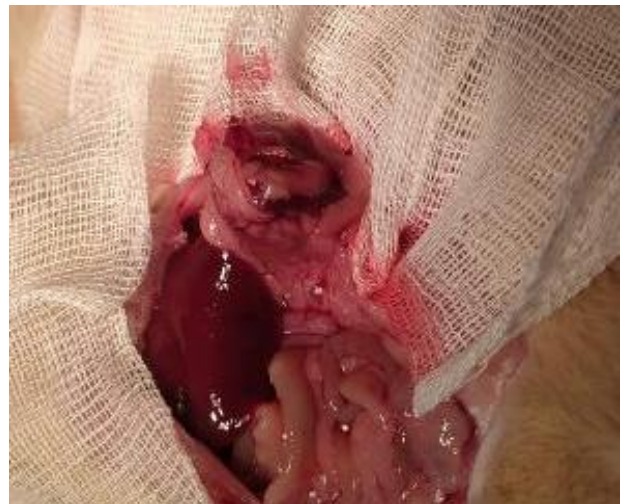Исследования проводились путем фотодокументации макроскопической картины заживления раневого процесса в брюшной полости в различные сроки после операции. Спаечный процесс оценивался по количеству, площади и выраженности спаек.

Экспериментальные исследования проведены с соблюдением правил, принятыми Европейской конвенцией по защите позвоночных животных, используемых для экспериментов или иных научных целей (ETS N 123), Страсбург, 18.03.1986 г.

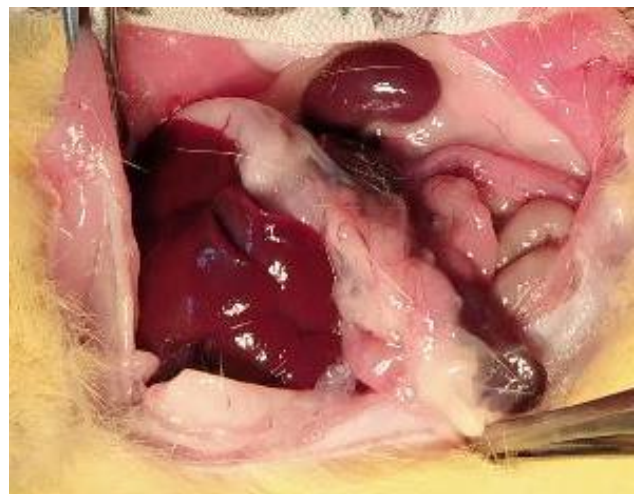Дана морфологическая оценка препарата Хемобен в формировании различных спаек в брюшной полости после гемостаза.

При этом биоматериалы, полученные от экспериментальных животных после операции, исследовали на 3, 7 и 14 сутки.

Постепенное пропитывание порошка кровью и тканевой жидкостью приводит к формированию эластичной пленки плотно адгезированной к ране. В последующие сроки через 3, 7 и 14 дней после операции изучение состояния органов брюшной полости позволило констатировать отсутствие выраженного спаечного процесса, признаков формирования инфильтратов и выпота в брюшной полости (рис. 1-4). Адгезия пряди сальника к раневой поверхности можно отнести к слабым проявлениям спаек, так как ни в одном из наблюдений нам не удалось констатировать формирование спаек с кишечником и соответствующим этому осложнениями.



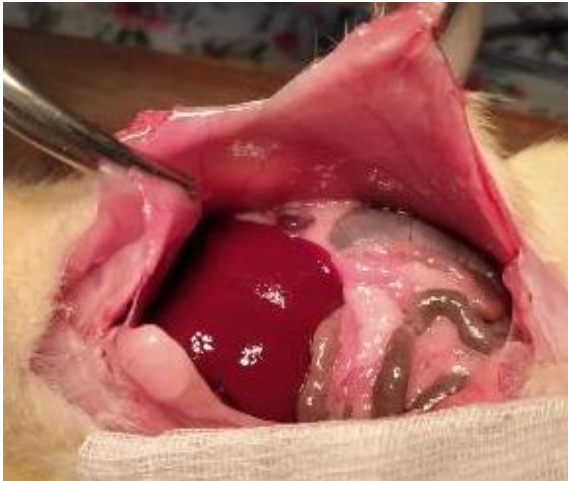**Рис. 1.** 3 сутки после остановки кровотечения из раны селезенки. Раневая поверхность прикрыта сальником. Спаечный процесс отсутствует.



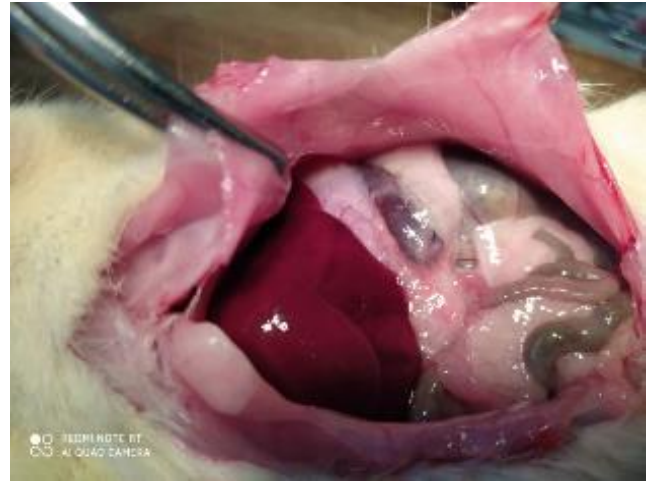
**Рис. 2.** 7 сутки после операции. Селезенка не деформирована, прослеживается по всему контуру. Гематомы нет. Спаек с другими органами нет.

**Заключение.** На 3-и сутки эксперимента мелкодисперсный порошок «Немобен», образованный из рассасывающейся На-карбоксиметилцеллюлозы (Na-КМЦ), вискозы и присоединенных к ним ионов кальция, при микроскопическом исследовании выявлялся с воспалительным процессом в виде низкоклеточных воспалительных элементов: немного макрофагов, минимальная капиллярная пролиферация и тонкослойного соединительного фиброзного слоя. Жировой инфильтрат не наблюдался (рис. 5А и 5В). К 7-м суткам отмечено преобладание проли-

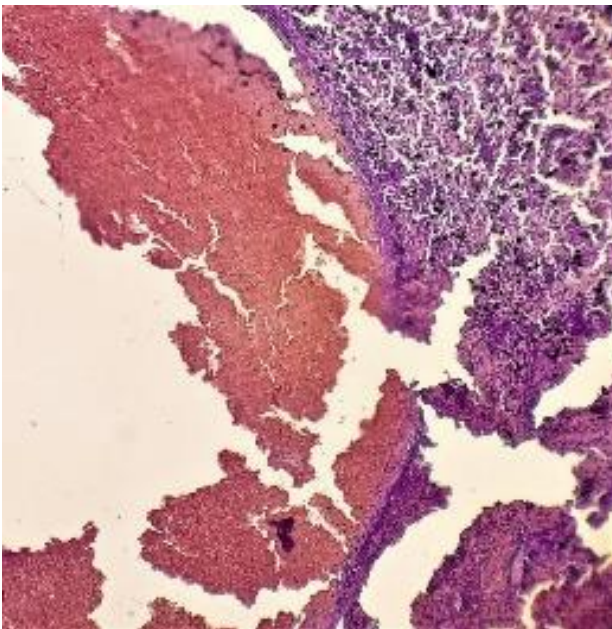
феративной фазы воспалительного процесса. Изменения клеточно-инфильтрационной реакции воспаления практически отсутствовали. При этом образование мелковолокнистых фибробластов продолжалось преимущественно в области раны (рис. 5А). Через 14 дней гистологически отмечено усиление регенеративного процесса в паренхиме, особенно в зоне поражения, при этом он проявлялся восстановлением структуры органов, утратой отечности тканей, уменьшением сосудистого полнокровия.



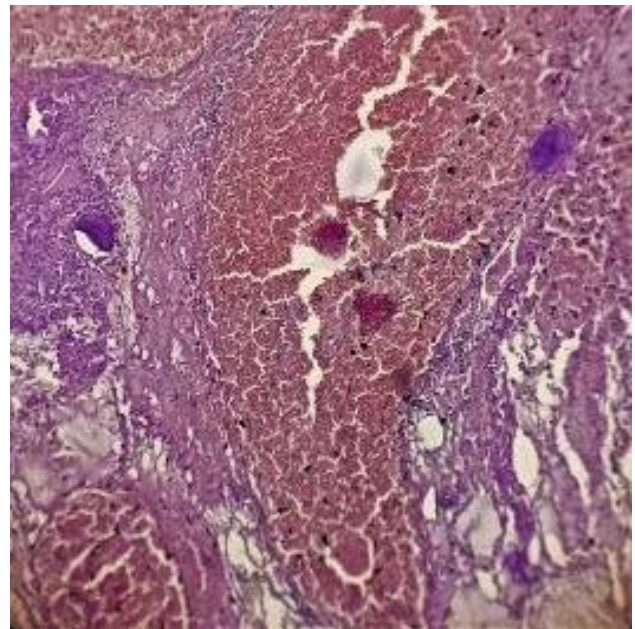
**Рис. 3.** 14 суток после гемостаза препаратом «Немобен». Брюшная полость. Спайки с передней брюшной стенкой отсутствуют.



**Рис. 4.** Состояние брюшной полости после гемостаза «Немобен». Селезенка просматривается, покрыта тонкой пленкой сальника.

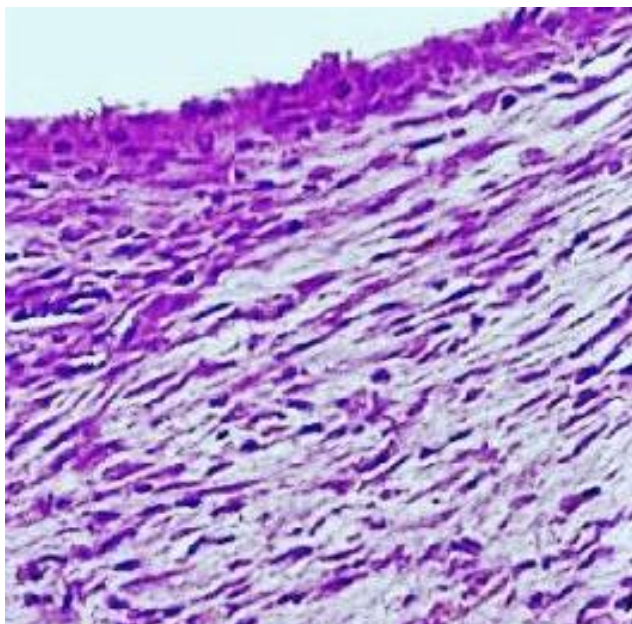


А.

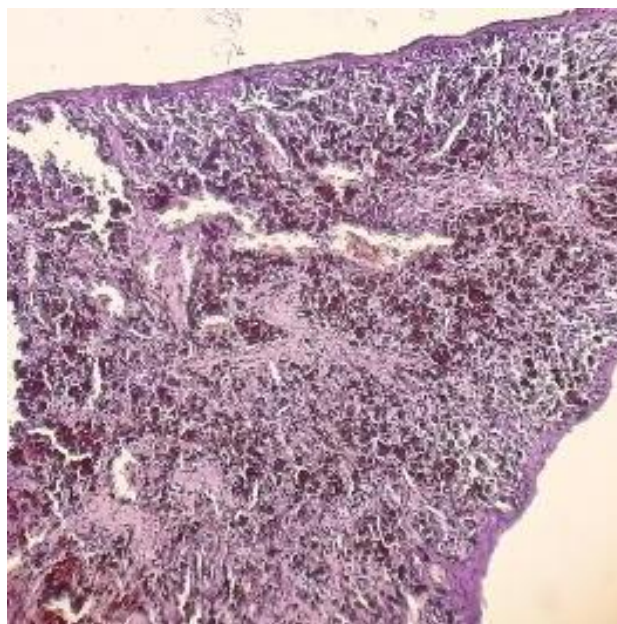


Б.

**Рис. 5.** Область паренхиматозных ран после нанесения порошка «НЕМОБЕН». 3 сутки. Г-Э. 10×20. А. Обсыпанные области поражения печени порошком «НЕМОБЕН». Внутрисосудистый стаз и сладж. Многочисленные инфильтраты макрофагов вокруг сосуда. Б. Обсыпанные области раны селезенки порошком «НЕМОБЕН». Стабильный стаз и застой в сосудистой полости. Расположение коллоидной массы вокруг и внутри сосудов. Начала формироваться мягкая волокнистая соединительная ткань.



А.



Б.

**Рис. 6.** Область паренхиматозных ран после нанесения порошка «НЕМОВЕН». Г-Э. 10×20. А. Раневая поверхность печени: мягкая волокнистая соединительная ткань сформирована. 7 дней. Г-Э. 10×20. Б. Зона поражения селезенки. Проллиферативно-регенераторная регенерация тканей. В ране обнаруживаются однородные массы обволакивающих элементов. 14 дней. Г-Э. 10×20.

В ряде случаев в области раны обнаруживались остатки средства «НЕМОВЕН». Это еще раз свидетельствует о том, что кровоостанавливающие свойства данного препарата сохраняются длительное время (рис. 5Б).

Проведенные исследования показали, что преобладание макрофагального процесса в тканях при использовании гемостатической губки на основе коллагена свидетельствует о ее сильном взаимодействии с тканью. Еще одна особенность состоит в том, что содержащаяся в нем кислота, как мы говорили в предыдущей главе, приводит к коагуляционному некрозу на поверхности пораженной ткани, сильному воспалительному процессу в ткани, в результате чего возникает грубый фиброз. Это, в свою очередь, проявляется в виде различных рубцовых спаек в других органах и областях вокруг раны.

Мелкодисперсный порошок «Nemoben», образованный из рассасывающейся Натрий-карбоксиметилцеллюлозы (Na-КМЦ), вискозы и присоединенных к ним ионов кальция, практически не вызывает воспалительных реакций, образует коллоидный слой крови в области раны, полностью покрывает рану, его высокая адгезия и псевдопластичность подавляет поверхность травмированных тканей и препятствует взаимодействию с соседними органами и образованию спаек между ними.

**Выводы.** Экспериментальная оценка противоспаечной эффективности применения препарата «Nemoben» характеризуется отсутствием развития выраженного адгезивного процесса с окружающими органами на фоне пролонгирован-

ной фиксации к зоне травмы паренхиматозного органа, при этом не отмечено признаков формирования инфильтратов и выпота в брюшной полости.

Микроскопические исследования показали образование мелковолокнистых фибробластов преимущественно в области смоделированной раны без локальных воспалительных проявлений и восстановлением структуры органов (в зоне раны), регрессом отечности тканей, и уменьшением сосудистого полнокровия.

Таким образом, новое отечественное раневое покрытие с пролонгированным действием наряду с хорошим гемостатическим эффектом позволяет в значительной степени снизить риск развития спаечной болезни в последующие сроки после операции.

#### Литература:

1. Алмабаев Ы.А., Фахрадиев И. Р., Ризаев Р.Ф., Абдрахманова А.И., Бариев Б.Д., Белобородов В.В., Дауренов Н.А., Сайын Т.А. Противоспаечные средства // Вестник КазНМУ №4-2017 с. 284-286
2. Доброхотова Ю.Э., Гришин И.И., Гришин А.И., Комагоров В.И. Применение противоспаечных гелей при внутриматочной хирургии. РМЖ. Мать и дитя. 2018;1(1):71-75. DOI: 10.32364/2618-8430-2018-1-1-71-75.
3. Мешкова О.А., Богданов Д.Ю., Матвеев Н.Л., Курганов И.А. Применение современных противоспаечных препаратов в хирургии // Эндоскопическая хирургия, 3, 2015 с. 37-42 doi: 10.17116/endoskop201521337-42.

4. Brochhausen C. Current strategies and future perspectives for intraperitoneal adhesion prevention. *J Gastrointest Surg* 2012; 16: 1256–1274.
5. Li X, Zou B, Zhao N, Wang C, Du Y, Mei L, Tong A, Zhou L, Han B, Guo G. Potent Anti-adhesion Barrier Combined Biodegradable Hydrogel with Multifunctional Turkish Galls Extract. *ACS Appl Mater Interfaces*. 2018 Jul 25;10(29):24469-24479. doi: 10.1021/acsami.8b10668.
6. Uemura A, Fukayama T, Tanaka T, Hasegawa-Baba Y, Tanaka R. Development of an Anti-Adhesive Membrane for Use in Video-Assisted Thoracic Surgery. *Int J Med Sci*. 2018;15(7):689- 695
7. Kawai N, Suzuki S, Ouji Y, et al. Effect of covering with cross-linked gelatin glue on tissue regeneration in a rat lung injury model. *Interact Cardiovasc Thorac Surg*. 2019;29(1):1- 7. doi:10.1093/icvts/ivy297
8. Schmitt VH, Mamilos A, Schmitt C, Neitzer-Planck CNE, Rajab TK, Hollemann D, Wagner W, Brochhausen C. Tissue response to five commercially available peritoneal adhesion barriers-A systematic histological evaluation. *J Biomed Mater Res B Appl Biomater*. 2018 Feb;106(2):598-609. doi: 10.1002/jbm.b.33835.

#### **ЭКСПЕРИМЕНТАЛЬНО-МОРФОЛОГИЧЕСКАЯ ОЦЕНКА АНТИАДГЕЗИВНЫХ СВОЙСТВ ОТЕЧЕСТВЕННОГО ПРЕПАРАТА «НЕМОВЕН»**

Садыков Р.А., Оразалиев Г.Б., Султанов С.А.,  
Тлеумуратов Б.Д.

**Резюме.** Для того чтобы предотвратить спаечный процесс, было предложено большое количество методов, но проблема осталась в основном неразрешенной. В настоящее время есть ряд противоспаечных средств барьерного типа, которые не обладают достаточной эффективностью и имеют ограничения к применению. В проведенном исследовании дана оценка эффективности покрытия препарата «НЕМОВЕН» в профилактике формирования спаек с окружающими тканями. Экспериментальные исследования выполнены на белых беспородных крысах обоего пола. Произведен контроль состояния органов брюшной полости и выпота, наличие и выраженность спаечного процесса. Спаечный процесс оценивался по количеству, площади и выраженности спаек. Экспериментальная оценка противоспаечной эффективности применения препарата «НЕМОВЕН» характеризуется отсутствием развития выраженного адгезивного процесса с окружающими органами на фоне пролонгированной фиксации к зоне травмы паренхиматозного органа, при этом не отмечено признаков формирования инфильтратов и выпота в брюшной полости.

**Ключевые слова:** повреждения внутренних органов, спаечный процесс, противоспаечный препарат, мелкодисперсный порошок «Немовен».