

## HAZM NAYINING TURLI DARAJADAGI KIMYOVIY KUYISHIDA O'PKA TO'QIMASIDA YUZAGA KELADIGAN MORFOMETRIK O'ZGARISHLAR ASPEKTLARI

Z. Z. Ismoilov

Buxoro davlat tibbiyot instituti, Buxoro, O'zbekiston

**Tayanch so'zlar:** nafas olish tizimi, bronxlar, alveolalar, sirka kislotasi.

**Ключевые слова:** дыхательная система, бронхи, альвеола, уксусная кислота.

**Key words:** respiratory system, bronchi, alveola, acetic acid.

Oq zotsiz kalamushlarning nafas olish tizimi o'ziga xos tuzilish va funktsiyaga ega bo'lgan murakkab tizimdir. Tashqi tomondan o'pka seroz parda bilan qoplangan, o'pka parenximasining ko'p qismini o'pka alveolalari massasi egallaydi. Tadqiqot asosida quyidagi xulosalar chiqarish mumkin: - Oq zotsiz kalamushlarning chap o'pkasida bir bo'lak, o'ng o'pkada esa 4 ta bo'lak mavjud. - alveolalar yassi alveolyar epitelii bilan qoplangan bo'lib, ular birbiridan ingichka alveolyar to'siqlar bilan ajralib turadi, bu to'siqlar kapillyarlar bilan kesishib ketadi. - mikroskopning ko'rish sohasida alveolalar soni o'rtacha  $6,73 \pm 0,26$  o'pkaning chetiga yaqinroq va  $7,66 \pm 0,33$  markazga yaqinroq. - Alveolalar orasidagi devor qalinligi periferiyaga yaqinroqda  $9,75 \pm 0,49$  mkm, markazga yaqinroqda esa  $8,73 \pm 0,43$  mkm. - bronxlar devorlarida 800-1000 mkm diametrli zich to'qima hujayralarini o'z ichiga olgan qalin to'qima plitalari topilgan. Bo'shliq diametri 800-1000 mkm bo'lgan bronxlar devorlarida qalinligi  $54,05 \pm 3,06$  mkm bo'lgan qalin to'qima plitalari topilgan. Plitalar ichida diametri  $15,44 \pm 0,8$  mkm bo'lgan aniq chegaralari bo'lgan tartibsiz yoki oval shakldagi zich to'qima hujayralari mavjud. Qalin to'qimalarning hujayra yadrolari oval yoki yumaloq shaklda, diametri  $5,38 \pm 0,21$  mkm, yadro va xromatin bo'laklari bilan. Plitalar atrofdagi silliq mushak to'qimalaridan aniq chegaralangan. Plitalarga ulashgan silliq mushak to'plamlari ularning yuzasi bo'ylab yo'naltirilgan.

### АСПЕКТЫ MORFOMETРИЧЕСКИХ ИЗМЕНЕНИЙ, ПРОИСХОДЯЩИХ В ЛЕГОЧНОЙ ТКАНИ ПРИ РАЗЛИЧНЫХ СТЕПЕНЯХ ХИМИЧЕСКИХ ОЖОГОВ ПИЩЕВАРИТЕЛЬНОГО ТРАКТА

Z. Z. Ismoilov

Бухарский государственный медицинский институт, Бухара, Узбекистан

Дыхательная система белых беспородных крыс представляет собой сложную систему с уникальным строением и функциями. Снаружи легкое покрыто серозной оболочкой, большую часть легочной паренхимы занимают массы легочных альвеол. На основе исследования можно сделать следующие выводы: - У белых беспородных крыс в левом легком одна доля, в правом — 4 доли. - альвеолы покрыты плоским альвеолярным эпителием, они отделены друг от друга тонкими альвеолярными перегородками, эти перегородки пересечены капиллярами - число альвеол в поле зрения микроскопа в среднем  $6,73 \pm 0,26$  у края. легкого и  $7,66 \pm 0,33$  вблизи центра. Толщина стенки между альвеолами  $9,75 \pm 0,49$  мкм вблизи периферии и  $8,73 \pm 0,43$  мкм вблизи центра - толстые тканевые пластинки, содержащие плотные тканевые клетки диаметром 800. В стенках бронхов обнаружено -1000 мкм. Бронхи разных размеров имеют кровоснабжение. В стенках бронхов с диаметром полости 800-1000 мкм обнаружены толстые тканевые пластинки толщиной  $54,05 \pm 3,06$  мкм. Внутри пластинок расположены плотные тканевые клетки неправильной или овальной формы с четкими границами диаметром  $15,44 \pm 0,8$  мкм. Ядра клеток толстых тканей овальные или круглые, диаметром  $5,38 \pm 0,21$  мкм, с фрагментами ядра и хроматина. Пластинки четко отграничены от окружающей гладкой мышечной ткани. Пучки гладких мышц, прилегающих к пластинкам, направлены вдоль их поверхности.

### ASPECTS OF MORPHOMETRIC CHANGES OCCURRING IN LUNG TISSUE AT VARIOUS DEGREES OF CHEMICAL BURNS OF THE DIGESTIVE TRACT

Z. Z. Ismoilov

Bukhara state medical institute, Bukhara, Uzbekistan

The respiratory system of white mongrel rats is a complex system with a unique structure and functions. The lung is covered with a serous membrane on the outside, and most of the lung parenchyma is occupied by the masses of pulmonary alveoli. Based on the study, the following conclusions can be made: - In white mongrel rats, the left lung has one lobe, and the right lung has 4 lobes. The alveoli are covered with flat alveolar epithelium, they are separated from each other by thin alveolar septa, these septa are crossed by capillaries - the number of alveoli in the field of view of the microscope is on average  $6.73 \pm 0.26$  at the edge of the lung and  $7.66 \pm 0.33$  near the center. The thickness of the wall between the alveoli is  $9.75 \pm 0.49$   $\mu\text{m}$  near the periphery and  $8.73 \pm 0.43$   $\mu\text{m}$  near the center - thick tissue plates containing dense tissue cells with a diameter of 800. In the walls of the bronchi, -1000  $\mu\text{m}$  were found. Bronchi of different sizes have a blood supply. Thick tissue plates with a thickness of  $54.05 \pm 3.06$   $\mu\text{m}$  were found in the walls of the bronchi with a cavity diameter of 800-1000  $\mu\text{m}$ . Inside the plates there are dense tissue cells of irregular or oval shape with clear boundaries with a diameter of  $15.44 \pm 0.8$   $\mu\text{m}$ . The nuclei of the cells of the thick tissues are oval or round,  $5.38 \pm 0.21$   $\mu\text{m}$  in diameter, with fragments of the nucleus and chromatin. The plates are clearly demarcated from the surrounding smooth muscle tissue. Bundles of smooth muscles adjacent to the plates are directed along their surface.

**Dolzarbliigi.** So'nggi 10-15 yil ichida insoniyat 100 mingga yaqin yangi kimyoviy birikma-

larni ishlab chiqdi, ularning aksariyati kundalik hayotda mustahkam o‘rin egalladi. Bularning har biri moddalar xavfsizligi uchun sinovdan o‘tkazildi, foydalanish mezonlari va standartlari aniqlandi. Biroq, o‘tkir kimyoviy zaharlanish xalqaro nazorat ostida bo‘lgan dolzarb tibbiy va ijtimoiy muammo bo‘lib kelgan va shunday bo‘lib qolmoqda

JSST dasturlari [5]. Rossiyadagi toksikologik markazlarning ma‘lumotlariga ko‘ra, sirka kislotasi bilan eng ko‘p zaharlanishlar o‘z joniga qasd qilish maqsadida sodir bo‘ladi, bu esa travmatik stressli vaziyatdan oldin sodir bo‘ladi. Tasodifiy zaharlanish holatlarida, zaharli moddalarni iste‘mol qilishdan oldin organizm stressga duchor bo‘lmaydi. [4,5,6,7,8].

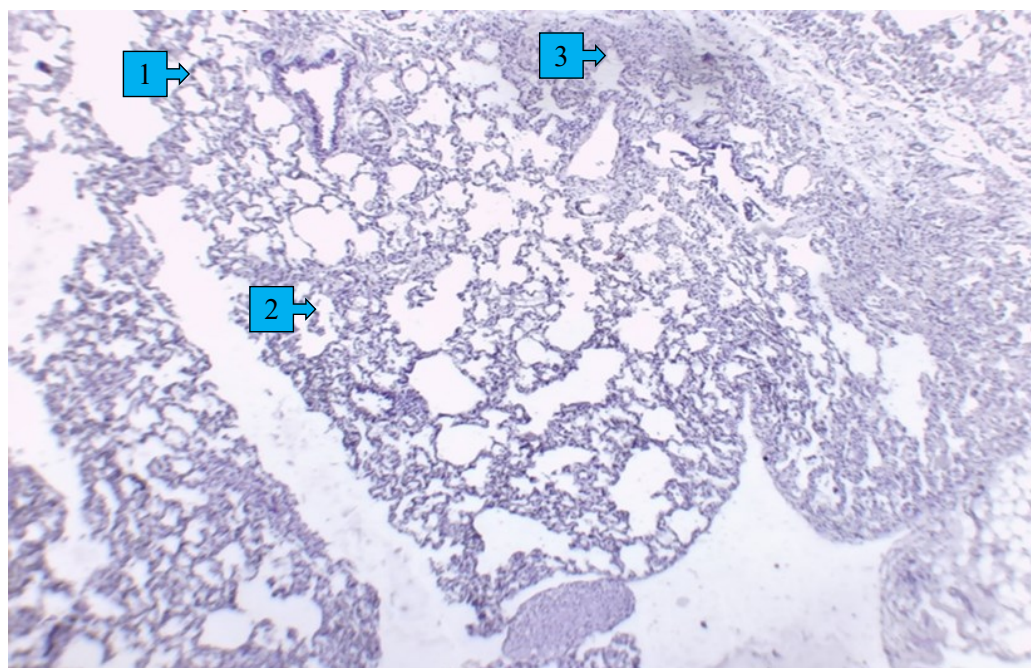
Stress, o‘zining himoya-moslashuvchan xususiyatiga qaramay, ichki organlarga aniq no-spetsifik zararli ta‘sir ko‘rsatishi mumkinligi aniqlandi.

**Tadqiqot maqsadi.** Hazm nayining turli darajadagi kimyoviy kuyishlarida o‘pka to‘qimasida yuzaga keladigan morfometrik o‘zgarishlarni o‘rganish va tahlil qilish.

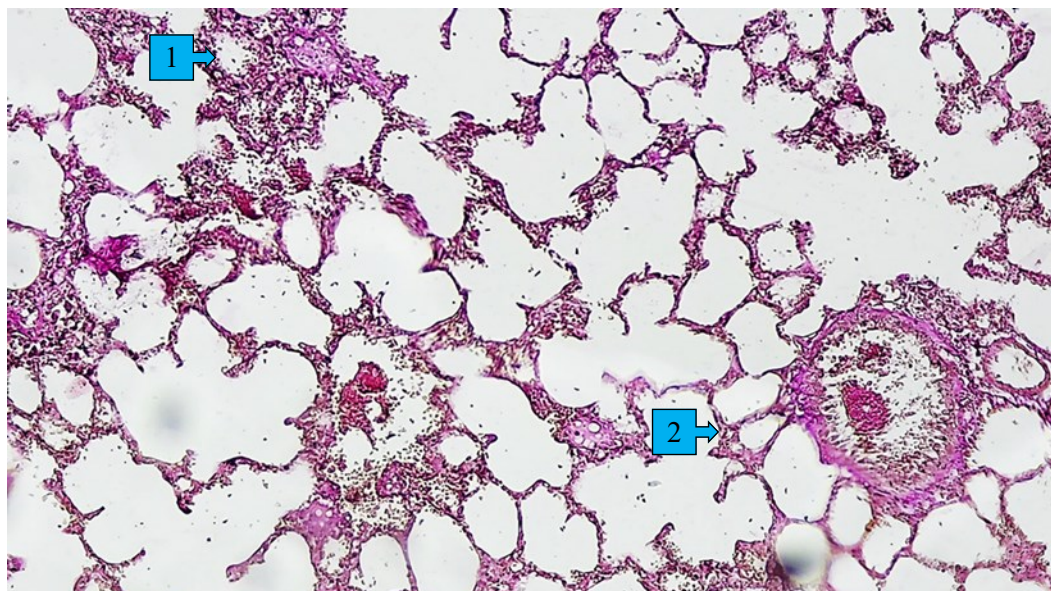
**Material va metodlar.** Tadqiqot uchun 1-3-6 oylik og‘irligi 130-140 g bo‘lgan oq kalamushlar nisbiy namligi (50-60%), harorat ( ) bo‘lgan standart vivarium sharoitida 1-3-6 oylik oq nasldor kalamushlar tanlab olindi. 19 -22 °C) va yorug‘lik rejimi (12 soat zulmat va 12 soat yorug‘lik).

Vivariyda yuqumli kasalliklarning oldini olish va ularning yo‘qligini ta‘minlash maqsadida laboratoriya hayvonlari 21 kun karantinda bo‘lib, shu kunlarda kuzatilib, shu kunlarda bir necha marta tana harorati o‘lchanib, vazni tekshirildi. O‘shish kuzatildi. Bu davrda ularda kasallik belgilari kuzatilmagan, harorat normal chegaralarda (38,5-39,5°S), ishtahaning buzilishi va boshqa tashqi o‘zgarishlar aniqlanmagan. 10-kuni hayvonlar evtanaziya qoidalariga rioya qilgan holda efir behushligi ostida eksperimentdan chiqarildi va keyingi gistologik tekshirish (O‘pka) uchun otopsiya materiallari yig‘ildi. Laboratoriya hayvonlari organlarining morfologik parametrlarini o‘rganish uchun eksperimental tadqiqotlarda (anatomik diseksiya) keng qo‘llaniladigan tadqiqot usullari qo‘llanildi. Barcha gistologik preparatlar dasturiy ta‘minot bilan HL-19 (Xitoy) trinokulyar mikroskop yordamida ko‘rildi. Bo‘limlar gematoksilin va eozin bilan bo‘yalgan va Van Gizon usuli bilan bo‘yalgan.

**Natija va muhokama.** 1-3-6 oylik oq zotsiz kalamushlar hazm nayining sirka kislotasi past kontsentratsiyasi (6%) ta‘sirida kuyishidan keyin o‘pka to‘qimasidagi morfologik va morfometrik o‘zgarishlarni o‘rganishda, o‘pkada alveolalar, interal veolyar septalar va intraal veolyarlarning hajm ulushi, al vealalar sonining o‘zgarishi, eksudat, qon tomirlari, kollagen va retikulyar tolalar, shuningdek, leykotsitlar infiltratsiyasining intensivligi tekshirilgan. Organning biriktiruvchi



*1 rasm. 1-oylik oq naslsiz kalamush hazm nayining sirka kislotasining 6% kontsentratsiyasi ta‘sirida kuyishidan keyin o‘pka to‘qimasidagi morfologik o‘zgarishlari. Gematoksilin-eozin bilan bo‘yalgan 4x20 kattalashtirilgan. 1- terminal bronxlarni hosil qiluvchi devorning qalinlashuvi; 2- emfizematoz alveolyar qopchalar; 3- endi boshlangan infiltrativ jariyonning kuzatilishi.*



2 rasm. 6-oylik oq naslsiz kalamush hazm nayining sirka kislotasining 6% konsentratsiyasi ta'sirida kuyishidan keyin o'pka to'qimasidagi morfologik o'zgarishlari. Van-Gizon bo'yicha bo'yalgan 4x20 kattalashtirilgan. 1- alveolalar nobud bo'lgan o'pkaning qismida biriktiruvchi to'qimaning hosil bo'lishi; 2- terminal bronxni xosil qiluvchi bronx devrlrining biriktiruvchi to'qima bilan qoplanishi (fibrozlanish).

to'qima stromasini o'rganish uchun mikropreparatlar Van-Gizon bo'yicha bo'yalgan. Organ alveolarini, ya'ni parenximasidagi o'zgarishlarni aniqlash uchun esa gematoksilin va eozin bilan bo'yalgan.

#### Xulosa.

1-3-6 oylik oq zotsiz kalamushlar hazm nayining sirka kislotasi past konsentratsiyasi (6%) ta'sirida kuyishidan keyin o'pka to'qimasidagi morfologik va morfometrik o'zgarishlarni o'rganimizda, o'pka yuzaga kelgan infiltativ jarayoni foiziy kuchayib borishi yoshga bog'liqligini aniqladik:

6-oylik kalamushlar bronx atrofidagi infiltratsiya 326600,0 mkm<sup>2</sup>

3-oylik kalamushlar bronx atrofidagi infiltratsiya 133700,0 mkm<sup>2</sup>

1-oylik kalamushlar bronx atrofidagi infiltratsiya 11020,0 mkm<sup>2</sup> Ikkinchidan, oq zotsiz kalamush hazm nayining sirka kislotasining 6% konsentratsiyasi ta'sirida kuyishidan keyin o'pka to'qimasidagi alveolalar soni qanday qilib o'zgarганиni tekshirganimizda, o'pkaning markazda joylashgan alveolalar 1 oylik kalamushlarda 6.73 dan 5.85 ga; 3 oylik kalamushlarda 7.04 dan 6.01 ga; 6 oylik kalamushlarda esa 8.37 dan 6.44 ga kamaygan. O'pkaning periferiyasida joylashgan alveolalar esa 1 oylik kalamushlarda 7.66 dan 6.48 ga; 3 oylik kalamushlarda 7.98 dan 6.84 ga; 6 oylik oq zotsiz kalamushlarda esa 9.02 dan 7.07 ga kamayganini aniqladik. Alveolalar orasidagi to'siqning qalinlashuvi ham yoshga doir tekshirilib, 6 oylik kalamushlarda uning qalinligi ancha oshganini aniqladik.

Demak, 6-oylik oq zotsiz kalamushlar hazm nayining sirka kislotasining 6% konsentratsiyasi ta'sirida kuyishidan keyin o'pka to'qimasidagi morfologik va morfometrik o'zgarishlari 1 va 3 oylik kalamushlarga nisbatan kuchliroq ekanligi aniqlandi.

#### Foydalanilgan adabiyotlar:

1. Alekseev V.G., Lyutov V.V. Toksicheskiy otek legkogo // Klinicheskaya meditsina. — 1995. — №1. — S. 10-14.
2. Golikov S.N., Sanotskiy I.V., Tiunov L.A. Obshche mexanizmy toksicheskogo deystviya. — L., 1986. — 280 s.
3. Grippi M.A. Patofiziologiya legkix. — SPb., 1999. — 315 s.
4. Izatulin V.G., Shashkova O.N., Voymova Yu.S. i dr. Osobennosti techeniya ostryx otravleniy na fone emotsionalnogo stressa // Morfologicheskie vedomosti. — 2004. — № 1-2. — S.42.
5. Lujnikov Ye.A., Ostapenko Yu.N., Suxodolova G.N. Neotlojnye sostoyaniya pri ostryx otravleniyax (diagnostika, klinika, lechenie. — M., 2001. — 220 s.
6. Shashkova O.N., Izatulin V.G. Nekotorye patogeneticheskie aspekty intensivnoy terapii otravleniy etilenglikolem i ego proizvodnyimi // Aktualnye voprosy intensivnoy terapii. — Irkutsk, 2001. — №8-9. — S.41-44.
7. Iliev Y.T., Mitrev I.N., Andonova S.G. Psychopathology and psychosocial causes in adult deliberate self-poisoning in Plovdiv region, Bulgaria // Folia Med (Plovdiv). — 2000. — Vol. 42, №3. — P.30-33.
8. Oquendo M.A., Friend J.M., Halberstam B., et al. Association of co morbid posttraumatic stress disorder and major depression with greater risk for suicidal behavior // Am J Psychiatry. — 2003. — Vol. 160, № 3. — P. 580-582.