

СТРУКТУРА ОБЪЕМНЫХ ОБРАЗОВАНИЙ СРЕДОСТЕНИЯ У ВЗРОСЛЫХ: ОДНОЦЕНТРОВОЕ ИССЛЕДОВАНИЕ



Эшонходжаев Отабек Джураевич¹, Рахимий Шариф Уктамович²

1 - Республиканский специализированный научно-практический медицинский Центр хирургии им. академика В.Вахидова, Республика Узбекистан, г. Ташкент;

2 - Клиника «SURGEMED», Республика Узбекистан, г. Ургенч

КЎКС ОРАЛИГИ ҲАЖМЛИ ТУЗИЛМАЛАРИНИНГ СТРУКТУРАСИ: ЯҒОНАМАРКАЗЛИ ТАДҚИҚОТ

Эшонходжаев Отабек Джураевич¹, Рахимий Шариф Уктамович²

1 - Академик В.Воҳидов номидаги Республика ихтисослаштирилган хирургия илмий – амалий тиббиёт маркази, Ўзбекистон Республикаси, Тошкент ш.;

2 - “SURGEMED” клиникаси, Ўзбекистон Республикаси, Урганч ш.

STRUCTURE OF MEDIASTINAL MASSES IN ADULTS: A SINGLE-CENTER STUDY

Eshonkhodjaev Otobek Juraevich¹, Rakhimiy Sharif Uktamovich²

1 - Republican Specialized Scientific and Practical Medical Center of Surgery named after Academician V.Vakhidov, Republic of Uzbekista, Tashkent;

2 - "SURGEMED" Clinic, Republic of Uzbekista, Urgench

e-mail: cs75@mail.ru

Резюме. Мақсад: катталарда кўкс оралиги ҳажмли тузилмаларининг структурасини ўрганиши ҳамда ушбу патологияларни аниқлаш ва даволаш самарадорлигини ошириши учун тавсиялар ишлаб чиқиши. Материаллар ва усуллар. Тадқиқот Академик В.Воҳидов номидаги Республика ихтисослаштирилган жарроҳлик тиббиёт маркази базасида ўтказилди. 616 беморда ўсмаларнинг хусусиятларини аниқлаш учун инструментал (компютер ва магнит-резонанс томография) ва гистологик диагностика усуллари қўлланилди. Кўкс оралиги ҳосилалари анатомик жойлашуви, геометрик ва ҳажмли ўлчамлари ва гистологик турига қараб тақсимланган. Таҳлил ҳам хавфсиз ва хавфли ҳосилаларни ўз ичига олади. Натижалар. Энг кўп ҳосилалар олдинги кўкс оралиги олдинги қисмида (67,7%) аниқланган, улар орасида тимомалар (59,2%) ва кисталар (20,1%) устунлик қилган. Ўрта кўкс оралигида кисталар устунлик қилган (58,8%), орқа кўкс оралигида кисталар (39,2%) ва невромалар (33,3%) кўпроқ тарқалган. Кўпгина ҳолларда ҳосилалар хавфсиз (85,7%), хавфли ҳосилалар эса 14,3% ҳолларда учраган. Олинган маълумотларга асосланиб, эрта таъхис қўйиши ва ўз вақтида хирургик аралашув бўйича тавсиялар ишлаб чиқилди. Хулоса. Кўкс оралиги олди қисмида энг кўп ҳажмли тузилмалар (ҳосилалар) аниқланди, улар орасида тимомалар ва кисталар устунлик қилди, бу эса эрта таъхис қўйиши бўйича тавсиялар ишлаб чиқишига имкон берди.

Калим сўзлар: ҳажмли тузилмалар, кўкс оралиги, тимома, киста, таъхис.

Abstract. Objective: to study the structure of mediastinal masses in adult patients, as well as to develop recommendations for improving the efficiency of diagnosis and treatment of these pathologies. Materials and Methods. The study was conducted at the Republican Specialized Medical Center of Surgery named after Academician V.Vakhidov. Instrumental (computer tomography and magnetic resonance imaging) and histological diagnostic methods were used to diagnose and clarify the characteristics of mediastinal masses in 616 patients. The formations were distributed depending on their anatomical location, geometric and volumetric dimensions, and histological type. The analysis included both benign and malignant tumors of the mediastinum. Results. The largest number of mediastinal masses were detected in the anterior mediastinum (67.7%), among which thymomas (59.2%) and cysts (20.1%) dominated. In the middle mediastinum, cysts prevailed (58.8%), while in the posterior mediastinum, cysts (39.2%) and neurinomas (33.3%) were more common. In most cases, the formations were benign (85.7%), and malignant tumors accounted for 14.3% of cases. Based on the data obtained, recommendations were developed for early diagnosis and timely intervention. Conclusion. The largest number of mediastinal masses was detected in the anterior mediastinum, among which thymomas and cysts predominate, most of the formations are benign, which made it possible to develop recommendations for early diagnosis.

Keywords: mediastinal masses, mediastinum, thymoma, cyst, diagnosis.

Введение. Средостение представляет собой анатомическое пространство в грудной полости, в

котором расположены жизненно важные органы, такие как сердце, трахея, крупные сосуды, нервы и

лимфатические узлы, что делает любое патологическое образование в этой зоне серьезным фактором риска для пациента. Актуальность исследования опухолей средостения определяется значительным количеством выявляемых новообразований в этой области, их разнообразием и сложностью дифференциальной диагностики. [1, 2].

Распространенность опухолей средостения варьирует в зависимости от возрастной категории, пола, региона проживания и других факторов. Наибольшее количество случаев наблюдается у взрослых пациентов, что связано с развитием возрастных дегенеративных процессов, хронических заболеваний, а также с ухудшением экологической обстановки [3]. При этом, несмотря на интенсивное развитие диагностических технологий, таких как компьютерная томография и магнитно-резонансная томография, до сих пор встречаются трудности в дифференциальной диагностике этих новообразований [4, 5].

Объемные образования средостения представляют собой группу патологических состояний, включающих как доброкачественные, так и злокачественные новообразования, а также воспалительные и кистозные процессы [6]. Среди наиболее часто встречающихся патологий средостения у взрослых пациентов выделяются тимомы, герминогенные опухоли, невrogenные опухоли и кисты [7]. Тимомы занимают одно из ведущих мест в структуре новообразований средостения, составляя до 20% всех выявленных случаев. Эти опухоли, как правило, встречаются у пациентов старшего возраста и часто сопровождаются аутоиммунными заболеваниями, такими как миастения [8, 9].

Таким образом, изучение распространенности и структуры объемных образований средостения имеет важное значение для совершенствования методов

диагностики и лечения данных патологий. Особое внимание уделяется необходимости разработки более точных алгоритмов визуализации и анализа данных с целью снижения числа диагностических ошибок и повышения эффективности лечения [11-14].

Цель исследования. Изучить структуру объемных образований средостения у взрослых пациентов, а также разработать рекомендации для повышения эффективности диагностики и лечения данных патологий.

Материалы и методы. Исследование является одноцентровым ретроспективным анализом структуры объемных образований средостения у 616 взрослых пациентов, пролечившихся в ГУ «РСНПМЦХ им. акад. В.Вахидова» в период с 2008 по 2024 гг. Основное внимание уделялось анатомическим и морфологическим аспектам, что позволяет выявить тенденции и изменения в частоте и структуре опухолей средостения с течением времени, а также улучшить тактику и выбор хирургического лечения в зависимости от типа и характеристик новообразований.

Сбор данных был проведен путем анализа архивных медицинских карт пациентов, пролеченных в центре. Были систематизированы данные о диагнозах, характеристиках объемных образований средостения и динамике их распространенности. Основные параметры включали локализацию опухолей, их размеры, морфологические типы, а также данные о методах диагностики и хирургического вмешательства.

Результаты. Объемные образования переднего средостения составляет наибольшую долю среди всех (67,7%; 417 из 616). Образования заднего средостения встречается в 16,6% (102 из 616) случаев, что также значительно. Образования в среднем отделе средостения встречаются с наименьшей частотой – 15,7% (97 из 616).

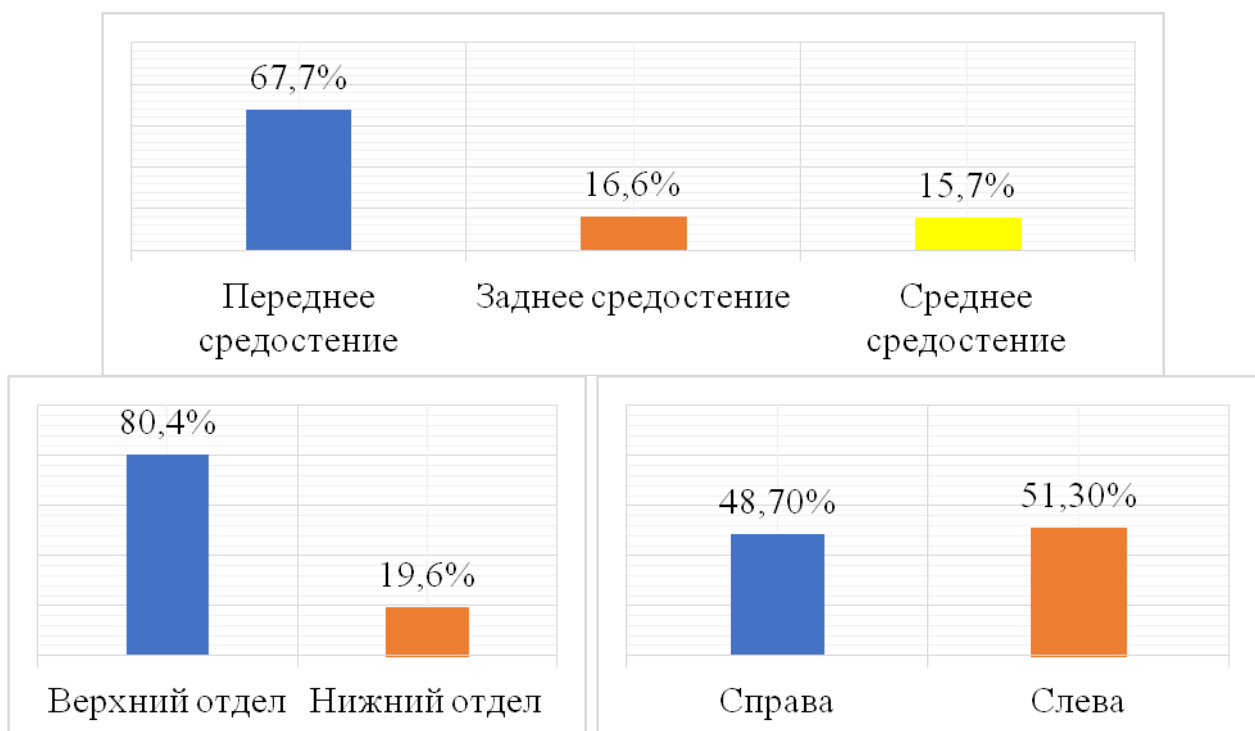


Рис. 1. Распределение пациентов в зависимости от преимущественной локализации образований в той или иной анатомической области средостения (n=616)

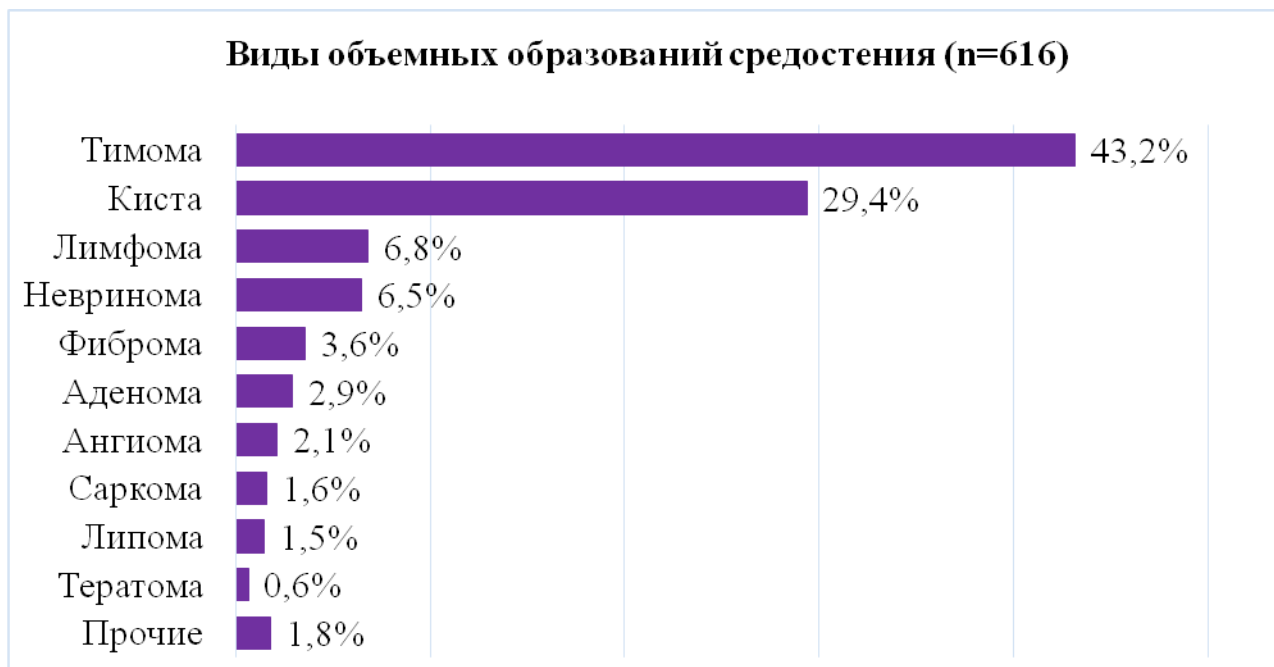


Рис. 2. Частота встречаемости различных морфологических типов объемных образований средостения в исследуемой выборке из 616 пациентов старше 18 лет

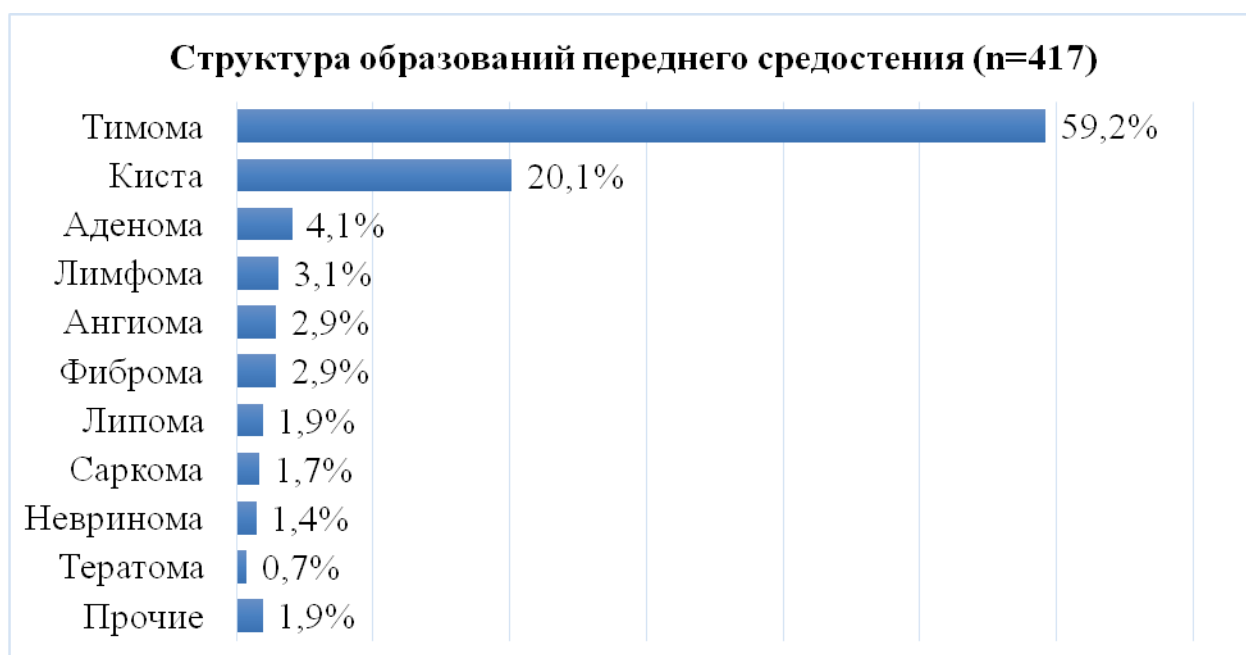


Рис. 3. Частота встречаемости различных морфологических типов объемных образований переднего средостения (417 пациентов старше 18 лет)

Встречаемость объемных образований в правом и левом отделе средостения отмечена с равной частотой – 48,7% (300 из 616) и 51,3% (316 из 616) соответственно. У значительного большинства пациентов (71,6%; 441 из 616) выявлен максимальный диаметр опухоли менее 10 см, тогда как диаметр образования более 10 см отмечен в 28,4% (175 из 616) случаев.

Рис. 2 демонстрирует частоту различных гистологических типов: тимома является наиболее распространенной опухолью, составляя 43,2% всех случаев (266 из 616). Кистозные образования средостения занимают второе место по распространенности, составляя 29,4% (181 из 616).

Распределение менее распространенных объемных образований средостения выглядит следующим образом: невриномы составили 6,5% (40 из 616), лимфомы - 6,8% (42 из 616), фибромы и аденомы составляли 3,6% (22 из 616) и 2,9% (18 из 616) соответственно.

Как и ожидалось в структуре объемных образований переднего средостения (рис. 3) отмечена доминирующая частота тимом, встречаясь у 59,2% пациентов (247 из 417).

Кисты также составляют вторую по частоте группу, встречаясь у 20,1% пациентов (84 из 417), что также подчеркивает их важность в клинической практике. Распределение других опухолей: аденомы составляют 4,1% (17 случаев из 417); лимфомы состав-

ляют 3,1% (13 из 417); ангиомы и фибромы встречаются по 2,9% (12 случаев из 417). Липомы, тератомы и прочие опухоли имеют частоту менее 2%, указывая на их относительную редкость. Невриномы и саркомы также редки, встречаясь у 1,4% и 1,7% пациентов соответственно (6 и 7 случаев).

В общей сложности у 97 из 616 взрослых пациентов диагностированы объемные образования среднего средостения. При этом кистозные образования составляли большую часть объемных образований среднего средостения, составляя 58,8% (57 из 97) всех случаев (рис. 4).

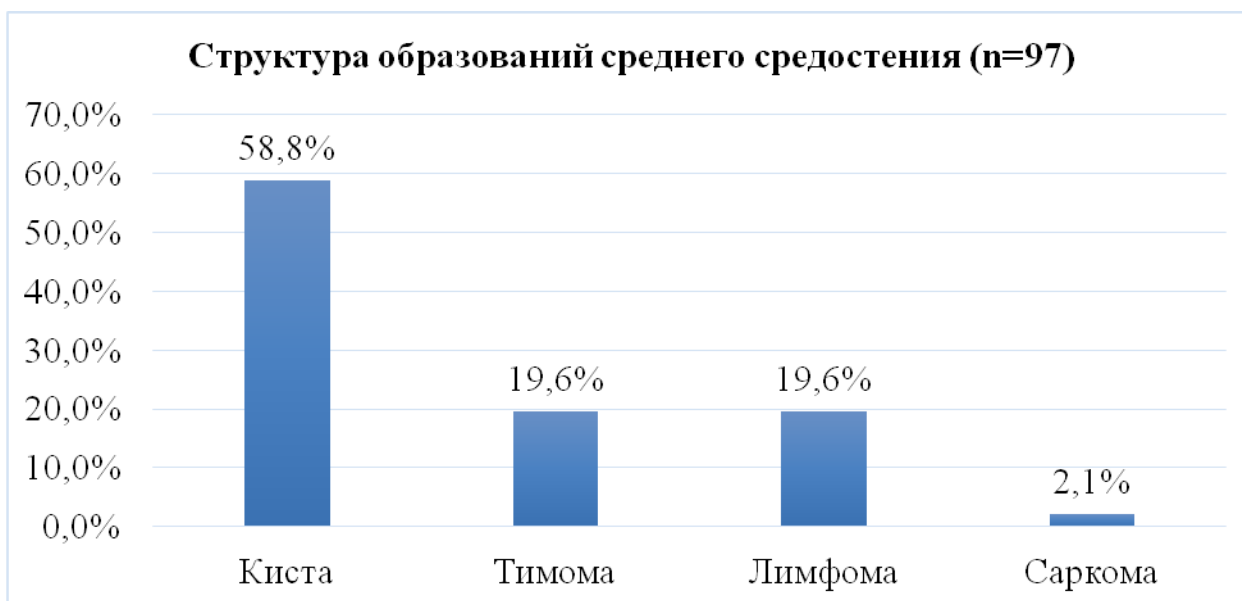

Рис. 4. Частота встречаемости различных морфологических типов объемных образований среднего средостения (97 пациентов старше 18 лет)

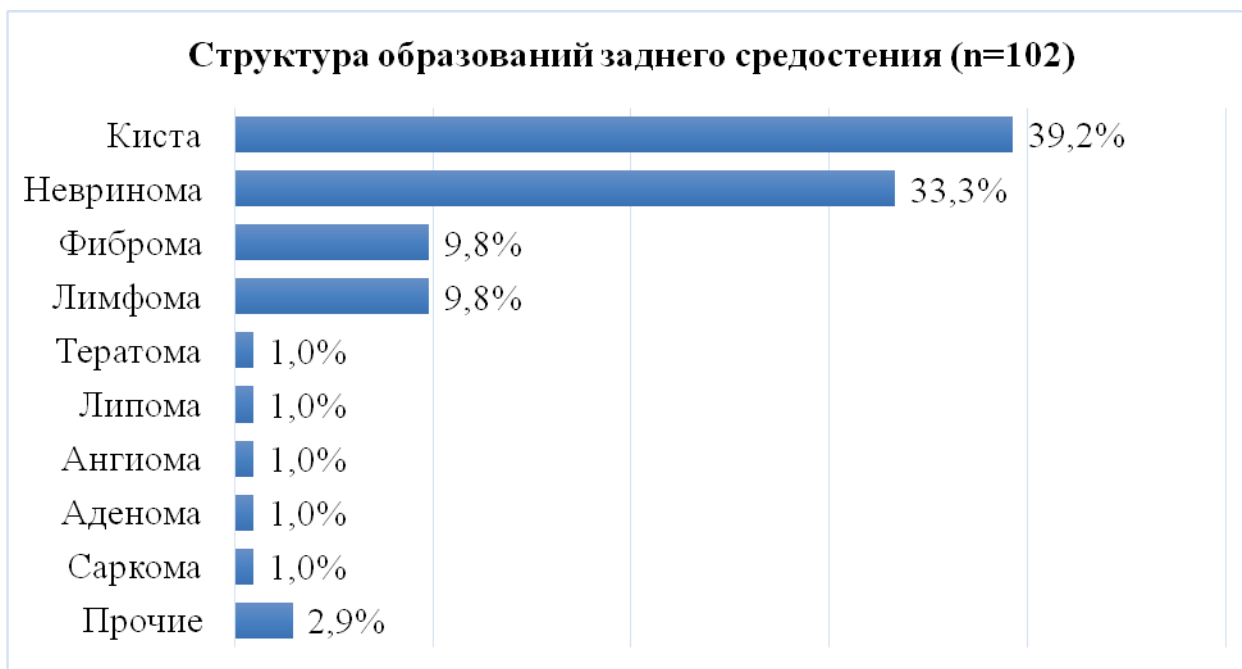

Рис. 5. Частота встречаемости различных морфологических типов объемных образований заднего средостения (102 пациентов старше 18 лет)

Таблица 1. Распределение злокачественных образований средостения по отделам средостения

Тип образования	Всего	Переднее средостение	Среднее средостение	Заднее средостение
Тимома тип С	32	28	4	0
Лимфома	42	13	19	10
Саркома	10	7	2	1
Ангиома	4	4	0	0
Всего	88/616 (14,3%)	52 (8,4%)	25 (4,1%)	11 (1,8%)

Тимомы и лимфомы были одинаково распространены, каждая составляя 19,6% (19 из 97) от всех случаев. Реже всего встречаемые - это саркомы, составляя 2,1% (2 из 97) от всех случаев. Эти данные подчеркивают преобладание кист среди объемных образований среднего средостения у пациентов старше 18 лет, а также значительную долю лимфом (рис. 4).

Рис. 5. демонстрируют разнообразие морфологических типов объемных образований заднего средостения у пациентов старше 18 лет. Наиболее часто встречающимися являются кисты, составляющие 39,2% (40 из 102) всех случаев, и невриномы, которые составляют 33,3% (34 из 102). Фибромы и лимфомы встречаются в равной степени — по 9,8% (10 из 102) случаев каждая, что делает их также значимыми патологиями в данной области.

Реже встречаются тератомы, липомы, ангиомы, аденомы и саркомы, каждая из которых составляет 1,0% (по 1 из 102) от общего числа случаев, подчеркивая их редкость. Прочие морфологические типы объемных образований заднего средостения составляют 2,9% (3 из 102) от всех случаев, что свидетельствует о разнообразии редких патологий в этой области.

Характер образования был установлен гистологическими методами исследований. Доброкачественных объемных образований средостения было 528 (85,7%) случаев, что составило подавляющее большинство и были представлены в большинстве случаев тимомами (все типы кроме тип С), далее по частоте кисты, фибромы, аденомы, липомы, тератомы, ангиомы. Злокачественных новообразований было выявлено у 88 (14,3%) пациентов. При этом, объемные образования переднего средостения имели более высокий риск злокачественности, чем объемные образования других локализаций (табл. 1).

Лимфомы диагностированы на основе их морфологического, лимфоцитарного или плазмочитарного строения, проявлялись как обширная инфильтрация лимфоидной тканью средостения.

Киста средостения представляет собой полость, обычно окруженную плоским эпителием, и визуальна на гистологическом срезе эпителий может быть однослойным или многослойным, в зависимости от типа кисты и её составляющих (жидкость, содержащая клетки, детрит, протеины или кровь) в зависимости от её характера и возникновения. Вокруг кисты могут наблюдаться реактивные изменения тканей, такие как фиброз или воспалительная инфильтрация.

Гистологически гемангиосаркома средостения обычно характеризовалась наличием неорганизованной сосудистой структуры, выраженной атипией клеток, хаотичным распределением клеток и богатым сосудистым паттерном.

Невринома средостения обычно имеет фиброзную строму и может быть ограничена тонкой капсулой. Невринома состоит из пучков шванновских клеток, которые имеют длинные, стройные ядра и образуют спиральные структуры вокруг аксональных пучков. Клетки невриномы окружены базальной мембраной, которая может быть видна на гистологическом срезе вокруг клеток.

Аденомы в средостении могут быть результатом гиперплазии или гиперактивности железистых клеток. Гистологически обычно выглядят как сгруппированные железистые структуры, окруженные тканевой капсулой. Внутри этих структур можно наблюдать клетки, сходные с нормальными железистыми клетками, формирующими архитектуру, подобную железам.

Липомы средостения представляют собой доброкачественные опухоли, состоящие из жировой ткани. Морфологически липома средостения обычно выглядит как капсулированная опухоль, состоящая из взрослых жировых клеток, объединенных в жировые лоханки. Жировые клетки имеют характерные круглые или овальные жировые включения в цитоплазме.

Обсуждение. Наше исследование подтверждает данные литературы, что тимомы и кисты являются наиболее распространенными типами опухолей в средостении среди взрослых пациентов. При этом их частота варьируется в зависимости от конкретной локализации в средостении. Редкие формы опухолей, такие как саркомы и ангиомы, встречаются значительно реже и требуют более детального изучения и дифференциации для правильного диагноза и лечения.

Актуальность изучения объемных образований средостения у взрослых пациентов обусловлена их разнообразной структурой и потенциальным риском для здоровья. Объемные образования средостения представляют собой значительную диагностическую и лечебную проблему, что было подчеркнуто в исследованиях Аблицова А.Ю. и Александрова О.А., которые акцентируют внимание на сложностях, связанных с дифференциальной диагностикой и выбором тактики лечения [13, 15].

Основные типы объемных образований, такие как тимомы, нейрогенные опухоли и кисты, занимают важное место в клинической практике, что подтверждается исследованием Bhora et al., которые предложили классификацию опухолей вилочковой железы для более точной диагностики и лечения [16]. Согласно Мачаладзе З.О., наиболее часто встречающимся видом опухолей в переднем средостении являются тимомы, которые составляют значительную долю злокачественных новообразований [17]. Эти данные совпадают с результатами Jilani et al., указавшими на высокую частоту встречаемости тимом и их связь с аутоиммунными заболеваниями, такими как миастения [18].

Различия в распространенности объемных образований средостения могут объясняться возрастными, генетическими и экологическими факторами [19-22]. В частности, Агишев А.С. подчеркивает связь между хроническими заболеваниями и увеличением частоты выявления новообразований в средостении у взрослых пациентов [14]. Это совпадает с данными Агамини В., Fan J., которые акцентируют внимание на возрасте пациентов и сложности опухолей средостения, поддающихся хирургическому лечению [19].

Важным аспектом диагностики остается визуализация новообразований с использованием МРТ и КТ, что подчеркивается в работе Chen X., Ma Q., которые доказали высокую эффективность КТ для точного определения локализации и структуры опухолей

средостения [23, 24]. Подобные методы позволяют более точно оценить параметры и анатомические особенности опухолей, что необходимо для выбора тактики хирургического вмешательства.

Таким образом, результаты современных исследований указывают на необходимость использования комплексного подхода к диагностике и лечению объемных образований средостения. Применение малоинвазивных технологий, таких как робот-ассистированная хирургия и эндоскопические методы, а также улучшение визуализирующих методов, способствуют повышению точности диагностики и улучшению исходов лечения пациентов.

Основываясь на данных литературы и собственном опыте, можно отметить, что при обследовании пациентов с объемными образованиями средостения рекомендуется проводить диагностику на основе нативной КТ и КТ-ангиографии для определения локализации и инвазии. В хирургическом лечении видео-ассистированная торакоскопия предпочтительна для доброкачественных образований без инвазии и злокачественных с ограниченной инвазией до 25%. Торакотомия рекомендована при сложной локализации доброкачественных образований и для крупных опухолей (>10 см). В случаях злокачественных образований с большей инвазией рекомендуется химиолучевая терапия или паллиативные операции при невозможности радикального вмешательства.

Заключение. Структурный анализ объемных образований средостения у пациентов, пролечившихся в ГУ «РСНПМЦХ им. акад. В.Вахидова» с 2008 по 2024 гг., показал, что наиболее часто опухоли встречаются в переднем средостении (67,7%), где преобладают тимомы (43,2%). Кисты чаще выявляются в среднем (58,8%) и заднем (39,2%) средостении. Доброкачественные образования составляют 85,7% случаев, злокачественные — 14,3%.

Литература:

1. Juanpere S, Cañete N, Ortuño P, Martínez S, Sanchez G, Bernado L. A diagnostic approach to the mediastinal masses. *Insights Imaging*. 2013 Feb;4(1):29-52. doi: 10.1007/s13244-012-0201-0.
2. Lal Chowdhary R, Chufal KS, Ismail M et al. Intuitive evaluation of contemporary management strategies in thymoma - the largest Indian experience. *Rep Pract Oncol Radiother*. 2023 Aug 28;28(4):454-462. doi: 10.5603/RPOR.a2023.0050.
3. Мадиевров Б.Т., Кротов Н.Ф., Расулов А.Э. Выбор метода и тактики лечения при опухолях тимуса. *Клиническая и экспериментальная онкология*. 2017;(1) 1:32-39.
4. Almeida PT, Heller D. Anterior Mediastinal Mass. 2023 Feb 5. In: *StatPearls* [Internet]. Treasure Island (FL): StatPearls Publishing; 2024 Jan-. PMID: 31536215.
5. Lee HN, Yun SJ, Kim JI, Ryu CW. Diagnostic outcome and safety of CT-guided core needle biopsy for mediastinal masses: a systematic review and meta-analysis. *Eur Radiol*. 2020. Jan;30(1):588-599. doi: 10.1007/s00330-019-06377-4
6. Marx A, Chan JKC, Chalabreysse L. et al. The 2021 WHO Classification of Tumors of the Thymus and Mediastinum: What Is New in Thymic Epithelial, Germ Cell,

and Mesenchymal Tumors? *J Thorac Oncol*. 2022 Feb;17(2):200-213. doi: 10.1016/j.jtho.2021.10.010

7. Knyazer B, Smolar J, Lazar I, Rosenberg E, Tsumi E, Lifshitz T, Levy J. Iatrogenic Horner Syndrome: Etiology, Diagnosis and Outcomes. *Isr Med Assoc J*. 2017 Jan;19(1):34-38.
8. Pang J, Xiu W, Ma X. Application of Artificial Intelligence in the Diagnosis, Treatment, and Prognostic Evaluation of Mediastinal Malignant Tumors. *J Clin Med*. 2023 Apr 11;12(8):2818. doi: 10.3390/jcm12082818.
9. Sekiguchi N, Noguchi T, Fukushima T et al. Posterior mediastinal ganglioneuroblastoma in an adolescent: A case report and review. *Thorac Cancer*. 2020 Feb;11(2):451-455. doi: 10.1111/1759-7714.13277.
10. Siegel RL, Miller KD, Fuchs HE, Jemal A. Cancer statistics, 2022. *CA Cancer J Clin*. 2022 Jan;72(1):7-33. doi: 10.3322/caac.21708. Epub 2022 Jan 12.
11. Stachowicz-Stencel T, Orbach D, Brecht I. et al. Thymoma and thymic carcinoma in children and adolescents: a report from the European Cooperative Study Group for Pediatric Rare Tumors (EXPeRT). *Eur J Cancer* (2015) 51(16):2444-52. doi: 10.1016/j.ejca.2015.06.121
12. Xu C, Zhang Y, Wang W et al. Chinese expert consensus on the diagnosis and treatment of thymic epithelial tumors. *Thorac Cancer*. 2023 Apr;14(12):1102-1117. doi: 10.1111/1759-7714.14847.
13. Аблицов А.Ю. Хирургическое лечение заболеваний средостения и шеи. Москва, 2020.
14. Агишев А.С. Пути улучшения хирургической диагностики интерстициальных заболеваний легких и новообразований средостения. Санкт-Петербург, 2009.
15. Александров О.А. Оптимизация диагностики и выбора лечебной тактики у больных с опухолями средостения. Москва, 2021.
16. Bhora FY, Chen DJ, Detterbeck FC, et al. The ITMIG/IASLC thymic epithelial tumors staging project: a proposed lymph node map for thymic epithelial tumors in the forthcoming 8th edition of the TNM classification of malignant tumors. *J Thorac Oncol*. 2014;9 doi:10.1097/JTO.0000000000000294.
17. Мачаладзе З.О. Опухоли средостения (дифференциальная диагностика и лечение). Москва, 2008.
18. Jilani TN, Killeen RB, Siddiqui AH. Mediastinal Cancer. [Updated 2023 Feb 21]. In: *StatPearls* [Internet]. Treasure Island (FL): StatPearls Publishing; 2024 Jan-. PMID: 30020603.
19. Aramini B, Fan J. Technique for Myasthenia Gravis: Subxiphoid Approach. *Thorac Surg Clin*. 2019;29(2):195-202. doi:10.1016/j.thorsurg.2018.12.010.
20. Burt BM, et al. Utilization of Minimally Invasive Thymectomy and Margin-Negative Resection for Early-Stage Thymoma. *Ann Thorac Surg*. 2019;108(2):405-411. doi:10.1016/j.athoracsur.2019.03.010.
21. Friedant AJ, Handorf EA, Su S, Scott WJ. Minimally Invasive versus Open Thymectomy for Thymic Malignancies: Systematic Review and Meta-Analysis. *J Thorac Oncol*. 2016;11(1):30-38. doi:10.1016/j.jtho.2015.08.004.
22. Alqudah O, Purmessur R, Hogan J, et al. Robotic resection of anterior mediastinal masses >10 cm: a case series. *Mediastinum*. 2023; 7:29. doi:10.21037/med-22-41.
23. Chen X, Ma Q, Wang S, Zhang H, Huang D. Surgical treatment of posterior mediastinal neurogenic tumors. *J Surg Oncol*. 2019;119(6):807-813. doi:10.1002/jso.25381.

24. Carter BW, Lichtenberger JP 3rd, Benveniste MF. MR Imaging of Thymic Epithelial Neoplasms. *Top Magn Reson Imaging.* 2018;27(2):65-71. doi:10.1097/RMR.000000000000160.

СТРУКТУРА ОБЪЕМНЫХ ОБРАЗОВАНИЙ СРЕДОСТЕНИЯ У ВЗРОСЛЫХ: ОДНОЦЕНТРОВОЕ ИССЛЕДОВАНИЕ

Эшонходжаев О.Дж., Рахимий Ш.У.

Резюме. Цель: изучить структуру объемных образований средостения у взрослых пациентов, а также разработать рекомендации для повышения эффективности диагностики и лечения данных патологий. Материалы и методы. Исследование проведено на базе Республиканского специализированного медицинского центра хирургии имени академика В.Вахидова. Для диагностики и уточнения характеристик новообразований у 616 пациентов использовались инструментальные (компьютерная томография и магнитно-резонансная томография) и гистологические методы диагностики. Образования

были распределены в зависимости от их анатомической локализации, геометрических и объемных размеров, и гистологического типа. Анализ включал как доброкачественные, так и злокачественные опухоли средостения. Результаты. Наибольшее число образований выявлено в переднем средостении (67,7%), среди которых доминировали тимомы (59,2%) и кисты (20,1%). В среднем средостении преобладали кисты (58,8%), в то время как в заднем чаще встречались кисты (39,2%) и невриномы (33,3%). В большинстве случаев образования носили доброкачественный характер (85,7%), а злокачественные опухоли составили 14,3% случаев. На основе полученных данных были разработаны рекомендации для ранней диагностики и своевременного вмешательства. Заключение. Наибольшее количество образований выявлено в переднем средостении, среди которых преобладают тимомы и кисты, большинство образований доброкачественные, что позволило разработать рекомендации для ранней диагностики.

Ключевые слова: объемные образования, средостение, тимома, киста, диагностика.