

ЭХОКАРДИОГРАФИЧЕСКИЕ ОСОБЕННОСТИ ЛЕГОЧНОЙ И ВНУТРИСЕРДЕЧНОЙ ГЕМОДИНАМИКИ У ПАЦИЕНТОВ С БРОНХОЛЕГОЧНЫМИ ЗАБОЛЕВАНИЯМИ



Ташева Феруза Олимджоновна, Хамдамов Бахтиёр Зарифович
Бухарский государственный медицинский институт, Республика Узбекистан, г. Бухара

ЎПКАБРОНХ КАСАЛЛИКЛАРИ БИЛАН ОҒРИГАН БЕМОРЛАРДА ЎПКА ВА ЮРАК ИЧИ ГЕМОДИНАМИКАСИНИНГ ЭХОКАРДИОГРАФИК ХУСУСИЯТЛАРИ

Ташева Феруза Олимджоновна, Хамдамов Бахтиёр Зарифович
Бухоро давлат тиббиёт институти, Ўзбекистон Республикаси, Бухоро ш.

THE ECHOCARDIOGRAPHIC FEATURES OF PULMONARY AND INTRACARDIAC HEMODYNAMICS IN PATIENTS WITH BRONCHOPULMONARY DISEASES

Tasheva Feruza Olimdjonovna, Khamdamov Bakhtiyor Zarifovich
Bukhara State Medical Institute, Republic of Uzbekistan, Bukhara

e-mail: info@sammu.uz

Резюме. Бронхиал астма (БА) ва сурункали обструктив ўпка касаллиги (СОЎК) муҳим тиббий ва ижтимоий муаммоларни англатади. Тадқиқотда БА, СОЎК ва уларнинг комбинацияси билан оғриган беморларда юрак ичи ва ўпка гемодинамикаси хусусиятларини таҳлил қилинди. Ўпка гипертензиясининг эхокардиографик кўрсаткичларига ва ўнг қоринча тузилишидаги ўзгаришларга алоҳида эътибор берилди. Натижалар шуни кўрсатадики, БА ва СОЎК комбинацияси бўлган беморларда алоҳида касалликларга чалинган беморларга нисбатан сезиларли ўзгаришлар мавжуд. Ушбу маълумотлар янада самарали даволаш стратегияларини ишлаб чиқиш учун муҳимдир. Аниқланган ўзгаришларнинг узоқ муддатли оқибатларини аниқлаш учун қўшимча тадқиқотлар ўтказиш керак.

Калим сўзлар: бронхиал астма, сурункали обструктив ўпка касаллиги, ўпка гипертензияси, сурункали ўпка юрак касаллиги, эхокардиография.

Abstract. Bronchial asthma (BA) and chronic obstructive pulmonary disease (COPD) are significant medical and social issues. The study analyzes the characteristics of right heart remodeling and pulmonary hemodynamics in patients with BA, COPD, and their combination. Special attention is given to echocardiographic indicators of pulmonary hypertension and changes in the structure of the right ventricle. The results show that patients with a combination of BA and COPD have more pronounced changes compared to patients with isolated diseases. These data are important for the development of more effective treatment strategies. Further research is needed to determine the long-term consequences of the identified changes.

Keywords: bronchial asthma, chronic obstructive pulmonary disease, pulmonary hypertension, chronic pulmonary heart, heart remodeling, echocardiography.

Актуальность. Бронхиальная астма и хроническая обструктивная болезнь легких (ХОБЛ) представляют собой серьезные медико-социальные проблемы. Распространенность ХОБЛ среди взрослого населения в мире варьируется от 5% до 20%, тогда как бронхиальной астмы - от 2,2% до 18,4%. Летальность от ХОБЛ занимает четвертое место среди всех причин смертности в общей популяции [1, 3, 5, 11].

Ключевую роль в развитии бронхообструктивных заболеваний играет долгосрочное местное и системное воспаление, охватывающее все морфологические структуры бронхов, легочную паренхиму и сосуды легких. В воспалительный процесс при хронической обструктивной болезни легких и бронхиальной астме вовлечены такие компоненты, как нейтрофилы,

T-лимфоциты, альвеолярные макрофаги, жировые клетки, активные формы кислорода, цитокины, хемокины, протеазы и другие [2, 8, 12, 15]. Осложнения при хронической обструктивной болезни легких и бронхиальной астме связаны с активностью указанных маркеров и стимуляцией компонентов, ответственных за процессы ремоделирования сердца. В контексте хронической обструктивной болезни легких (ХОБЛ) и бронхиальной астмы, ремоделирование сердца часто связано с длительной гипоксией (недостаток кислорода) и повышенной нагрузкой на сердце из-за ухудшения функции легких. Например, повышенное сопротивление в легочной артерии и вазоконстрикция, вызванные патологическими изменениями в структуре сосудов легких, могут привести к увеличению нагруз-

ки на правый желудочек сердца. Это может спровоцировать гипертрофию этого желудочка - увеличение его размеров и утолщение стенки - в попытке справиться с повышенным сопротивлением кровотока. Патоморфологические изменения сосудов легких включают гипертрофию средней оболочки артерий, пролиферацию интимы, фибротические изменения и утолщение адвентиции сосудов, что приводит к повышению сопротивления в легочной артерии и вазоконстрикции [3, 7, 10, 13]. Пульмональная гипертензия (ПГ) и хроническая сердечная недостаточность (ХСН) часто усугубляют течение и ухудшают прогноз бронхиальной астмы (БА) и хронической обструктивной болезни легких (ХОБЛ). Однако реальная распространенность ПГ среди пациентов с ХОБЛ и БА остается недостаточно изученной [4, 6, 9, 12, 14].

Дальнейшее изучение распространенности и механизмов развития пульмональной гипертензии (ПГ) и хронической сердечной недостаточности (ХСН), а также улучшение методов диагностики этих состояний у пациентов с хронической обструктивной болезнью легких (ХОБЛ) и бронхиальной астмой (БА) представляют собой актуальные задачи. Эти усилия могут способствовать раннему выявлению и персонализированному подходу к лечению этой группы пациентов.

Цель исследования: Изучить особенности ремоделирования правых отделов сердца и легочной гемодинамики у пациентов с бронхиальной астмой, ХОБЛ и перекрестом бронхиальной астмы и ХОБЛ.

Материалы и методы исследования: Для выполнения настоящей научно-исследовательской работы в период с 2021-2023 гг. были обследованы 187 больных с хроническими заболеваниями нижних дыхательных путей. Клинический материал был собран в Бухарском областном многопрофильном медицинском центре и в Бухарском филиале Республиканского научно-практического центра экстренной медицинской помощи. Из 187 больных в первую группу вошли 59 больных с БА, во вторую - 61 больных с ХОБЛ и в тре-

тью - 67 больных с ПБАХ. ЭхоКГ выполнялось на аппарате Mindray в соответствии с рекомендациями Американской ассоциации эхокардиографии в М- и В-режимах. Уровень легочной гипертензии (ЛГ) оценивался согласно классификации Рыбакова М.К., 2008 года: среднее давление в легочной артерии (СрДЛА) от 20 до 40 мм.рт.ст. указывало на умеренную ЛГ, от 40 до 60 мм.рт.ст. – на значительную легочную гипертензию, а более 60 мм.рт.ст. – на высокую легочную гипертензию.

Статистическая обработка данных и создание графических изображений проводились с использованием программного обеспечения MS Excel 16. Надежность данных оценивалась с помощью критерия достоверности (t).

Результаты исследования и обсуждения: Распространенность легочной гипертензии (ЛГ) среди этих пациентов составила 57,4%. У 77,1% из них наблюдалась умеренная степень ЛГ, среднее давление в легочной артерии (СрДЛА) которой находилось в диапазоне 40-60 мм рт. ст. Остальные 22,9% пациентов с ХОБЛ также имели ЛГ со схожим уровнем давления в легочной артерии. У пациентов с совмещенными диагнозами бронхиальной астмы и хронической обструктивной болезни легких (ПБАХ) были получены аналогичные результаты: частота легочной гипертензии (ЛГ) составила 64,1%. В этой группе у 86% больных среднее давление в легочной артерии (СрДЛА) составляло от 20 до 40 мм рт. ст., а у 14% оно превышало 40 мм рт. ст. Наблюдались также случаи, когда СрДЛА превышало 60 мм рт. ст. У пациентов с бронхиальной астмой (БА) распространенность ЛГ была значительно ниже - 28,8%, и уровень СрДЛА не превышал 30 мм рт. ст.

В ходе исследования были выявлены признаки изменений в правых отделах сердца. Увеличение размеров правого предсердия составило 11,8% в первой группе, 21,3% во второй группе и 19,4% в третьей группе.

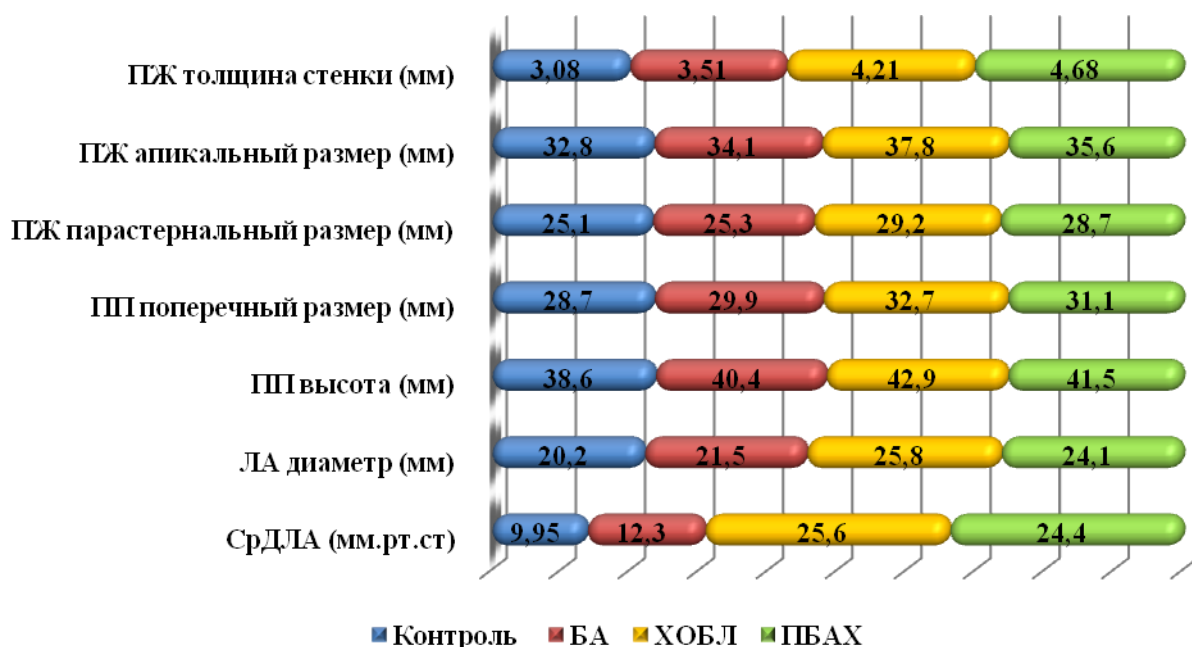


Рис. 1. Показатели легочной гемодинамики правых отделов сердца у пациентов $P \leq 0,05$

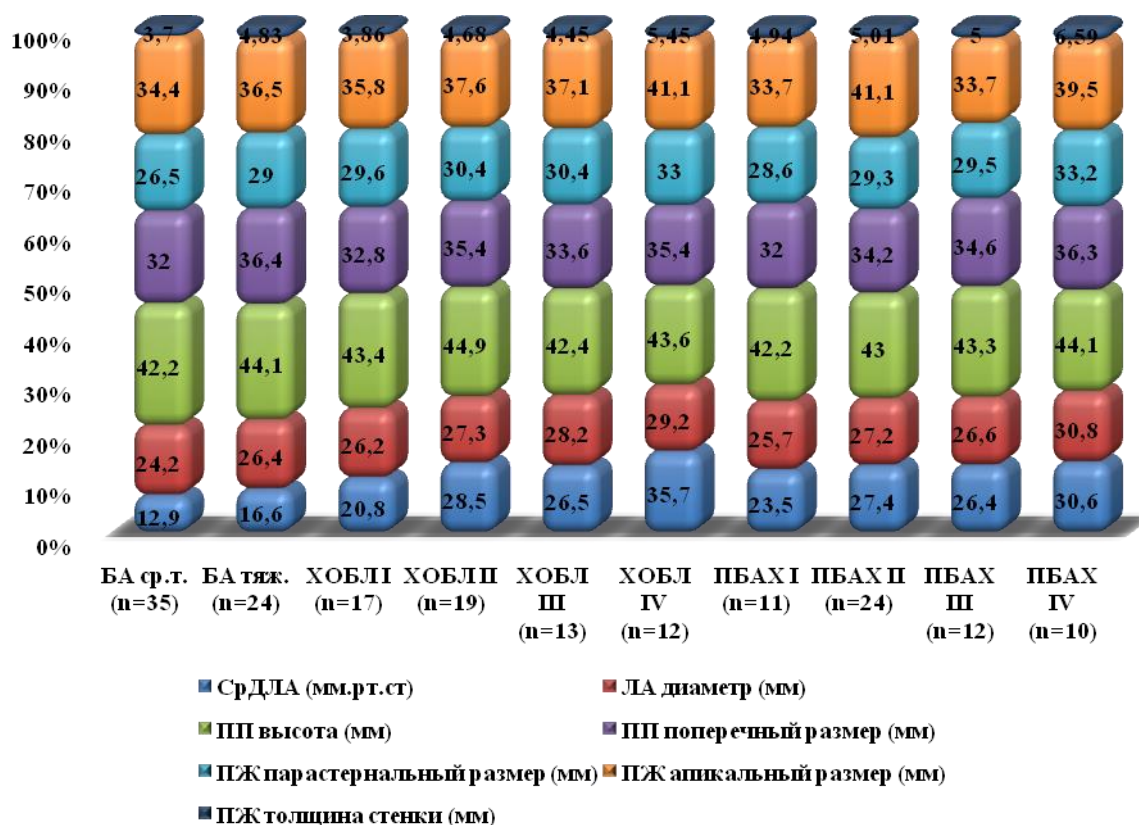


Рис. 2. Показатели легочной гемодинамики и морфометрические параметры правых отделов сердца у пациентов с ХОБЛ и БА в зависимости от степени тяжести заболевания $P \leq 0,05$

Гипертрофия правого желудочка была зафиксирована у 5,08% пациентов в первой группе, у 18% во второй и у 22,4% в третьей. Увеличение апикального и парастернального размеров правого желудочка составило 5,08% в первой группе, 22,9% во второй и 23,9% в третьей. Расширение диаметра легочной артерии было обнаружено у 20,3% пациентов в первой группе, у 49,1% во второй и у 61,2% в третьей группе. Частота этих изменений при сочетании бронхиальной астмы и хронической обструктивной болезни легких (ПБАХ) не отличалась от частоты при ХОБЛ, в то время как у пациентов с обычной бронхиальной астмой (БА) морфометрические изменения регистрировались значительно реже ($p < 0,01$).

Сравнительный анализ показал статистически значимое увеличение среднего давления в легочной артерии (СрДЛА) у пациентов с хронической обструктивной болезнью легких (ХОБЛ) до уровня 27,89-313,01 мм рт. ст., что в 2,5 раза превышало показатели у пациентов с бронхиальной астмой (БА) и у здоровых людей ($p = 0,05$).

Аналогичные изменения в СрДЛА также были замечены у пациентов с сочетанием БА и ХОБЛ (ПБАХ) (рис. 1). У пациентов с хронической обструктивной болезнью легких (ХОБЛ) и смешанным типом бронхиальной астмы и ХОБЛ (ПБАХ) было выявлено статистически значимое увеличение диаметра легочной артерии, размеров правого предсердия и толщины стенки правого желудочка по сравнению с группой пациентов с бронхиальной астмой (БА) и здоровыми людьми ($P < 0,05$). Наиболее выраженное увеличение размеров правого желудочка было зарегистрировано у

больных с ПБАХ, что значимо превышало аналогичные показатели у пациентов с БА и контрольной группы. Несмотря на то что параметры правого желудочка у пациентов с ХОБЛ были ниже, чем у тех, у кого ПБАХ, они все равно статистически значимо превышали значения у пациентов с БА и здоровых людей.

Для более детального понимания изменений гемодинамических показателей малого круга и морфометрических изменений правых отделов сердца наша группа с бронхиальной астмой (БА) была разделена на две подгруппы: БА средней тяжести ($n=35$) и тяжелая БА ($n=24$). Группа с хронической обструктивной болезнью легких (ХОБЛ) была разделена на четыре подгруппы в соответствии с классификацией GOLD: I, II, III и IV. Пациенты с ПБАХ также были разделены на четыре подгруппы: ПБАХ I ($n=21$), ПБАХ II ($n=24$), ПБАХ III ($n=12$) и ПБАХ IV ($n=10$).

На рисунке 2 представлены результаты сравнительного анализа параметров легочной гемодинамики и изменений правых отделов сердца у пациентов с бронхиальной астмой (БА), хронической обструктивной болезнью легких (ХОБЛ) и их комбинацией (ПБАХ), учитывая степень тяжести заболевания.

У пациентов с хронической обструктивной болезнью легких (ХОБЛ), уже на стадии ХОБЛ II, было отмечено статистически значимое повышение среднего давления в легочной артерии (СрДЛА) до уровня $28,5 \pm 4,84$ мм рт. ст. ($p < 0,05$) по сравнению со здоровыми людьми. У пациентов с ХОБЛ I СрДЛА составляло $20,8 \pm 3,31$ мм рт. ст., однако у трети из них было выявлено умеренное повышение давления в легочной

артерии, соответствующее уровням от 23 до 34 мм рт. ст. В подгруппах II и III пациентов с хронической обструктивной болезнью легких (ХОБЛ), уровни среднего давления в легочной артерии (СрДЛА) и частота легочной гипертензии составляли 68,4% и 61,4% соответственно и не отличались статистически значимо от подгруппы I. У пациентов с ХОБЛ IV была высокая частота повышения давления в легочной артерии (91,6%), что значимо превышало частоту в других подгруппах. Среднее значение СрДЛА в этой группе достигало максимальных показателей (35,7±5,3 мм рт. ст.), существенно превышая уровни СрДЛА во всех других подгруппах ХОБЛ.

У пациентов с сочетанным перекрестом бронхиальной астмы и хронической обструктивной болезни легких (ПБАХ) частота легочной гипертензии возрастала по мере ухудшения бронхиальной обструкции. Наибольший уровень среднего давления в легочной артерии (СрДЛА) был замечен у пациентов с ПБАХ IV и значительно превышал показатели как у пациентов ПБАХ I, так и у группы контроля. При сравнении подгрупп с хронической обструктивной болезнью легких (ХОБЛ) и ПБАХ между собой не было выявлено статистически значимых различий по степени тяжести и распространенности легочной гипертензии.

Обнаружено статистически значимое увеличение размеров правого желудочка у пациентов с ХОБЛ IV по сравнению с остальными подгруппами ХОБЛ и группой контроля. Однако толщина стенки правого желудочка и диаметр легочной артерии у больных с ХОБЛ IV значимо отличались только при сравнении с здоровыми людьми ($p=0,05$) и пациентами ХОБЛ I ($p<0,05$). Статистически значимых различий в размерах правого предсердия между подгруппами ХОБЛ не было установлено, однако они значительно превышали показатели группы контроля ($p<0,05$).

В данном исследовании были изучены изменения параметров правых отделов сердца у пациентов с сочетанным перекрестом бронхиальной астмы и хронической обструктивной болезнью легких (ПБАХ). Выявлено, что морфологические изменения правого предсердия, правого желудочка и диаметра легочной артерии у этих пациентов сходны с изменениями, которые наблюдаются у пациентов с изолированной ХОБЛ (см. рисунок 3).

У пациентов с бронхиальной астмой (БА) не было обнаружено статистически значимых различий в уровне среднего давления в легочной артерии (СрДЛА) в зависимости от степени тяжести заболевания. Тем не менее, у 37,5% пациентов с тяжелым течением БА было зафиксировано повышение давления в легочной артерии, соответствующее умеренной легочной гипертензии (21-27 мм.рт.ст.). Также у больных с тяжелой БА выявлено значительное увеличение диаметра легочной артерии, апикальных и парастеральных размеров правого желудочка (ПЖ), а также толщины стенки ПЖ по сравнению с пациентами со средней формой астмы и группой контроля ($p<0,05$).

Анализ распространенности и степени легочной гипертензии, а также показателей правых отделов сердца демонстрирует аналогичные изменения у пациентов с ХОБЛ и ПБАХ по сравнению с пациентами с изолированной БА.

Это свидетельствует о ключевой роли ХОБЛ в развитии легочной гипертензии и хронического легочного сердца.

При ХОБЛ и ПБАХ были зарегистрированы также изменения со стороны левых отделов сердца.

Исследования показали, что бронхолегочные обструктивные заболевания затрагивают ремоделирование как правых, так и левых отделов сердца, причем наиболее значительные изменения левых отделов наблюдаются у пациентов с ХОБЛ.

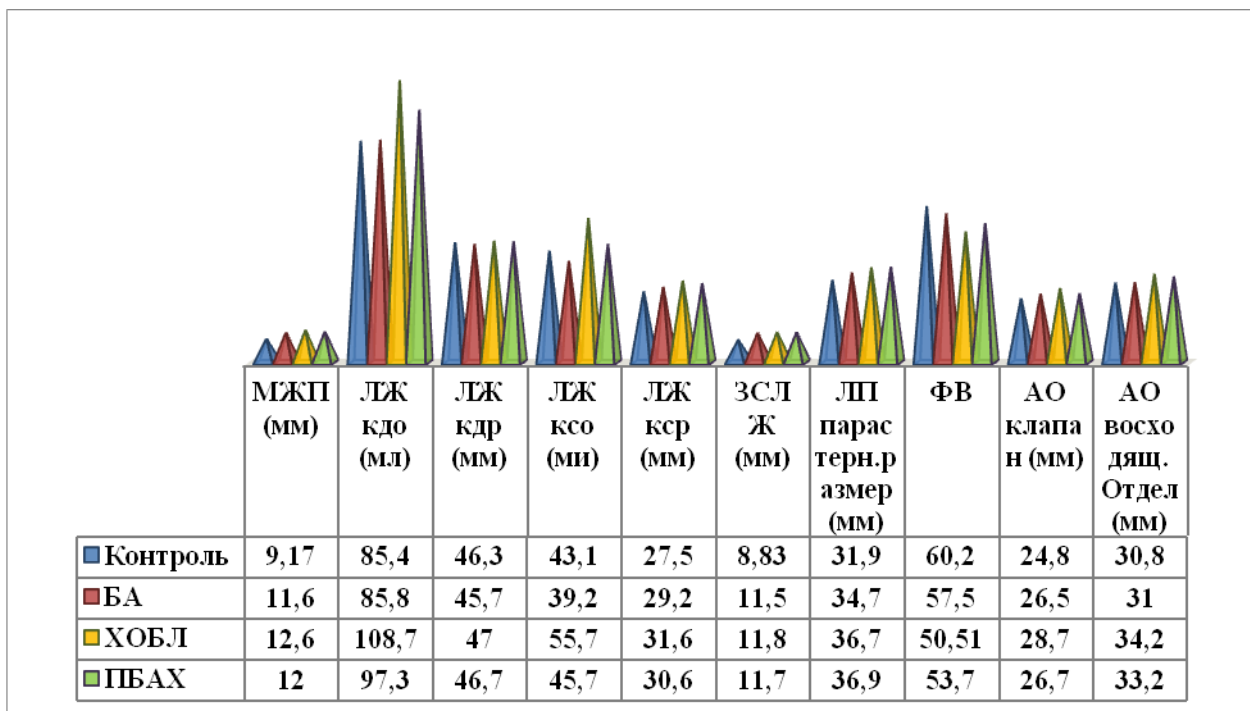


Рис. 3. Показатели легочной гемодинамики и морфометрические параметры левых отделов сердца у пациентов $P\leq 0,05$

Таким образом, легочная гипертензия (ЛГ) и хроническое легочное сердце (ХЛС) оказывают значительное влияние на ход бронхообструктивных заболеваний, варьируясь в зависимости от конкретного типа заболевания. Нарушения легочной гемодинамики выявлены у 57,4% пациентов с хронической обструктивной болезнью легких (ХОБЛ), у 64,2% с сочетанным перекрестом бронхиальной астмы и ХОБЛ (ПБАХ), и только у 28,8% больных с бронхиальной астмой (БА). Более 90% пациентов с тяжелым течением ХОБЛ и ПБАХ страдают от легочной гипертензии. Морфометрические изменения правых отделов сердца обнаружены у половины пациентов с ХОБЛ и ПБАХ, и у 5,08% пациентов с БА. В 92% случаев изменения правых отделов сердца у пациентов с ХОБЛ и ПБАХ сопровождались признаками ремоделирования левых камер сердца. Сочетание бронхиальной астмы и хронической обструктивной болезни легких следует рассматривать как состояние, которое часто осложняется легочной гипертензией и хроническим легочным сердцем, что может требовать коррекции базовой терапии.

Литература:

- Agustí, A. Update on the pathogenesis of chronic obstructive pulmonary disease / A. Agustí, J.C. Hogg // *N Engl J Med.* - 2019. - Vol. 381, № 13. - P. 1248-1256.
- Akar-Ghibril, T. Allergic Endotypes and Phenotypes of Asthma / N. Akar-Ghibril, T. Casale, A. Custovic, W. Phipatanakul // *J. Allergy Clin. Immunol. Pract.* - 2020. - Vol. 8, N 2. - P. 429-440.
- Brandsma, C.A. Recent advances in chronic obstructive pulmonary disease pathogenesis: from disease mechanisms to precision medicine / C.A. Brandsma, M. Van den Berge, T.-L. Hackett, G. Brusselle [et al.] // *J. Pathol.* - 2020. - Vol. 250, № 5. - P. 624-635.
- Buklioska-Ilievska, D. Cardiovascular Comorbidity in Patients with Chronic Obstructive Pulmonary Disease: Echocardiography Changes and Their Relation to the Level of Airflow Limitation / D. Buklioska-Ilievska, J. Minov, N. Kochovska-Kamchevska [et al.] // *Open access Macedonian journal of medical sciences.* - 2019. - Vol.7, №21. - P. 3568-3573.
- Barnes, PJ Inflammatory endotypes in COPD / PJ Barnes // *Allergy.* - 2019. - Vol. 74, No. 7. - P. 1249-1256.
- Canepa, M. Diagnostic and Therapeutic Gaps in Patients With Heart Failure and Chronic Obstructive Pulmonary Disease / M. Canepa, M.E. Franssen Frits, H. Olschewski [et al.] // *JACC: Heart Failure.* - 2019. - Vol.7, №10. - P. 823-833.
- Dai, Y. Impacts of Comorbid Chronic Obstructive Pulmonary Disease and Congestive Heart Failure on Prognosis of Critically Ill Patients / Y. Dai, S. Qin, H. Pan [et al.] // *International journal of chronic obstructive pulmonary disease.* - 2020. - Vol.15. - P. 2707-2714.
- D'Ascanio, M. Assessing Static Lung Hyperinflation by Whole-Body Plethysmography, Helium Dilution, and Impulse Oscillometry System (IOS) in Patients with COPD / M. D'Ascanio, F. Viccaro, N. Calabro, G. Guerrieri [et al.]

// *Int. J. Chron. Obstruct. Pulmon. Dis.* - 2020. - Vol. 21, № 15. - P. 2583-2589.

- Innes, J.K. Omega-6 fatty acids and inflammation / J.K. Innes, P.C. Calder // *Prostaglandins, Leukotrienes and Essential Fatty Acids.* - 2018. - № 132. - P. 41-48.
- Johnson, M.O. Rathmel Distinct Regulation of Th17 and Th1 Cell Differentiation by Glutaminase-Dependent Metabolism / M.O. Johnson, M.M. Wolf, M.Z. Madden [et al.] // *Cell.* - 2018. - № 175. - P. 1780-1795.
- Kanga, M-C. Anti-inflammation effects of 8-oxo-9-octadecenoic acid isolated from undaria peterseniana in lipopoly-saccharide-stimulated macrophage cells / M-C. Kanga, Y-M. Hamb, S-J. Heoc [et al.] // *excli Journal.* - 2018. - № 17. - P. 775-783.
- Lepida, D. The contribution of left heart disease in COPD patients with pulmonary hypertension / D. Lepida, A. Papathanasiou, E. Galiatsou [et al.] // *Hellenic journal of cardiology.* - 2018. - Vol.59, №3. - P. 160-165.
- Pijnenburg, M.W. Advances in understanding and reducing the burden of severe asthma in children / M.W. Pijnenburg, L. Fleming // *Lancet.* - 2020. - Vol. 10, N 8. - P.1032-1044.
- Sidletskaia, K. The contribution of interleukin-6 signaling to the development of T helper immune response in chronic obstructive pulmonary disease / K. Sidletskaia, T. Vitkina, T. Novgorodtseva // *Journal of Pulmonary and Respiratory Medicine.* - 2018. - Vol. 8. - P. 65-66.
- Wen, L. Autoantibodies in Chronic Obstructive Pulmonary Disease / L. Wen, S. Krauss-Etschmann, F. Petersen, X. Yu // *Front Immunol.* - 2018. - № 9. - P. 66.

ЭХОКАРДИОГРАФИЧЕСКИЕ ОСОБЕННОСТИ ЛЕГОЧНОЙ И ВНУТРИСЕРДЕЧНОЙ ГЕМОДИНАМИКИ У ПАЦИЕНТОВ С БРОНХОЛЕГОЧНЫМИ ЗАБОЛЕВАНИЯМИ

Ташева Ф.О., Хамдамов Б.З.

Резюме. Бронхиальная астма (БА) и хроническая обструктивная болезнь легких (ХОБЛ) представляют собой значительные медицинские и социальные проблемы. В исследовании проанализированы особенности ремоделирования правого сердца и легочной гемодинамики у пациентов с БА, ХОБЛ и их сочетанием. Особое внимание уделено эхокардиографическим показателям легочной гипертензии и изменениям в структуре правого желудочка. Результаты показывают, что пациенты с сочетанием БА и ХОБЛ имеют более выраженные изменения по сравнению с пациентами с изолированными заболеваниями. Эти данные важны для разработки более эффективных стратегий лечения. Дополнительные исследования необходимы для определения долгосрочных последствий выявленных изменений.

Ключевые слова: бронхиальная астма, хроническая обструктивная болезнь легких, легочная гипертензия, хроническое легочное сердце, ремоделирование сердца, эхокардиография.