

УДК: 616.314.001.6-007-089.843(021).

ИМПЛАНТ БИР БОСҚИЧДА ЎРНАТИЛГАНДА ТЎҚИМАЛАР РЕЗОРБЦИЯСИНИ ОЛДИНИ ОЛИШГА ЯНГИЧА ЁНДАШИШ



Бекмуратов Лукмон Рустамович, Ризаев Жасур Алимжанович
Самарқанд давлат тиббиёт университети, Ўзбекистон Республикаси, Самарқанд ш.

НОВЫЙ ПОДХОД К ПРЕДОТВРАЩЕНИЮ РЕЗОРБЦИИ ТКАНЕЙ ПРИ НЕМЕДЛЕННОЙ УСТАНОВКЕ ИМПЛАНТАТА

Бекмуратов Лукмон Рустамович, Ризаев Жасур Алимжанович
Самаркандский государственный медицинский университет, Республика Узбекистан, г. Самарканд

A NEW APPROACH TO THE PREVENTION OF TISSUE RESORPTION DURING IMMEDIATE IMPLANT PLACEMENT

Bekmuratov Lukmon Rustamovich, Rizaev Jasur Alimjanovich
Samarkand State Medical University, Republic of Uzbekistan, Samarkand

e-mail: info@sammu.uz

Резюме. Имплант атрофидаги қаттиқ ва юмшоқ тўқималар барқарорлиги ўрнатилган имплантнинг узоқ муддат ва муваффақиятли хизмат қилишини таъминлайдиган муҳим жиҳатдир. Шу нуқтаи назардан, бир босқичли имплантациянинг, айниқса, эстетик ҳудудларда амалга ошириладиган бу жараённинг долзарб муаммо сифатидаги аҳамияти ошиб бормоқда. Тиш олиб ташланганидан кейинги физиологик ўзгаришлар ўрнини қоплаш учун имплант атрофидаги қаттиқ ва юмшоқ тўқималар ҳолатини яхшилаш мақсадида амалга ошириладиган суяк тузилмаларини ўстириш чораларини ҳам бир босқичли имплантацияга йўналтириш мумкин. Лекин кейинги ҳолатда қўшимча суяк тўқималарини ўстириш заруриятини истисно қилиш мақсадида аввало илдиз қалқони техникасидан (ИҚТ) фойдаланиб, профилактик ёндашув қўлланилади. Клиник ҳодиса: 56 ёшли соғлом беморга унинг 23 тишини бир босқичли реставрациядан ўтказиб, дарҳол имплант ўрнатилди. Қозиқ тиш қисман олиб ташланди, лекин илдизнинг вестибуляр бўлими альвеоляр чуқурчанинг юқоридаги учдан бир қисмида қолди. Бу ушбу соҳадаги парадонтал толали аппаратни сақлаб, альвеоляр суяк вестибуляр деворининг эҳтимоллий резорбцияси олдини олиш учун хизмат қилди. Натижа ва хулоса: Олдинги (фронтал) тишлар соҳасида эстетик мезонлар муҳим роль ўйнайди. Имплантларни бир вақтнинг ўзида ўрнатишга нисбатан замонавий профилактик ёндашиш, хусусан, ИҚТ қаттиқ ва юмшоқ тўқималарнинг адекват шаклланишига олиб келиб, шу тариқа суяк ўстиришининг қўшимча тадбирларидан воз кечишга имкон бериши мумкин. Лекин илдиз қалқони технологияси ниҳоятда чекланган кўрсатмаларга эга бўлиб, узоқ муддатли клиник маълумотлар ва истиқболли тадқиқотлар туфайли клиник амалиётда ҳозирча ўзини тўқис намоён этмаган.

Калим сўзлар: бир босқичли имплантация; олдинги ҳудуд; дарҳол ўрнатиш; илдиз қалқони техникаси; юмшоқ тўқималар йўналиши; қаттиқ тўқималар йўналиши.

Abstract. The stability of the hard and soft tissues around the implant are important aspects for the long-term success of the implant placed. In this context, simultaneous implantation, especially in the aesthetic area, is becoming an increasingly urgent problem. Various bone augmentation measures to improve the condition of the hard and soft tissues around the implant can also be used for simultaneous implant placement to compensate for the physiological change after tooth extraction. However, in the following case, a preventive approach using root shield technology (RST) is primarily applied to avoid the need for additional bone augmentation. Clinical case: A 56-year-old healthy patient underwent an immediate implant placement with a temporary simultaneous restoration of the 23rd tooth. The canine was partially removed, but the vestibular part of the root remained in the upper third of the alveolar socket. This preserves the periodontal fibrous apparatus in this area and is directed to prevent possible resorption of the vestibular wall of the alveolar bone. Result and conclusion: The aesthetic criterion plays an important role in the area of anterior teeth. Current prophylactic approaches during immediate implant placement, such as RST, can result in adequate hard and soft tissue formation and thus avoid additional bone augmentation. However, RST has a very limited range of indications and has not yet established itself in clinical practice due to long-term clinical data and prospective studies.

Keywords: immediate implantation; anterior region; immediate landing; root shield technique; direction of soft tis-

Кириш: Имплантни кечиктириб (кейинроқ) ўрнатиш имплантологиянинг одатий муолажаларидан бири ҳисобланади ва у клиник амалиётда ўзининг узоқ муддатли ва олдиндан хулоса чиқариш мумкин натижалари билан ижобий таассурот қолдирган [1, 12].

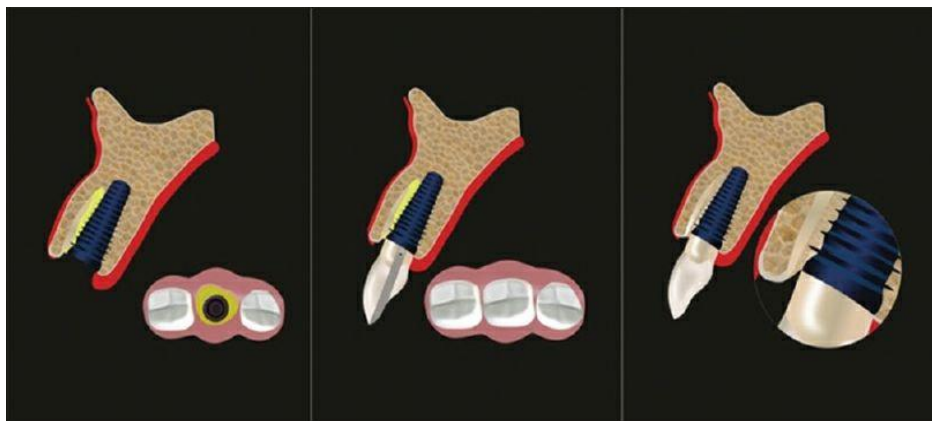
Лекин кейинги пайтларда бу муолажанинг камчиликлари, хусусан, даволанишнинг узоқ давом этиши ва бу даврда кузатиладиган қаттиқ ва юмшоқ тўқималар атрофиясига кўпроқ эътибор қаратилмоқда [20]. Сўнгги йилларда суяк тўқимаси рецессияси олдини олиш мақсадида бир босқичли имплантациядан фойдаланиш оммалашиб бормоқда [14, 22]. Жароҳатланишнинг камлиги ва кесимларнинг йўқлигига қарамай, мазкур услуб ҳам юмшоқ тўқималар рецессияси ва атрофиясига олиб келиши мумкин ва бу имплантнинг вестибуляр соҳасида яққол кўзга ташланади [8]. Шунга қарамай, эстетик нуқтаи назардан олганда, лунж соҳасидаги имплант атрофининг яллиғланган тўқимаси муҳим аҳамиятга эга ва биринчи навбатда, вестибуляр суякнинг сақланиб қолишига боғлиқ [19]. Аммо тишни олиб ташлаш периодонтал толаларнинг йўқотилишига олиб келади, бу эса суяк тўқимасини ҳам бой бериш демакдир [2]. Суяк ҳужайралари деградацияси эса суяк сўрилишига, айниқса, вестибуляр худуд резорбциясига сабаб бўлиб, юмшоқ тўқималар рецессияси ва вестибуляр ҳажм етишмовчилигига олиб келади [3, 8]. Шу боис кўплаб тадқиқотчилар эстетик жиҳатдан муҳим аҳамиятга эга худудга дарҳол ўрнатиладиган имплантлар учун беморларни қатъий саралашдан ўтказишни тавсия қилишади [8]. Етарлича кенг вестибуляр суяк пластинкаси билан бирга қалин милк морфотиби бўлишига алоҳида эътибор қаратишади [8, 21, 24].

Гарчи бу бойламлар ўлишидан келиб чиқадиган резорбцияни бартараф қилолмаса ҳам,

бир босқичли имплантациянинг клиник оқибатлари, юпқа қолдиқ вестибуляр суяк ёки юпқа шиллиқ қават билан боғлиқ ҳолатдагига қараганда, камроқ кўзга ташланади [15]. Шунинг учун бир босқичли имплантация, одатда, дастлабки ҳолати нооптимал вазиятларда юмшоқ ва/ёки қаттиқ тўқималарни кўшимча ўстириш билан уйғунликда амалга оширилади [13]. Лекин, юқорида тилга олинган ёндашувдан фарқли равишда, илдиз қалқони техникаси тўқима йўқотилишини бартараф қилишга қаратилган [10]. Бу усул тамойили тишни қисман олиб ташлаш асосига қурилган. Имплантнинг лунж тарафидаги суяк деворини сақлаб қолиш мақсадида илдизнинг муайян қисми онгли равишда альвеоляр катакнинг вестибуляр соҳасида қолдирилади [19]. Тиш бўлаги альвеоляр ўсиқчада қоладиган худуддаги парадонт фиброз аппарати интакт ҳолатда экани боис суяк тўқимасининг сўрилишига тўсқинлик қилади (1-расм) [5, 15].

Тишларнинг соғлом илдизларини сақлаб қолиш ҳисобига альвеоляр суяк атрофияси олдини олишга қаратилган ушбу "биологик концепция" илгари тўлиқ олинадиган протезлар ёки оралик звенолар учун ҳам тавсифланган [9]. Лекин бу ёндашув илдиз қолдиқларининг қоплама томонга кўчиб ўтиши, кариес ва одонтоген инфекциялар каби маълум муаммолар туфайли кундалик амалиётда ўзини оқлолмади [9, 19].

Бугунги кунга келиб ҳам ТПМ тўғрисидаги илмий маълумотлар ниҳоятда тақчил [6, 19]. Лекин бу ёндашув жониворларда ўтказилган тадқиқотлар давомида гистологик нуқтаи назардан аллақачон ўрганилган. Бу ўринда имплантнинг етарлича даражада остеоинтеграцияга эришгани ва тиш бўлаги жойлашган соҳадаги парадонтал бирикиш ҳам сақланиб қолгани кўрсатилган [5].



Расм 1. Альвеоляр ўсиқчанинг лунж девори резорбциясини бартараф қилиш учун тишни олиб ташлаш пайтида вестибуляр тиш парчаси сақлаб қолинади

Одам намуналари асосида ўтказилган икки замонавий гистологик тадқиқот ҳам шунга монанд хулосаларга келган [11, 16]. Адабиётларда дарҳол амалга ошириладиган бир босқичли имплантация турли номлар билан, жумладан, "қисман экстракция терапияси" (ҚЭТ) ёки "илдиз мембранаси техникаси" (ИМТ) деб аталган [11]. Баъзи муаллифлар буни ИҚТ терапияси протоколини биринчи бўлиб ишлаб чиққан Хюртцлер ва унинг ҳаммуаллифлари қарашларига киритган муайян ўзгартиришлари билан оқлайдилар [10]. Бироқ уларнинг ҳаммаси ягона тушунча — профилактика ғояси атрофига қурилган. Муайян тиш бўлагини альвеоляр ўсиқча катагида қолдириш периодонтал фиброз аппарат ёки суяк бойламларини сақлаб қолади ва шу орқали вестибуляр соҳадаги альвеоляр суяк атрофиясининг олдини олади. Ҳозирга кунда, алоҳида олинган ҳолатларга доир ҳужжатлардан ташқари, камида 5 йил давом этган бир неча ретроспектив тадқиқотлар натижалари ҳам эълон қилинган [4, 6, 17]. Бу усул мавжуд тадқиқотларда ўзининг жуда ижобий эстетик натижалари билан доимо алқаб келинган, икки жорий тадқиқотлар эса 10 йиллик давомийликни 94% даражасида баҳолаган [16, 18]. Айни пайтда илдиз қалқони техникасининг 30 имплантни ўзи ичига олган ва кам сонли вазиятлардан иборат ягона, истиқболли ва эркин тадқиқоти мавжуд. Унинг мисолида, 3 йиллик кузатувлардан кейин, одатий тартибда ва дарҳол амалга ошириладиган имплантацияга қараганда, имплантнинг бирдек сингиб кетишида намоён бўладиган ИҚТ эстетик нуқтаи назардан сезиларли даражада яхши натижалар кўрсатганига гувоҳ бўлиш мумкин [7]. Шу билан бирга, альвеоляр ўсиқча катагида жойлашган синган тишнинг асоратларга учраши эҳтимоли анча юқори [16]. Коронал кўчиш ва илдиз резорбциясига хос тенденциялардан келиб чиқиб, тиш бўлагини ташқи ва ички томондан очиш жуда катта аҳамият касб этади [11, 16]. Бунга, шунингдек, жуда тор индикация ҳам қўшилади.

Илдиз қалқони техникасидан пародонт касалликлари, ўриндош тиш қимирлаш даражасининг ошиши ёки периодонтал тирқишнинг кенгайиши кузатилган ҳолатларда фойдаланиш таъқиқланади. Илдизларнинг альвеоляр ўсиқчадан анча пастдаги вертикал ва горизонтал синиши, шунингдек, ички ва ташқи резорбцияли тишларда қўллаш ҳам мумкин эмас [6, 11]. Аутосуяк тўқималарини кўчириб ўтказиш биологик ва клиник нуқтаи назардан самарали ҳисобланади ва уни йиғиш учун қўшимча жарроҳлик манипуляцияларини амалга ошириш талаб қилинади, ваҳоланки, бу ишни стоматология клиникасида рўёбга чиқариш учун шароит ҳамиша ҳам бўлавермайди. Аутосуяк пластикаси кўпинча инфекция, қон томирлари,

нерв ва бошқаларнинг шикастланиши билан кечади. Қолаверса, бундай тўқима миқдори ҳам чекланган [4,23].

Тадқиқот материали ва ушбу илмий-тадқиқот ишини амалга оширишда фойдаланиладиган усуллар. Соғлом ва чекмайдиган 56 ёшли беморни текширишда сақлаб қолиш имкони қолмаган 23 тиш аниқланди. Клиник тадқиқотлар милк даражасидан кўндаланг синган тиш атрофида яллиғланиш аломатлари йўқлигини кўрсатди ва у илдиз каналлари даволанганидан кейин шиша толали штифт ёрдамида қайта тикланди. Даволаш муолажаларининг бир қисми сифатида уч ўлчамли компьютер томографияси амалга оширилди. Вестибуляр суяк пластинкасининг ҳам юпқалиги аниқланди, лекин у имплант ҳолатини таҳлил қилиш ва виртуал режалаштириш пайтида ўзининг интактлигини сақлаб қолди. Апикал жиҳатдан олганда, 23 тиш илдизи учида етарлича миқдорда суяк тўқимаси бор эди. Илдиз имплантни дарҳол ўрнатиш учун қулай сагиттал нишабликка эга эди. Қалинлашган милкнинг клиник жиҳатдан соғлом фенотипи билан бир қаторда имплантни зудлик билан жойлаштириш учун клиник асослар ҳам туғилганди. Вестибуляр суяк пластинкасининг юпқали ИҚТдан фойдаланишни тақозо қиларди. Тишни жароҳат етказмасдан қисман олиб ташлаш маҳаллий оғриқсизлантириш ёрдамида бажарилди. Кўндаланг синиш чуқур жойлашгани сабабли тишни милк даражасидан кесишга эҳтиёж қолмади. Кейин илдизнинг танглай қисмини олиб ташлаш мақсадида у мезиодистал йўналишда бўлинди. Вестибуляр илдизнинг қолган бўлаги коронка қисмидан юпқалаштирилди, кейин вертикал ўлчамда лунж суяк деворидан бироз тепарокдан ўрин олгунига қадар қисқартирилди. Сўнгра тахминий бурғулаш шаблони ёрдамида имплантга жой ҳозирланди. Винт билан маҳкамланадиган ортопедик реставрацияни таъминлаш мақсадида танглай ҳолати ва оғизга нисбатан нишабликдаги киритиш ўқи танланди. Бундан ташқари, тиш бўлаги имплантни ўрнатиш пайтида унинг айланма ўйиқлари таъсирида апикал қисмидан бироз эзилди. Бу илдиз қолдиғининг коронал миграцияси олдини олиш учун зарур эди. Бирламчи барқарорликни етарлича таъминлаш учун ўзи ўйиқлар ҳосил қиладиган имплант танланди (TSSA 4,5×13 мм, Osstem, Корея). Имплант чети ва тиш илдизи оралиғидаги кичик бўшлиқ аутологик тромбоцитлар ва фибрин концентрати билан бирга олинган суяк қириндиси билан тўлдирилди (ТБФ: тромбоцитга бой фибрин).

Имплантнинг бирламчи барқарорлиги етарлича бўлган ҳолатда (> 25 Нсм), вақтинчалик қоплама реставрацияси битта сеанс давомида

бажарилди. Муваққат имплант коплмасининг статик ёки динамик алоқаларга эга бўлмаслигига алоҳида эътибор берилди. Беморга кейинги уч ой ичида вақтинчалик қопламани овқат чайнаш ёки тишлаш пайтида ҳеч қандай стресс таъсирига туширмаслик тайинланди. 6 ойлик битиш босқичи ўтганидан кейин якуний ортопедик реставрация имплант атрофидаги қаттиқ ва юмшоқ тўқималарнинг етарли ҳолати билан уйғунлаштирилди. Танланган имплант ўқи унда танглайга винт билан фиксацияланган металлокерамика коплмасининг ортопедик реставрациясини ўтказишга имкон берди.

Хулоса. Сўнгги ўн йилликда дентал имплантология концепцияси мунтазам ривожланиб борди. Анъанавий кечиктирилган имплантация ҳозиргача олтин стандарт ҳисобланади. Шунга қарамай, бу усул муайян чекловларга эга. Бир томондан, даволашнинг узок муддатга чўзилиши бемор учун ортикча ташвиш туғдирса, бошқа томондан, бир неча ой давом этадиган битиш даврида суяк ва юмшоқ тўқималар атрофиясининг юзага келиши хавфи юқорилигича қолади, бу эса суяк тўқималари ҳажмини ошириш учун кўшимча операциялар ўтказишни талаб этади.

Ҳозирда эстетик соҳанинг дарҳол амалга ошириладиган имплантацияси даволашнинг амалдаги концепцияси сифатида эътироф қилинмоқда ва у бир қатор афзалликларга эга. Даволаш вақтининг қисқалиги ва жарроҳлик аралашувлари сонининг камлиги бемор учун алоҳида қулайлик беради. Лекин қаттиқ тўқималардаги резорбция жараёнлари ва вестибуляр худуддаги юмшоқ тўқималар яллиғланишининг олдиндан қисман айтиб бўлмаган оқибатлари унинг энг катта камчилиги саналади. Илдиз қалқони техникасидаги янгича ёндашув резорбциянинг ушбу жараёнлари олдини олишга қаратилган. Тишнинг вестибуляр бўлагини шу соҳада қолдириш орқали суяк массаси йўқотилишини периодонтал толали аппаратни сақлаб қолиш ҳисобига бартараф қилинди.

Эълон қилинган дастлабки клиник натижалар катта умид бағишлайди, лекин ҳозирча етарлича миқдордаги ҳолатлар ва кузатув даврларини қамраб олган истиқболли тадқиқотлар ўтказилмаган. Бундан ташқари, бу усулдан фойдаланиш учун кўрсатмалар доираси чегаралаган, чунки дастлабки клиник вазият кўпинча илдиз бўлагини тишнинг альвеоляр катагида қолдиришга имкон бермайди. Бугунги кунгача нашр қилинган юқори муваффақиятли кўрсаткичлар ихтисослаштирилган марказларда олинган ва уларни кундалик клиник амалиётга шунчаки кўчириб қўйиш мумкин эмас.

Адабиётлар:

1. Adell R, Lekholm U, Rockler B, Branemark PI: 15-летнее исследование остеоинтегрированных имплантатов при лечении беззубых челюстей. *Международный J OralSurg* 1981; 10: 387–416
2. Araujo MG, Lindhe J: Изменение размеров гребня после удаления зуба. Экспериментальное исследование на собаке. *J ClinPeriodontol* 2005; 32: 212–218
3. Araujo MG, Sukekava F, Wennstrom JL, Lindhe J: Изменения гребня после установки имплантата в лунки свежего удаления: экспериментальное исследование на собаке. *J ClinPeriodontol* 2020; 32: 645–652
4. Дусмухамедов, Д. М., Ризаев, Ж. А., Юлдашев, А. А., Хакимова, З. К., Акбаров, А. А., & Дусмухамедова, А. Ф. (2020). Клиническая характеристика вторичных и остаточных дефектов и деформаций неба после уранопластики. *Проблемы биологии и медицины*, 1, 32-35.
5. Кубаев А. С. Разработка алгоритма диагностики и лечения верхней микрогнатии с учетом морфофункциональных и эстетических изменений средней зоны лица // *Zbiór artykułów naukowych recenzowanych*. – 2019. – С. 66.
6. Кубаев А. С. и др. Морфофункциональное состояние полости носа и околоносовых пазух при верхней микрогнатии // *Український стоматологічний альманах*. – 2013. – №. 5.
7. Кубаев А. С., Каршиев Ш. Г., Базаров Б. Наш опыт хирургического лечения переломов нижней челюсти // *Журнал биомедицины и практики*. – 2022. – Т. 7. – №. 1.
8. Кубаев А. С. Оптимизация диагностики и лечения верхней микрогнатии с учетом морфофункциональных изменений средней зоны лица // *Научные исследования*. – 2020. – №. 3 (34). – С. 33-36.
9. Максудов Д. Д., Кубаев А. С., Максудов Д. Д. Вирусли гепатитнинг В тури билан оғриган беморларнинг юз-жағ соҳасидаги флегмоналарни комплекс даволаш дастури // *Биология*. – 2022. – №. 4. – С. 137.
10. Марупова М. Х., Кубаев А. С., Хазратов А. И. Анализ окклюзионно-артикуляционного взаимоотношения у пациентов с синдромом болевой дисфункции височно-нижнечелюстного сустава // *Conferencea*. – 2022. – С. 195-196.
11. Мусаев У. Ю., Ризаев Ж. А., Шомурадов К. Э. Новые взгляды на проблему стигм дизэмбриогенеза зубочелюстной и лицевой системы с позиции их формирования в инвалидизации населения // *Stomatologiya*. – 2017. – №. 3. – С. 9-12.
12. Ризаев Ж. А., Шамсиев Р. А. Причины развития кариеса у детей с врожденными расщелинами губы и неба (обзор литературы) // *Вісник проблем біології і медицини*. – 2018. – Т. 1. – №. 2 (144). – С. 55-58.

13. Ризаев Ж. А., Кубаев А. С., Абдукадиров А. А. Состояние риномаксиллярного комплекса и его анатомо-функциональных изменений у взрослых больных с верхней микрогнатией // Журнал теоретической и клинической медицины. – 2020. – №. 3. – С. 162-165.
14. Ризаев Ж. А., Туксонбоев Н. Х. Деформация носа с расщелиной и ринопластика // Scientific progress. – 2021. – Т. 2. – №. 2. – С. 92-104.
15. SaeidiPour R, Zuhr O, Hürzeler M et al.: Клинические преимущества техники немедленной установки защитной лунки имплантата. J Эстет Рес-торДент 2017; 29: 93–101
16. Швиммер С., Петте Г.А., Глюкман Х., Салама М., ДюТуа Дж.: Гистологические доказательства образования новой кости и остеоинтеграции между корневым дентином (незапланированная лунка-щиток) и зубным имплантатом у человека: клинический случай. Int J OralMaxillofacImplants 2018; 33: e19–e23
17. Siormpas KD, Mitsias ME, Kotsiotou-Siormpa E, Garber D, Kotsakis GA: Немедленная установка имплантата в эстетической зоне с использованием техники «корневая мембрана»: клинические результаты до 5 лет после нагрузки. Int J OralMaxillofacImplants 2014; 29: 1397–1405 гг.
18. Fattaeva D. R., Rizaev J. A., Rakhimova D. A. Efficiency of Different Modes of Therapy for Higher Sinus after COVID-19 in Chronic Obstructive Pulmonary Disease // Annals of the Romanian Society for Cell Biology. – 2021. – С. 6378–6383-6378–6383.
19. Staehler P, Abraha SM, Bastos J, Zuhr O, Hürzeler M: Техника с защитной гильзой: пошаговый протокол после 12 лет опыта. Международный Дж Эстет Дент 2020; 15: 288–305
20. Тан В.Л., Вонг Т.Л., Вонг М.К., Ланг Н.П.: Систематический обзор изменений размеров твердых и мягких тканей альвеол после удаления у человека. ClinOralImplantsRes 2019; 23 Приложение 5: 1–21
21. Weigl P, Strangio A: Воздействие немедленно установленных и восстановленных одиночных имплантатов на твердые и мягкие ткани переднего отдела верхней челюсти. Евр J OralImplantol 2016; 9 Приложение 1: 89–106
22. Yan Q, Xiao LQ, Su MY, Mei Y, Shi B: Изменения мягких и твердых тканей после немедленной установки или немедленной реставрации одиночных имплантатов в эстетической зоне: систематический обзор и метаанализ. Int J OralMaxillofacImplants 2016; 31: 1327–1340 гг.
23. Рахимов Р.М. Анализ сочетанного использования костнопластического материала на коллагеновой основе с одномоментной денальной имплантацией в комплексной реабилитации окклюзии. Самарский государственный медицинский университет УДК 61.
24. Назаралиев Д.М. Сравнительная характеристика имплантационных систем для одномоментной имплантации с немедленной нагрузкой зубов верхней челюсти 2018. Volume 8. Issue 4.

НОВЫЙ ПОДХОД К ПРЕДОТВРАЩЕНИЮ РЕЗОРБЦИИ ТКАНЕЙ ПРИ НЕМЕДЛЕННОЙ УСТАНОВКЕ ИМПЛАНТАТА

Бекмуратов Л.Р., Ризаев Ж.А.

Резюме. Стабильность твердых и мягких тканей вокруг имплантата являются важными аспектами для долгосрочного успеха установленного имплантата. В этом контексте одномоментная имплантация, особенно в эстетической зоне, становится все более актуальной проблемой. Различные меры по наращиванию костной структуры в целях улучшения состояния твердых и мягких тканей вокруг имплантата также могут быть использованы для одномоментной установки имплантата, чтобы компенсировать физиологическое изменение после удаления зуба. Однако в следующем случае применяется в первую очередь предотвращающий подход с использованием технологии корневого щита (ТКЩ), чтобы избежать необходимости дополнительного наращивания костной ткани. Клинический случай: Здоровому пациенту 56 лет была проведена немедленная установка имплантата с временной одномоментной реставрацией 23 зуба. Клык был частично удален, но вестибулярный отдел корня остался в верхней трети альвеолярной лунки. Это сохраняет парадонтальный волокнистый аппарат в этой области и направлен для предотвращения возможной резорбции вестибулярной стенки альвеолярной кости. Результат и заключение: Эстетический критерий играет важную роль в области фронтальных зубов. Современные профилактические подходы во время немедленной установки имплантата, такие как ТКЩ, могут привести к адекватному формированию твердых и мягких тканей и таким образом, избежать дополнительных мероприятий по наращиванию кости. Тем не менее, ТКЩ имеет очень ограниченный спектр показаний и еще не зарекомендовал себя в клинической практике благодаря долгосрочным клиническим данным и перспективным исследованиям.

Ключевые слова: немедленная имплантация; передняя область; немедленная посадка; техника корневого щита; направление мягких тканей; направление твердых тканей.