

УДК: 6.18.173-089.87-06:616.71

КЕКСА ВА ҚАРИ ЁШДАГИ БЕМОЛЛАРДА СОН СУЯГИ БЎЙИНЧАСИНИНГ ОСТЕОПОРОТИК СИНИШЛАРИНИ ТАШХИСЛАШДА РЕНТГЕН ДЕНСИТОМЕТРИЯНИНГ АҲАМИЯТИ



Холхўжаев Фаррух Икромович, Орипов Фирдавс Суръатович
Самарқанд давлат тиббиёт университети, Ўзбекистон Республикаси, Самарқанд ш.

ЗНАЧЕНИЕ РЕНТГЕНОЛОГИЧЕСКОЙ ДЕНСИТОМЕТРИИ В ДИАГНОСТИКЕ ОСТЕОПОРОТИЧЕСКИХ ПЕРЕЛОМОВ ШЕЙКИ БЕДРЕННОЙ КОСТИ У БОЛЬНЫХ ПОЖИЛОГО И СТАРЧЕСКОГО ВОЗРАСТА

Холхўжаев Фаррух Икромович, Орипов Фирдавс Суръатович
Самарқандский государственный медицинский университет, Республика Узбекистан, г. Самарқанд

THE IMPORTANCE OF X-RAY DENSITOMETRY IN THE DIAGNOSIS OF OSTEOPOROTIC FRACTURES OF THE FEMORAL NECK IN ELDERLY AND SENILE PATIENTS

Holkhujayev Farrukh Ikromovich, Oripov Firdavs Suratovich
Samarkand State Medical University, Republic of Uzbekistan, Samarkand

e-mail: farrux1989trauma@gmail.com

Резюме. Остеопороз муаммосининг долзарблиги, биринчи навбатда, унинг асоратлари - сон суяги бўйинчасининг синиши ва бунинг натижасида кексалар орасида келиб чиқадиган ногиронлик ва ўлимнинг сезиларли даражада ошиши билан белгиланади. Денситометрия остеопорозни таххислашнинг ишончли кенг тарқалган усулларидан биридир. Шунингдек, у ушбу касалликнинг даволаш сифатини баҳолаш усули бўлиб ҳам хизмат қилади. Сўнги йилларда остеопороз муаммоси иқтисодий ва ижтимоий аҳамият касб этадиган муаммолардан ҳисобланади. Ҳозирги вақтда икки энергияли рентген денситометриянинг тиббиётда қўлланилиши остеопорознинг бошланғич даврларида суяк минерал зичлигини баҳолаш йўли билан эрта таххис қўйиш имкониятини яратиб беради.

Калит сўзлар: гиперкальциемия, T-мезон, Z-мезон, остеопороз, остеопения, рентген денситометрия.

Abstract. The urgency of the problem of osteoporosis is determined, first of all, by its complications - fractures of the femoral neck, which leads to a significant increase in disability and mortality among the elderly. Densitometry is one of the most reliable methods for diagnosing osteoporosis. And also, it is a method to assess the quality of treatment of this disease. In recent years, the problem of osteoporosis has received more and more attention due to its economic and social significance. Currently, dual-energy X-ray densitometry allows, by assessing bone mineral density, to establish a diagnosis in the early stages of the disease.

Key words: hypercalcemia, T-score, Z-score, osteoporosis, osteopenia, X-ray densitometry.

Муаммонинг долзарблиги. Остеопороз – скелетнинг тизимли метаболик касаллиги бўлиб, асосан кекса ёшдаги одамларда суяк тўқимасининг минерал зичлигининг аста-секин камайиши ва суяк тўқималарининг микроархитектоникасининг кескин бузилиши билан кечувчи таянч – ҳаракат тизимининг оғир патологияларидан бири ҳисобланади. Суяк тўқималарида бундай ўзгаришлар натижасида минимал травмаларда ҳам скелетнинг ҳар хил ыисмларида остеопоротик синишлар кузатилади [9].

Бутун жаҳон соғлиқни сақлаш ташкилоти (ЖССТ) маълумотларига кўра остеопороз юқумли бўлмаган касалликлар орасида юрак-қон томир тизими касалликлари, онкологик патология ва қандли диабетдан кейин тўртинчи ўринда туради [6]. Бу ташкилот маълумотларига кўра сон суяги бўйинчасининг остеопоротик синишлари билан дунёда ҳар йили 800 мингдан бир миллионгача бўлган беморлар стационар даволанишади ва бу беморларнинг 35% ни аёллар ташкил қилса, 20% эса эркакларга тўғри келади [8].

Касаллик узоқ йил давомида аста-секин ривожланиши ва кам симптомлилиги билан ажралиб туради [5, 7]. Кўп ҳолларда таянч-ҳаракат тизимининг турли қисмларида (асосан сон суягининг проксимал охирида, умуртқа поғонасида, билак суягининг дистал охирида) патологик (остеопоротик) синишлар кузатилгандагина, бемор мурожатидан сўнг ташхислаш имконинини беради [1, 3]. Бу эса касалликнинг оғир асоратлари юзага келгандан сўнг даволаш бошланиши туфайли, даволашда яхши натижаларга эришиш эҳтимolini кескин камайтиради. Бунинг сабаби бу вақтда, яъни синишлар билан асоратланганда суяк тўқимасида қайтмас морфологик ўзгаришлар юзага келади. Шунинг учун ҳам, бир қатор тадқиқотчиларнинг фикрича, айниқса ривожланган мамлакатларда бу касаллик «жим турувчи эпидемия» деб ҳам таърифланган [2, 4].

Остеопороз диагностикасида клиник текшириш усуллари, бемор анамнези, нурли ташхислаш (рентгенография, компьютер томография, магнит резонанс томография ва денситометрия), қоннинг биохимик текширувлари (кальцитонин, паратгармон, витамин D, остеокальцин, калций ва фосфор микдори)дан фойдаланилади [4, 10]. Остеопороз диагностикасида диагностик аниқлиги юқори бўлган ва “олтин стандарт” усули бўлиб рентген денситометрия ҳисобланади. Икки энергияли рентген абсорбциометрия яъни рентген денситометр рентген нурлари оқимининг тўқималарни сканерлаб юқори ва паст энергияли тузилмаларга ажратишига асосланган. Бу сканерлаш детектор ёрдамида ёзиб олинади ва олинган маълумотлар умумлаштирилади. Олинган маълумотларни хулосалашда ва суяк минерал зичлиги даражасини баҳолашда T- ва Z-мезонлардан фойдаланилади [2].

T-мезоннинг қиймати суяк зичлигини меъёрдаги кўрсаткичини таққослаш натижасида аниқланади ва унинг -1 гача бўлган кўрсаткичлари норма ҳисобланади. Агар у белгиланган қийматдан қуйидагича ўзгарса, яъни:

-1 дан -2,5 гачани ташкил қилса, минерал зичликнинг пасайиши – *остеопения*, -2,5 дан паст бўлса - синиш эҳтимоли юқори бўлган *остеопорозни* англатади.

Z мезон, суяк массасини беморнинг ёши учун ўргача меъёр билан солиштириш орқали аниқланади. Салбий қиймат - суяк зичлиги

пастлигини билдиради. Бу мезон 20 ёшгача бўлган болаларда (ҳар иккала жинсда) ва аёлларда 20 ёшдан менапаузагача бўлган даврда ишлатилади. Бу мезоннинг кўрсаткичи -2 дан паст бўлган тақдирда ушбу ёш учун суяк зичлиги меъёрдан паст ҳисобланади [3].

Тадқиқод мақсади. Сон суяги бўйинчасининг остеопоротик синишлари диагностикасида рентген денситометриянинг ахамиятини баҳолаш.

Тадқиқод материаллари ва усуллари. Текширишлар Республика ихтисослаштирилган травматология ва ортопедия илмий-амалий маркази Самарқанд филиалининг I Катталар ўткир шикастланишлар оқибатлари бўлимида 2021-йил давомида “Сон суягининг бўйинчасидан синишлар” ташхиси билан стационарда даволанган беморларда ўтказилди. Биз сон суягининг бўйинчасидан синишлари билан 58 та беморларни текширдик. Беморларнинг ёш ва жинсига қараб тақсимланиши жадвалда келтирилган (жадвал 1).

Беморларни текширишда қуйидаги усуллардан фойдаландик: анамнез йиғиш, рақамли рентгенография, рентген денситометрия (Аппарат DEXXUM T), ички аъзолар ультратовушли текшируви (УТТ), қондаги калций микдорини аниқлаш (Аппарат MINDRAY BS-200 биокимёвий анализатори) ва бошқа текширувлар ҳамда таҳлиллар беморларнинг субъектив ҳолатига кўра ўтказилди.

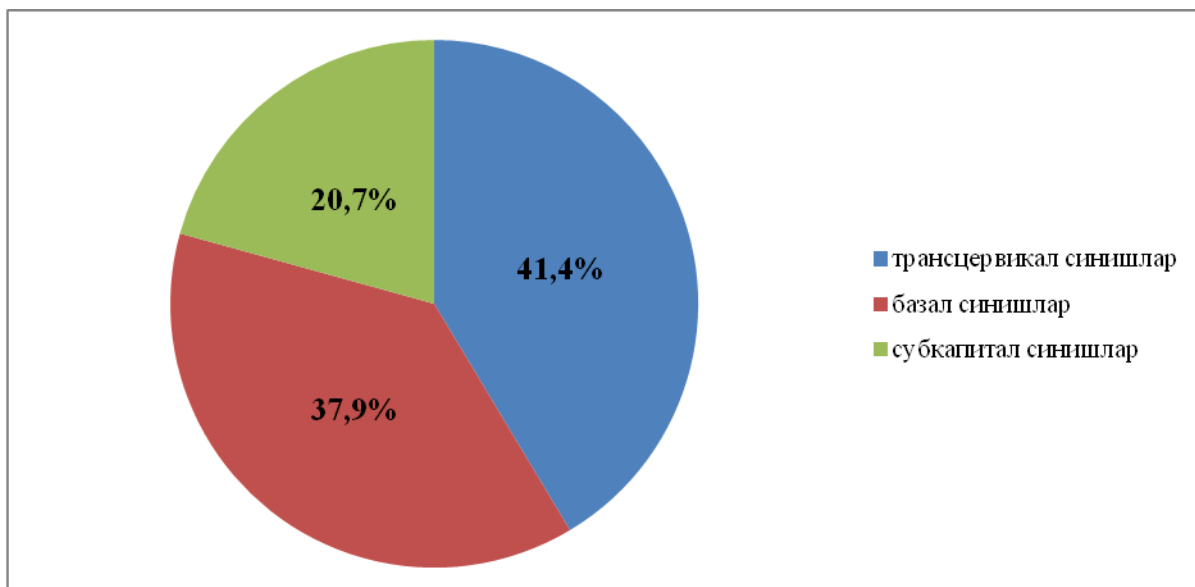
Тадқиқот натижалари. Текширилган 58 нафар беморлардан, сон суяги бўйинчасининг локализациясига қараб субкапитал синишлар 12 (20,7%), трансцервикал синишлар 24 (41,4%) ва базал синишлар 22 (37,9%) тани ташкил этди. Чап сон суяги бўйинчасидан синишлар 33 нафар (57%), ўнг сон суяги бўйинчасидан синишлар эса 25 нафар (43%) беморда аниқланди (расм 1).

Аппарат DEXXUM T рентген денситометр ёрдамида барча беморлар (58 та) текширувдан ўтказилганда 41 (70,7%) нафар беморда - остеопороз (T-мезон < -2,5 дан паст) (расм 2), 11 (19%) нафар беморда - остеопения (T- мезон -1-2,5) (расм 3), 6 (10,3%) нафар беморда суяк зичлиги норма (T – мезон > -1.0) да эканлиги аниқланди (жадвал 2).

58 нафар бемордан 51 нафар беморда (18 эркак, 33 аёл) қондаги калций микдори ўрганилганда гиперкальцемия аниқланди (индикатор 2,5 ммол/л дан юқори).

Жадвал 1. Беморларнинг ёши ва жинсига кўра тақсимланиши

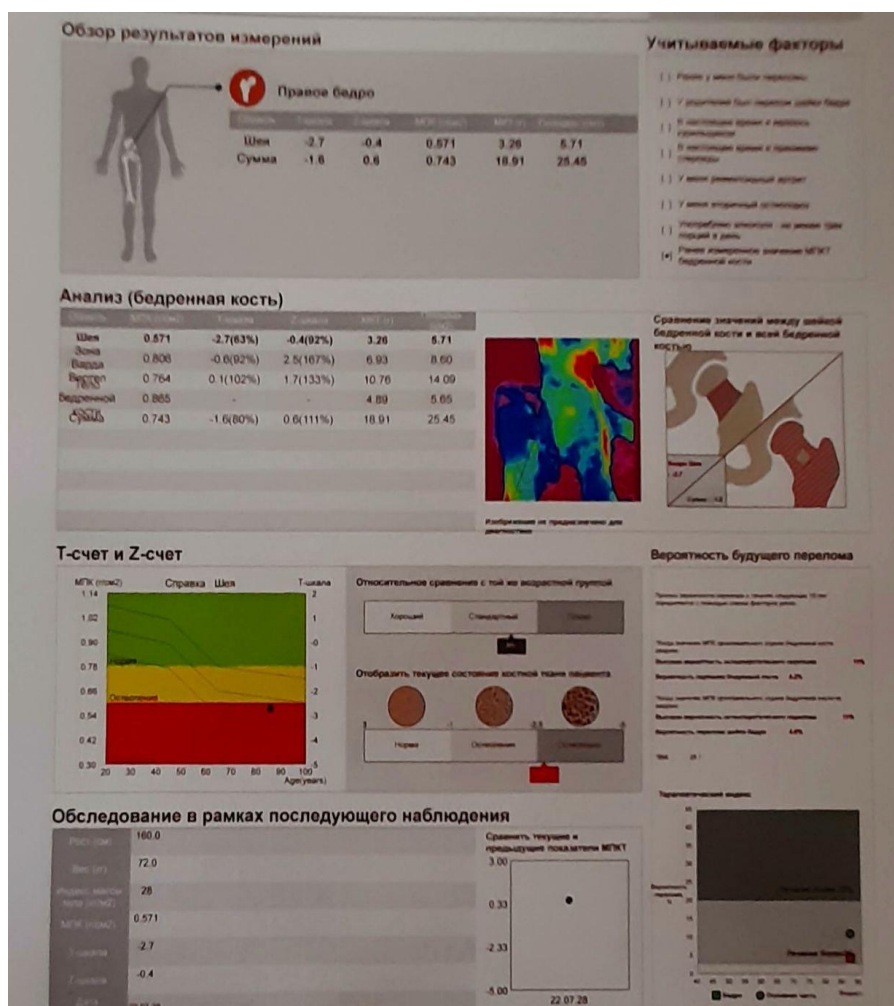
	20-40 ёш	40-60 ёш	60 ва ундан юқори ёш
Беморларнинг умумий сони	3 та (5,2%)	10 та(17,2%)	45 та (77,6%)
Эркаклар	1 та (1,7%)	4 та (6,9%)	16 та (27,6%)
Аёллар	2 та (3,4%)	6 та (10,3%)	29 та (50,0%)



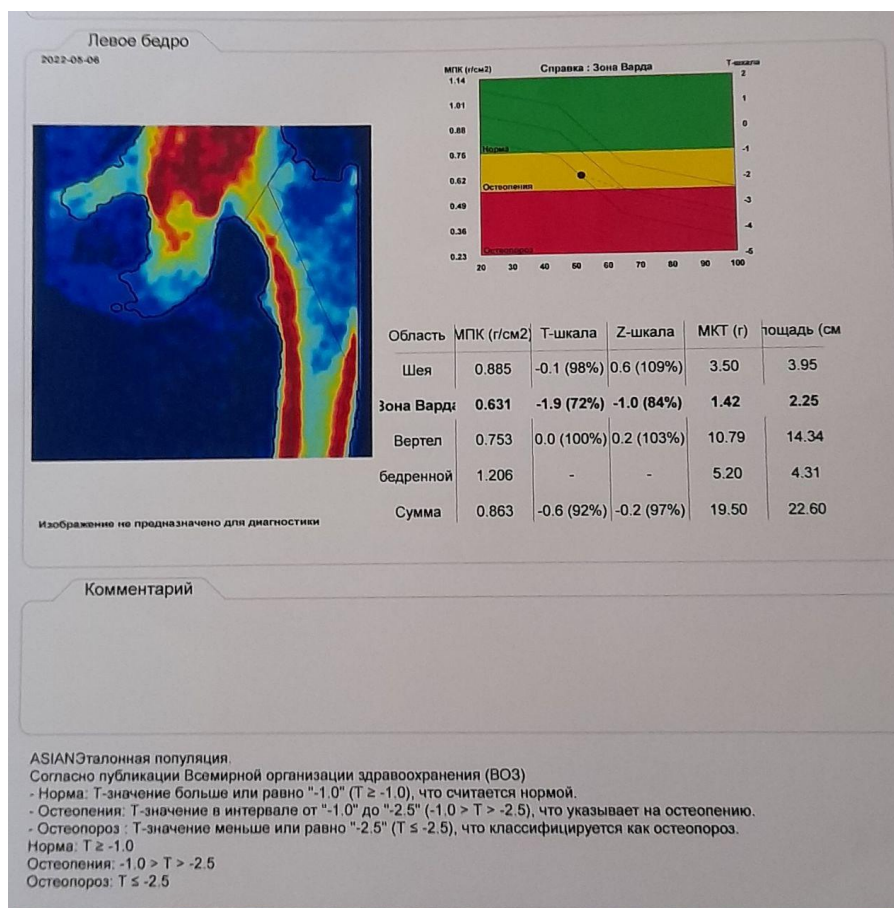
Расм 1. Сон суяги бўйинчаси синишининг жойлашишига қараб турлари

Жадвал 2. Беморлардаги ўртача асосий денситометрик кўрсаткичлар

Беморлар умумий сони	Остеопороз		Остеопения		Норма	
	41 нафар		11 нафар		6 нафар	
Жинси ва сони	Эркак (16)	Аёл (25)	Эркак (3)	Аёл (8)	Эркак (2)	Аёл (4)
T-мезон	3.4±0.05	3.7±0.05	1.8±0.07	2.1±0.07	0.4±0.05	0.6±0.05
Z-мезон	3.1±0.05	3.3±0.05	1.6±0.07	1.9±0.07	0.4±0.05	0.5±0.05



Расм 2. Бемор К.М. 1936 й (аёл). Касаллик тарихи № 2246. Ташхис: Ўнг сон суяги бўйинчасининг трансвертикал эскирган синиб силжиши



Расм 3. Бемор Г.М. 1969 й(аёл). Касаллик тарихи № 3127. Ташхис: Чап сон суяги бўйинчасининг базал синиб силжиши

Улардан 6 нафарини (4 нафар аёл, 2 нафар эркак) 45 ёшгача бўлган беморлар; қолган 45 нафарини эса 60 ёшдан ошганлар (16 нафар эркак, 29 нафар аёл) ташкил қилди.

Хулоса. Олинган маълумотлар шуни кўсатадики остеопороз бу суяк зичлигининг пасайиши ва микроархитектоникасининг бузилиши билан кечувчи сурункали прогрессив тизимли касаллик бўлиб, у клиник симптом катаболизм жараёнларининг устунлиги туфайли суяк тўқималари метаболизмнинг бузилиши натижасида суяк тўқимаси мўртлигига олиб келади. Бизнинг тадқиқотларимизга кўра ушбу патология 50 ёшдан ошган аёлларда эркакларга нисбатан кўпроқ учрайди. Остеопорознинг асорати сифатида суяк синиши бошқа суякларга нисбатан сон суягининг бўйинчасида кўпроқ учрайди. Бу беморларнинг ҳаёт сифатига, ногиронлик ривожланиш эҳтимолига таъсир қилади.

Тавсия. Шунинг учун, беморларнинг ҳаёт сифатини яхшилаш ва ногиронликни олдини олиш мақсадида ушбу касалликни эрта аниқлаш дастурини ишлаб чиқиш зарур. Денситометрия, бошқа усуллардан фарқли равишда беморда суяк минерал зичлигини эрта аниқлашда ёрдам беради. Денситометрия суяк ва скелетнинг остеопороз шикастланиш даражасини аниқлашнинг асосий

усулларидан бири бўлганлиги ва нурланишнинг жуда паст (деярли аҳамиятсиз) таъсирига эга эканлиги сабабли, денситометрияни скрининг усули сифатида кўриб чиқишни таклиф қилиш мантиқан тўғри ҳисобланади. Бу суяк минерализацияси бузилиши эрта босқичларида остеопенияни аниқлаш имконини беради. Биз 30 ёшдан ошган аёллар ва 40 ёшдан ўтган эркакларда 12 ой интервал билан денситометрик текширувларни ўтказиб туришни таклиф қиламиз. Текшириш натижасида остеопения аниқланган ҳолатларда беморларни қуйидагича олиб боришни таклиф қиламиз: 1. Ушбу беморни рўйхатга олиш; 2. Аниқлаш учун тегишли текширувни тайинлаш ва ушбу касаллик келиб чиқиш сабабларини (қондаги тегишли гормонлар ва кальций-фосфор тузлари миқдори, сурункали ошқозон-ичак касалликлари) аниқлаш; 3. Даволаш (остеопороз даражасига ва беморларнинг ёшига қараб индивидуал ёндашув); 4. Денситометрия ёрдамида даволаш натижасини назорат қилиб бориш (натижага қараб ҳар 3, -6, -12 ойда). Динамик денситометрия асосида патологик жараённинг ривожланишини тўхтатиш ёки остеопороз белгиларининг кучайишини аниқлаш мумкин. Денситометрия ёрдамида остеопороз ташхиси нафақат эрта ташхис қўйишда, балким ушбу касаллик билан боғлиқ

асоратларнинг олдини олиш ва аҳолимизнинг хаёт сифати ва меҳнат қобилиятини узайтириш ва яхшилаш учун эрта даволанишни бошлаш имконияти сифатида муҳим аҳамиятга эга.

Адабиётлар:

1. Дехканов, Т.Д., Орипов, Ф.С., Дехканова, Н.Т., & Холхужаев, Ф.И. (2022). Способ формирования и морфология печеночно-поджелудочной ампулы. //Проблемы науки, (1 (69)), 55-58.
2. Захаров И.С. Лучевая диагностика остеопоро-за-современное состояние проблемы //Политравма. – 2015. – №. 1. – С. 69-73.
3. Петак С.М. Денситометрия: интерпретация результатов исследования //Остеопороз и остео-патии. – 2004. – №. 2. – С. 11-13.
4. Петряйкин А.В. и др. Рентгеновская денсито-метрия, вопросы стандартизации (обзор литерату-ры и экспериментальные данные) //Радиология– практика. – 2018. – №. 1. – С. 50-62.
5. Пискорская В.М., Бижанова Д.А., Дядик Т.Г. Денситометрия в диагностике состояния костной системы у девочек-подростков с различными ва-риантами дисгенезии гонад //Педиатрия. Журнал им. ГН Сперанского. – 2007. – Т. 86. – №. 5. – С. 55-57.
6. Радченко В.А. и др. Костная денситометрия в клинической практике //Ортопедия, травматоло-гия и протезирование. – 2015. – №. 2. – С. 100-107.
7. Ризаев Ж. А., Ахмедов А. А. Основы стоматоло-гической помощи в республике узбекистан на основе развития общей врачебной практики // Журнал стоматологии и краниофациальных ис-следований. – 2023. – Т. 4. – №. 3.
8. Ризаев Ж. А., Хакимова С. З., Заболотских Н. В. Результаты лечения больных с хроническим болевым синдромом при дорсопатии бруцеллез-ного генеза // Uzbek journal of case reports. – 2022. – Т. 2. – №. 3. – С. 18-25.
9. Ризаев Ж. А., Хазратов А. И. Канцерогенное влияние 1, 2–диметилгидразина на организм в целом // Биология. – 2020. – Т. 1. – С. 116.
10. Ризаев Ж. А., Назарова Н. Ш. Состояние мест-ного иммунитета полости рта при хроническом генерализованном парадонтите // Вестник науки и образования. – 2020. – №. 14-4 (92). – С. 35-40.
11. Ризаев Ж. А. и др. Значение коморбидных со-стояний в развитии хронической сердечной не-достаточности у больных пожилого и старческого возраста // Достижения науки и образования. – 2022. – №. 1 (81). – С. 75-79.
12. Ризаев Ж. А., Ризаев Э. А., Кубаев А. С. Роль иммунной системы ротовой полости при инфици-ровании пациентов коронавирусом SARS-COV-2 // Здоровье, демография, экология финно-угорских народов. – 2020. – №. 3. – С. 67-69.
13. Ризаев Ж. А., Кубаев А. С., Абдукадиров А. А. Состояние риномаксиллярного комплекса и его анатомо-функциональных изменений у взрослых больных с верхней микрогнатией // Журнал теоретической и клинической медицины. – 2020. – №. 3. – С. 162-165.
14. Ронь Г.И. и др. Денситотометрия (денсито-метрия) на конусно-лучевом компьютерном томо-графе в динамическом наблюдении пациентов с заболеваниями пародонта как инструмент выяв-ления минеральной плотности костной ткани //Институт стоматологии. – 2015. – №. 1. – С. 40-43.
15. Сорокин А.П., Герасимова Л.П. Оптическая денситометрия периапикальной области по дан-ным радиовизиографии и дентальной компьютер-ной томографии //Практическая медицина. – 2013. – №. 5 (74). – С. 150-153.
16. Холхужаев Ф.И., Орипов Ф.С., Уринбаев П.У. Некоторые показатели частоты сочетания пере-ломов костей с заболеваниями органов желудоч-но-кишечного тракта //Вопросы науки и образо-вания. – 2021. – №. 8 (133). – С. 4-9
17. Холходжаев Ф.И., Орипов Ф.С., Уринбаев П.У. Соотношение структурных компонентов костей тазобедренного сустава у лиц в разные периоды жизни //Academy. – 2020. – №. 5 (56). – С. 79-83.

ЗНАЧЕНИЕ РЕНТГЕНОЛОГИЧЕСКОЙ ДЕНСИТОМЕТРИИ В ДИАГНОСТИКЕ ОСТЕОПОРОТИЧЕСКИХ ПЕРЕЛОМОВ ШЕЙКИ БЕДРЕННОЙ КОСТИ У БОЛЬНЫХ ПОЖИЛОГО И СТАРЧЕСКОГО ВОЗРАСТА

Холхужаев Ф.И., Орипов Ф.С.

Резюме. Актуальность проблемы остеопороза определяется, прежде всего, его осложнениями – переломами шейки бедра, которое приводит к значительному росту инвалидности и смертности среди лиц пожилого возраста. Денситометрия является одним из наиболее достоверных методов диагностики остеопороза. А также, он является методом, позволяющим оценить качество лечения этой болезни. В последние годы проблеме остеопороза уделяется все больше внимания из-за его экономической и социальной значимости. В настоящее время двухэнергетическая рентгеновская денситометрия позволяет путём оценки минеральной плотности костной ткани установить диагноз в начальные периоды заболевания.

Ключевые слова: гиперкальциемия, T-критерий, Z-критерий, остеопороз, остеопения, рентгеновская денситометрия.