

Impact Factor: 4.917

ISSN: 2181-0966

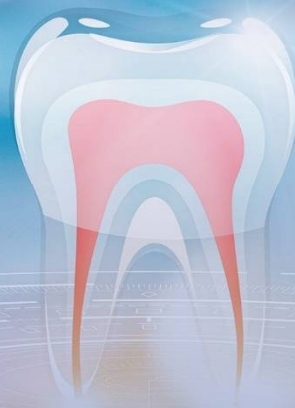
DOI: 10.26739/2181-0966

www.tadqiqot.uz

JOURNAL OF

ORAL MEDICINE AND CRANIOFACIAL RESEARCH

Informing scientific practices around the world through research and development



SAMARKAND
STATE MEDICAL UNIVERSITY

VOLUME 3
ISSUE 3

2022

ЖУРНАЛ СТОМАТОЛОГИИ И КРАНИОФАЦИАЛЬНЫХ ИССЛЕДОВАНИЙ

ТОМ 3, НОМЕР 3

JOURNAL OF ORAL MEDICINE AND CRANIOFACIAL RESEARCH
VOLUME 3, ISSUE 3



Главный редактор:

Ризаев Жасур Алимджанович

доктор медицинских наук, профессор, ректор Самаркандского государственного медицинского института, Узбекистан

Заместитель главного редактора:

Юлдашев Абдуазим Абдувалиевич

доктор медицинских наук, доцент Ташкентского Государственного стоматологического института, Узбекистан

ЧЛЕНЫ РЕДАКЦИОННОЙ КОЛЛЕГИИ:

Билалов Эркин Назимович

доктор медицинских наук, профессор, Узбекистан

Новиков Вадим Михайлович

доктор медицинских наук, профессор, Украина

Бекжанова Ольга Есеновна

доктор медицинских наук, профессор, Узбекистан

Бахритдинова Фазилат Арифовна

доктор медицинских наук, профессор, Узбекистан

Шомуродов Кахрамон Эркинович

доктор медицинских наук, доцент, Узбекистан

Шамсиев Жахонгир Фазлиддинович

доктор медицинских наук, доцент, Узбекистан

Юсупалиходжаева Саодат Хамидуллаевна

доктор медицинских наук, доцент, Узбекистан

Вахидов Улугбек Нуритдинович

доктор медицинских наук, доцент, Узбекистан

Муртазаев Саидмуродхон Саидаълоевич

доктор медицинских наук, доцент, Узбекистан

Шукурова Умида Абдурасуловна

доктор медицинских наук, доцент, Узбекистан

Хасанова Лола Эмильевна

доктор медицинских наук, доцент, Узбекистан

Хазратов Алишер Исамиддинович

PhD, Узбекистан

Кубаев Азиз Сайдалимович

ответственный секретарь, PhD, доцент,

Аветиков Давид Саломонович

доктор медицинских наук, профессор, Украина

Амхадова Малкан Абдурашидовна

доктор медицинских наук, профессор, Россия

Копбаева Майра Тайтолеуовна

доктор медицинских наук, профессор, Казахстан

Грудянов Александр Иванович

доктор медицинских наук, профессор, Россия

Лосев Фёдор Фёдорович

доктор медицинских наук, профессор, Россия

Шаковец Наталья Вячеславовна

доктор медицинских наук, профессор, Белоруссия

Jun-Young Paeng

доктор медицинских наук, профессор, Корея

Jinichi Sakamoto

доктор медицинских наук, профессор, Япония

Дустмухамедов Дильшод Махмудович

доктор медицинских наук, доцент, Узбекистан

Ризаев Элёр Алимджанович

доктор медицинских наук, доцент, Узбекистан

Камалова Феруза Рахматиллаевна

доктор медицинских наук, доцент, Узбекистан

Абдувакилов Жахонгир Убайдулла угли

доктор медицинских наук, доцент, Узбекистан

Зоиров Тулкин Элназарович

доктор медицинских наук, доцент, Узбекистан

Верстка: Хуршид Мирзахмедов

Editorial staff of the journals of www.tadqiqot.uz

Tadqiqot LLC the city of Tashkent,
Amir Temur Street pr.1, House 2.

Web: <http://www.tadqiqot.uz/>; Email: info@tadqiqot.uz

Phone: (+998-94) 404-0000

Контакт редакций журналов. www.tadqiqot.uz

ООО Tadqiqot город Ташкент,
улица Амира Темура пр.1, дом-2.

Web: <http://www.tadqiqot.uz/>; Email: info@tadqiqot.uz

Тел: (+998-94) 404-0000

Chief Editor:

Jasur A. Rizaev

*Doctor of Medical Sciences, Professor,
Rector of the Samarkand State Medical
Institute, Uzbekistan*

Deputy Chief Editor:

Abduazim A. Yuldashev

*Doctor of Medical Sciences, Associate
Professor of the Tashkent State Dental
Institute, Uzbekistan*

MEMBERS OF THE EDITORIAL BOARD:

Erkin N. Bilalov

Doctor of Medical Sciences, Professor, Uzbekistan

Vadim M. Novikov

Doctor of Medical Sciences, Professor, Ukraina

Olga E. Bekjanova

Doctor of Medical Sciences, Professor, Uzbekistan

Fazilat A. Bahritdinova

Doctor of Medical Sciences, Professor, Uzbekistan

Kakhramon E. Shomurodov

Doctor of Medical Sciences, Associate Professor, Uzbekistan

Jahongir F. Shamsiev

Doctor of Medical Sciences, Associate Professor, Uzbekistan

Saodat H. Yusupalikhodjaeva

Doctor of Medical Sciences, Associate Professor, Uzbekistan

Ulugbek N. Vakhidov

Doctor of Medical Sciences, Associate Professor, Uzbekistan

Saidmurodkhon S. Murtazaev

Doctor of Medical Sciences, Associate Professor, Uzbekistan

Umida A. Shukurova

Doctor of Medical Sciences, Associate Professor, Uzbekistan

Lola E. Khasanova

Doctor of Medical Sciences, Associate Professor, Uzbekistan

Alisher I. Khazratov

PhD, Uzbekistan

Aziz S. Kubayev

Executive Secretary, PhD, Associate Professor, Uzbekistan

David S. Avetikov

Doctor of Medical Sciences, Professor, Ukraine

Malkan A. Amkhadova

Doctor of Medical Sciences, Professor, Russia

Maira T. Kopbaeva

Doctor of Medical Sciences, Professor, Kazakhstan

Alexander I. Grudyanov

Doctor of Medical Sciences, Professor, Russia

Losev Fedor Fedorovich

Doctor of Medical Sciences, Professor, Russia

Natalya V. Shakovets

Doctor of Medicine, Professor, Belarus

Jun-Young Paeng

Doctor of Medicine, Professor, Korea

Junichi Sakamoto

Doctor of Medicine, Professor, Japan

Dilshod M. Dustmukhamedov

Doctor of Medical Sciences, Associate Professor, Uzbekistan

Rizaev Elyor Alimdjaniyovich

Doctor of Medical Sciences, Associate Professor, Uzbekistan

Kamalova Feruza Raxmatillaevna

Doctor of Medical Sciences, Associate Professor, Uzbekistan

Jahongir U. Abduvakilov

Doctor of Medical Sciences, Associate Professor, Uzbekistan

Tulkin E. Zoirov

Doctor of Medical Sciences, Associate Professor, Uzbekistan

Page Maker: Khurshid Mirzakhmedov

Editorial staff of the journals of www.tadqiqot.uz

Tadqiqot LLC The city of Tashkent,
Amir Temur Street pr.1, House 2.

Web: <http://www.tadqiqot.uz/>; Email: info@tadqiqot.uz

Phone: (+998-94) 404-0000

Контакт редакций журналов. www.tadqiqot.uz


ООО Тадqiqot город Ташкент,
улица Амира Темура пр.1, дом-2.

Web: <http://www.tadqiqot.uz/>; Email: info@tadqiqot.uz

Тел: (+998-94) 404-0000

СОДЕРЖАНИЕ | CONTENT

1. Амиралиев К.Н., Рагимов Ч.Р., Амирасланов А.Т., Амиралиев Н.М. НАДКЛЮЧИЧНЫЙ КОЖНО-ФАЦИАЛЬНЫЙ ЛОСКУТ В РЕКОНСТРУКЦИИ ОПУХОЛЕВЫХ ДЕФЕКТОВ КОЖИ ЧЕЛЮСТНО-ЛИЦЕВОЙ ОБЛАСТИ.....	6
2. Rizaev Elyor Alimdjanovich, Aghababayan Irina Rubenovna, Arziqulova Munisa Shukhrat qizi AUTOIMMUN YALLIG'LANISH - PARODONTIT VA ATEROSKLEROZ O'RTASIDAGI SABABIY BOG'LIQLIK SIFATIDA.....	10
3. Buzruzkoda Javokhirhon Davron, Rizaev Elyor Alimdjanovich, Olimjonov Kamron Jasur ugli NEW APPROACHES TO DIRECTIONAL JAW BONE REGENERATION (LITERATURE REVIEW).....	15
4. Камалова Феруза Рахматиллаевна, Толибова Мунира Иззатуллоевна ЧАСТОТА ОСТРОГО ГНОЙНОГО ПЕРИОСТИТА У ДЕТЕЙ В ЗАВИСИМОСТИ ОТ ВОЗРАСТА И “ПРИЧИННОГО ЗУБА”.....	19
5. Rizaev Jasur Alimdjanovich, Kubaev Aziz Saidolimovich, Buzruzkoda Javoxirxon Davron ORTTIRILGAN YUZ-JAG' NUQSONLARI BO'LGAN BEMORLARGA ORTOPEDIK STOMATOLOGIK YORDAMNI TASHKIL ETISHNI SOTSIOLOGIK BAHOLASH.....	21
6. Сафарова Машхура Сулаймоновна, Камалова Феруза Рахматиллаевна СОВЕРШЕНСТВОВАНИЕ ПРОФИЛАКТИКИ ОСНОВНЫХ СТОМАТОЛОГИЧЕСКИХ ЗАБОЛЕВАНИЙ У ДЕТЕЙ НАХОДИВШИХСЯ НА ИСКУССТВЕННОМ ВСКАРМЛИВАНИИ.....	25
7. Makhmudov Gulomjon Alisherovich, Olimjonov Kamron Jasur ugli FISSURE CARIES-PREVENTIVE ASPECTS OF CURATION IN A SCHOOL DENTAL OFFICE.....	28
8. Юнусходжаева Мадина Камалитдиновна, Адилова Шоира Талатовна, Саидова Нозима Закировна ЗАВИСИМОСТЬ ПОКАЗАТЕЛЕЙ КАРИЕСА ЗУБОВ ШКОЛЬНИКОВ.....	30
9. Рузимурадова Зилола Шухратовна, Назарова Нодыра Шариповна КЛИНИКО-ПАТОГЕНЕТИЧЕСКИЕ АСПЕКТЫ ЗАБОЛЕВАНИЙ ТВЕРДЫХ ТКАНЕЙ ЗУБОВ И ПАРОДОНТА У БОЛЬНЫХ С НАРУШЕНИЕМ ФУНКЦИИ ЩИТОВИДНОЙ ЖЕЛЕЗЫ.....	33
10. Дусмухамедов Махмуд Закирович, Юлдашев Абдуазим Абдувалиевич, Дусмухамедов Дилшод Махмуджанович, Хакимова Зилола Кахрамановна ХИРУРГИЧЕСКОГО ЛЕЧЕНИЯ БОЛЬНЫХ С ВТОРИЧНЫМИ ДЕФОРМАЦИЯМИ ВЕРХНЕЙ ГУБЫ ПОСЛЕ ОДНОСТОРОННЕЙ ХЕЙЛОПЛАСТИКИ.....	36
11. Хамракулова Наргиза Орзуевна, Абдураимов Зафаржон Абдураимович СРАВНИТЕЛЬНАЯ ОЦЕНКА ЭФФЕКТИВНОСТИ КОНСЕРВАТИВНОГО И ХИРУРГИЧЕСКОГО МЕТОДОВ ЛЕЧЕНИЯ БОЛЬНЫХ С ХРОНИЧЕСКИМ ГНОЙНЫМ СРЕДНИМ ОТИТОМ.....	40
12. Шукпаров Асылбек Баядилович, Шомуродов Кахрамон Эркинович ЭФФЕКТИВНОСТЬ МЕТОДА ПРЕДВАРИТЕЛЬНОГО РАСШИРЕНИЯ МЯГКИХ ТКАНЕЙ ДО НАПРАВЛЕННОЙ КОСТНОЙ РЕГЕНЕРАЦИИ.....	44
13. Камалова Феруза Рахматиллаевна, Толибова Мунира Иззатуллоевна СОВЕРШЕНСТВОВАНИЕ МЕТОДОВ ЛЕЧЕНИЯ И ПРОФИЛАКТИКА ОСЛОЖНЕНИЙ ОДОНТОГЕННЫХ ЗАБОЛЕВАНИЙ ЧЕЛЮСТЕЙ У ДЕТЕЙ.....	48
14. Шодиев Амиркул Шодиевич, Норкулов Нажмиддин Уралович, Норкулов Сирожиддин Нажмиддинович К ВОПРОСАМ ДИАГНОСТИКИ И ЛЕЧЕНИЯ ОПУХОЛЕЙ МОЗЖЕЧКА.....	51
15. Шукуров Шерзод Шухратович, Олимджонов Камрон Жасур угли ОПТИМИЗАЦИЯ ОРТОДОНТИЧЕСКОГО ЛЕЧЕНИЯ АНОМАЛИЙ ЗУБОЧЕЛЮСТНОЙ СИСТЕМЫ.....	54
16. Axrorova Malika Shavkatovna, G'afforova Hojaroy Panji Qizi KARIES KASALLIGINI RIVOJLANISHIDA BEMORLAR MUVOFIQLIGI DARAJASINING ROLI.....	57
17. Bekmuratov Lukmon Rustamovich, Rizaev Jasur Alimdjanovich THE PROBLEM OF MAINTAINING THE VOLUME OF BONE TISSUE AFTER TOOTH EXTRACTION AND WAYS TO SOLVE IT. (LITERATURE REVIEW).....	60
18. Tolibova Munira Izzatullaевна, Kamalova Feruza Raxmatillaевна QANDLI DIABETGA CHALINGAN BOLALARDA STOMATOLOGIK KASALLIKLAR RIVOJLANISHI UCHUN MAVJUD BO'LGAN XAVF OMILLARINING AHAMIYATI.....	63

**НАДКЛЮЧИЧНЫЙ КОЖНО-ФАЦИАЛЬНЫЙ ЛОСКУТ В РЕКОНСТРУКЦИИ ОПУХОЛЕВЫХ ДЕФЕКТОВ КОЖИ
ЧЕЛЮСТНО-ЛИЦЕВОЙ ОБЛАСТИ** <http://dx.doi.org/10.5281/zenodo.7113895>**АННОТАЦИЯ**

Реконструкция дефектов челюстно-лицевой области при злокачественных опухолях требует от специалиста владения различными методами пластического закрытия дефекта. В арсенале хирурга обширный выбор пластического материала в виде регионарных и ревааскуляризованных лоскутов.

В настоящее время среди методов реконструкции опухолевых дефектов кожи и мягких тканей челюстно-лицевой области наиболее востребованным является использование ревааскуляризованного кожно-фасциального лоскута предплечья. Кожно-фасциальный супраклавикулярный лоскут по своим характеристикам является альтернативой вышеназванным и другим свободным трансплантатам и не требует наличия микрохирургических навыков и инструментария. В нашей стране данный метод впервые применен нами. В статье представлен опыт авторов.

Ключевые слова: кожа челюстно-лицевой области, опухолевые дефекты, надключичный лоскут.

Amiraliyev K.N.
Ragimov Ch.R.
Amiraslanov A.T.
Amiraliyev N.M.

Azerbaijan Medical University

**SUPRACLAVICULAR SKIN-FASCIAL FLAP IN THE RECONSTRUCTION OF TUMOR SKIN DEFECTS OF THE
MAXILLOFACIAL REGION****ANNOTATION**

Reconstruction of defects in the maxillofacial area in malignant tumors requires a specialist to master various methods of plastic closure of the defect. The surgeon has an extensive choice of plastic material in the form of regional and revascularized flaps.

Currently, among the methods of reconstruction of tumor defects of the skin and soft tissues of the maxillofacial region, the most popular is the use of a revascularized fasciocutaneous forearm flap. The fasciocutaneous supraclavicular flap in its characteristics is an alternative to the above and other free grafts and does not require microsurgical skills and instruments. In our country, this method was first used by us. The article presents the experience of the authors.

Keywords: skin of the maxillofacial region, tumor defects, supraclavicular flap.

Amiraliyev K. N.
Ragimov C. R.
Amiraslanov A. T.
Amiraliyev N. M.

Ozarbayjon Tibbiyot Universiteti

YUZ-JAG` SOHASIDAGI O`SMA TERI NUQSONLARINI TIKLASHDA SUPRAKLAVIKULYAR TERI-FASIAL QOPQOQ**ANNOTATSIYA**

Xavfli o'smalarda yuz-jag` sohasidagi nuqsonlarni rekonstruktsiya qilish mutaxassisidan nuqsonni plastik yopishning turli usullarini bilishni talab qiladi. Jarrohning arsenalida sohasi va revaskulyarizatsiya qilingan qopqoq shaklida plastik materiallarning keng tanlovi mavjud.

Hozirgi vaqtda yuz-jag` sohasidagi teri va yumshoq to'qimalarning o'sma nuqsonlarini rekonstruktsiya qilish usullari orasida eng mashhuri bilakning revaskulyarizatsiyalangan teri-fasial qopqog'idan foydalanishdir. Teri-fasial supraklavikulyar qopqoq, uning xususiyatlariga ko'ra, yuqorida aytib o'tilgan va boshqa erkin greftlarga alternativa bo'lib, mikrojarrohlik qobiliyatlarini va vositalarini talab qilmaydi. Mamlakatimizda bu usul birinchi marta biz tomonidan qo'llanilgan. Maqolada mualliflarning tajribasi keltirilgan.

Kalit so'zlar: yuz-jag` terisi, o'sma nuqsonlari, supraklavikulyar qopqoq.

Введение. В реконструктивной хирургии местнораспространенных опухолей челюстно-лицевой области основной задачей является не только восстановление жизненно важных функций, но и эстетическая реабилитация. На сегодняшний день для восстановления мягкотканых дефектов этой области используются различные регионарные лоскуты и реваascularизированные трансплантаты. В настоящее время среди регионарных лоскутов широко обсуждается кожно-фасциальный надключичный лоскут (1, 3, 5, 8, 14).

Надключичный кожно-фасциальный лоскут (SCF) располагается в надключичной области и зоне плеча в проекции дельтовидной мышцы. Кровоснабжение лоскута осуществляется надключичной артерией, которая является ветвью поперечной артерии. Она почти всегда располагается в треугольнике, ограниченной спереди задним краем грудино-ключично-сосцевидной мышцы, сзади – наружной яремной веной, снизу – медиальной третью ключицы. Венозный отток из лоскута осуществляется в наружную и внутреннюю яремные вены (2, 9, 12, 17).

Супраклавикулярный лоскут впервые описан V.Kazanjian в 1949 году как акромиальный или эполетный лоскут (13). Который модифицирован. S.Mathes и L.Vaskones в 1978 году и назван шейно-плечевым лоскутом (16). В 1980 годах B.Lamberty описал осевой лоскут надключичный артерии (15), но применение этого лоскута считали противоречивым. Наконец в 1990 годах N.Paullua

et.al. (17) выполнили детальное анатомическое исследование определяющее сосудистые закономерности этого лоскута, а в 2000 году представили первое сообщение о возможности использования надключичного лоскута в реконструкции дефектов у онкологических больных.

Изначально лоскут использовался для возмещения дефектов кожи и мягких тканей. Позже появились публикации о его применении для реконструкции опухолевых дефектов полости рта, рото и гортаноглотки (4, 5, 6, 8, 9, 10, 11, 12).

Цель. В этой статье мы представляем клинические случаи применения супраклавикулярного лоскута для закрытия дефектов кожи челюстно-лицевой области.

Клиническое наблюдение 1.

Пациентка А., 63 года (рис. 1а), обратилась в Онкологическую клинику Азербайджанского Медицинского Университета в январе 2018 года с жалобами на опухоль кожи подбородочной области. На момент обращения считала себя больной в течении 2-х лет, специфическое лечение не получала. При осмотре определялось изъязвленное опухолевое образование на коже подбородочной области размерами до 5 см в диаметре с прорастанием в подлежащие ткани и гиперемией окружающей кожи. При КТ подбородочной области определяется опухоль размерами 4,5x4,0x5,0см, спаянная с мышцами дна полости рта без вовлечения в опухолевый процесс нижнечелюстной кости.

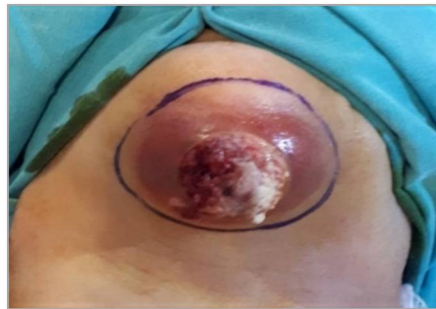

рис. 1а, опухолевое образование на коже подбородочной области

Морфология – плоскоклеточный рак. Поставлен клинический диагноз: рак кожно-подбородочной области. T₃N₀M₀, III стадия. II клиническая группа. После предварительной предоперационной подготовки под эндотрахеальным наркозом проведена операция. Объем операции: радикальная резекция покровных мягких тканей

подбородочной области с сохранением маргинальной ветви лицевого нерва, левосторонняя селективная шейная диссекция. Одновременно выполнена реконструкция дефекта васкуляризованным кожно-фасциальным супраклавикулярным лоскутом (рис. 1 б-е).

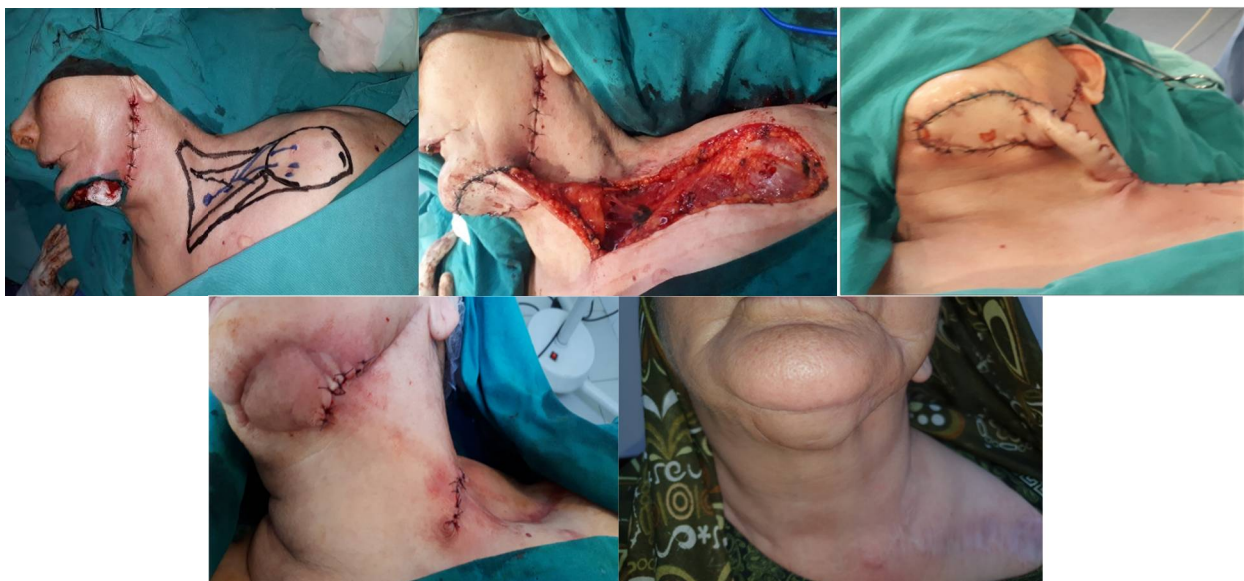

Рис. 1(б-г) реконструкция дефекта васкуляризованным кожно-фасциальным супраклавикулярным лоскутом; 1(д) второй этап операции, иссечение ножки; 1(е) вид пациента через 6 месяцев после операции.

Послеоперационный период протекал гладко, рана зажила первичным натяжением. Гистологический ответ – низкодифференцированная, плоскоклеточная карцинома, в одном лимфатическом узле – метастаз рака.

Заключительный клинический диагноз: рак кожно-подбородочной области. pT₃N₀M₀, G3, III стадия. В течении более 2-х лет пациентка наблюдается без признаков заболевания.

Клиническое наблюдение 2.

Пациент Г., 67 лет, обратился в клинику в феврале 2020 года с жалобами на наличие опухолевого образования на коже левой боковой поверхности шеи. Давность образования около 3-х лет, лечение не получал. Предварительные обращения в другие медицинские учреждения пациента не удовлетворяли в виду

калечащего характера предлагаемого лечения. Местно – на коже левой заушной области изъязвленное новообразование размерами 5х6см. При МРТ – новообразование кожи с прорастанием в подкожную клетчатку левой латеральной поверхности шеи, спаянная с кивательной мышцей и платизмой. Прорастание к подлежащей костной структуре не выявлено, лимфатические узлы шеи интактны. Цитология: плоскоклеточный рак. Установлен клинический диагноз: рак кожи левой боковой поверхности шеи. T₄N₀M₀, III стадия, II клиническая группа. Была проведена операция – широкое иссечение опухоли тканей этой области с сохранением ветвей лучевого нерва, одномоментная пластика. Метод закрытия дефекта – супраклавикулярный кожно-фасциальный лоскут (рис. 2 а-д).

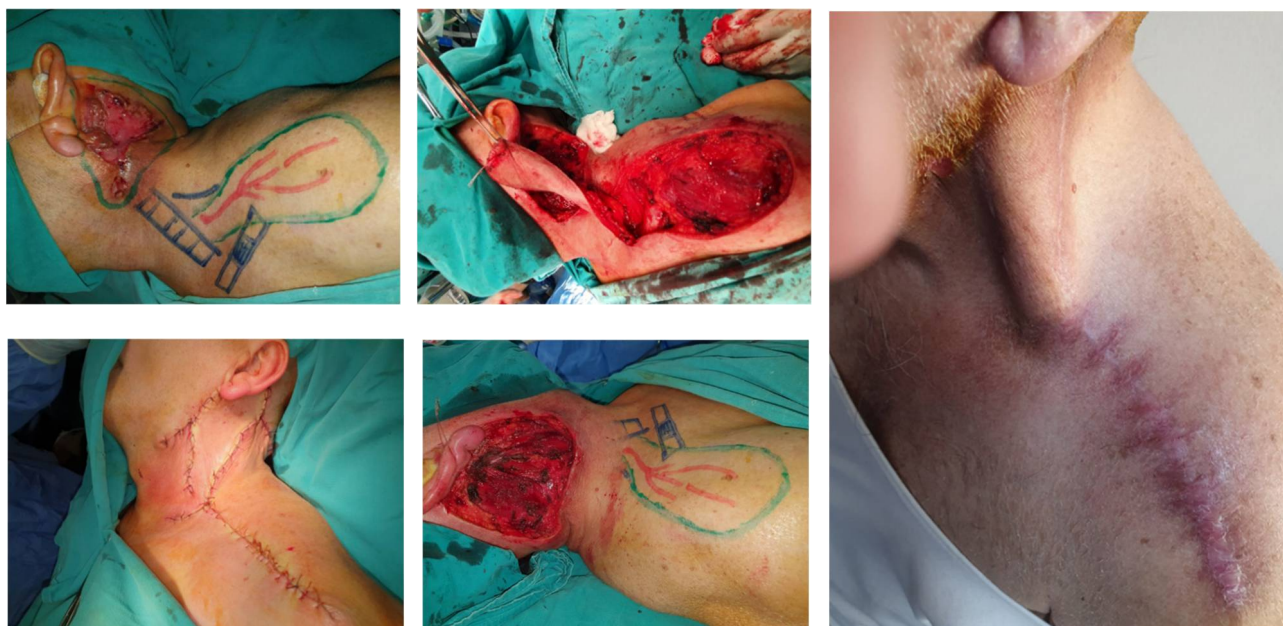

Рис. 2(а-г) широкое иссечение опухоли и одномоментная пластика супраклавикулярным кожно-фасциальным лоскутом; 2(д) вид раны после заживления.

раны в реципиентной и донорской зонах зажили первичным натяжением. Заключительный клинический диагноз: рак кожи боковой поверхности шеи. pT₄N₀M₀, G 3, III стадия.

В послеоперационном периоде пациенту проведена адъювантная гамматерапия. Наблюдается в течении 1,5 года без признаков заболевания.

Обсуждение. В реконструктивной хирургии челюстно-лицевой области, в силу сложности анатомо-топографического строения важным является не только восстановление жизненно важных функций, но и эстетическая реабилитация. В настоящее время в арсенале хирургов для восстановления покровных и мягкотканых опухолевых дефектов этой области имеются различные методы реконструкции (1, 2, 3, 7, 9, 18, 19). В последние десятилетия золотым стандартом является ревааскуляризованный лоскут предплечья (7,18). Популярность этого лоскута объясняется простотой взятия, его надежностью, требуемыми характеристиками (толщина, структура, размеры). Однако, применение этого лоскута требует определенные хирургические навыки, технического обеспечения, увеличивается продолжительность операции, не всегда имеется возможность использования у возрастных пациентов с сопутствующей патологией. Другими негативными моментами применение

свободного лоскута предплечья являются функциональные и эстетические дефекты в области донорской зоны, отличие структуры кожи трансплантата от кожи лица. Альтернативой использования этого лоскута в области лица и шеи может быть супраклавикулярный кожно-фасциальный лоскут (3, 4, 9, 10, 11, 12, 14, 19). Данный лоскут использовалась нами для закрытия дефектов покровных тканей лица и шеи в 6 случаях. Во всех случаях высокая жизнеспособность лоскута обеспечила первичное заживление ран. К преимуществам супраклавикулярного лоскута можно отнести надежность и постоянство сосудистой ножки, простоту выкраивания, соответствие по цвету и текстуре, отсутствие обильного роста волос, возможность закрытия больших дефектов, минимальный дефект в донорской зоне (1, 2, 4, 6, 8, 10, 11, 15).

Заключение. Кожно-фасциальный надключичный лоскут – это тонкий и гибкий, надежный и простой для забора лоскут с хорошим функциональным и эстетическим результатами как в дефектной, так и донорской зонах. При выполнении одномоментной реконструкции эпителиальных после резекционных дефектов челюстно-лицевой области этот лоскут является альтернативным выбором по отношению к свободному трансплантату.

Литература

- Саприна О.А., Азизян Р.И., Ломая М.В. Надключичный лоскут в реконструкции дефектов головы и шеи (обзор литературы). Опухоли головы и шеи. 2017;7(1):46-49. <https://doi.org/10.17650/2222-1468-2017-7-1-46-49>
- Того И.А., Карпенко А.В., Сибгатуллин Р.Р., Бойко А.А. Клинические случаи использования супраклавикулярного лоскута для закрытия циркулярного дефекта глотки и шейного отдела пищевода. Опухоли головы и шеи. 2018;8(2):68-76. <https://doi.org/10.17650/2222-1468-2018-8-2-68-76>

3. Феджага И.П., Кравец О.В., Шамрай В.А. и др. Кожно-фасциальный лоскут бассейна надключичной артерии в реконструктивной хирургии головы и шеи. Запорожский Медицинский Журнал, 2019; 21(1); 129-136. <https://doi.org/10.14739/2310-1210.2019.1.155859>
4. Alves, H. R., Ishida, L. C., Ishida, L. H., Besteiro, J. M., Gemperli, R., Faria, J. C., & Ferreira, M. C. (2012). A clinical experience of the supraclavicular flap used to reconstruct head and neck defects in late-stage cancer patients. *Journal of plastic, reconstructive & aesthetic surgery : JPRAS*, 65(10), 1350–1356. <https://doi.org/10.1016/j.bjps.2012.04.050>
5. Anand, A. G., Tran, E. J., Hasney, C. P., Friedlander, P. L., & Chiu, E. S. (2012). Oropharyngeal reconstruction using the supraclavicular artery island flap: a new flap alternative. *Plastic and reconstructive surgery*, 129(2), 438–441. <https://doi.org/10.1097/PRS.0b013e31823aebce>
6. Atallah, S., Guth, A., Chabolle, F., & Bach, C. A. (2015). Supraclavicular artery island flap in head and neck reconstruction. *European annals of otorhinolaryngology, head and neck diseases*, 132(5), 291–294. <https://doi.org/10.1016/j.anorl.2015.08.021>
7. Cai, Y. C., Li, C., Zeng, D. F., Zhou, Y. Q., Sun, R. H., Shui, C. Y., Pei, J., Liu, W., Wang, X., Jiang, Z. H., Tang, Z. Q., Jiang, J., & Wang, W. (2019). Comparative Analysis of Radial Forearm Free Flap and Anterolateral Thigh Flap in Tongue Reconstruction after Radical Resection of Tongue Cancer. *ORL; journal for oto-rhino-laryngology and its related specialties*, 81(5-6), 252–264. <https://doi.org/10.1159/000502151>
8. Chen, W. L., Zhang, D. M., Yang, Z. H., Huang, Z. Q., Wang, J. G., Zhang, B., & Li, J. S. (2010). Extended supraclavicular fasciocutaneous island flap based on the transverse cervical artery for head and neck reconstruction after cancer ablation. *Journal of oral and maxillofacial surgery : official journal of the American Association of Oral and Maxillofacial Surgeons*, 68(10), 2422–2430. <https://doi.org/10.1016/j.joms.2010.01.015>
9. Chiu, E. S., Liu, P. H., & Friedlander, P. L. (2009). Supraclavicular artery island flap for head and neck oncologic reconstruction: indications, complications, and outcomes. *Plastic and reconstructive surgery*, 124(1), 115–123. <https://doi.org/10.1097/PRS.0b013e3181aa0e5d>
10. Eid I. The supraclavicular flap. *Operative techniques in Otolaryngology Head and Neck Surgery*, 2019; 30(2); 106-111. <https://doi.org/10.1016/j.otot.2019.04.004>
11. Granzow, J. W., Suliman, A., Roostaean, J., Perry, A., & Boyd, J. B. (2013). The supraclavicular artery island flap (SCAIF) for head and neck reconstruction: surgical technique and refinements. *Otolaryngology--head and neck surgery : official journal of American Academy of Otolaryngology-Head and Neck Surgery*, 148(6), 933–940. <https://doi.org/10.1177/0194599813484288>
12. Karabulut B. (2020). Supraclavicular Flap Reconstruction in Head and Neck Oncologic Surgery. *The Journal of craniofacial surgery*, 31(4), e372–e375. <https://doi.org/10.1097/SCS.00000000000006315>
13. Kazanjian V.H., Converse J.M. The surgical treatment of facial injuries. Baltimore: Williams & Wilkins, 1949, 574p.
14. Kokot, N., Mazhar, K., Reder, L. S., Peng, G. L., & Sinha, U. K. (2013). The supraclavicular artery island flap in head and neck reconstruction: applications and limitations. *JAMA otolaryngology-- head & neck surgery*, 139(11), 1247–1255. <https://doi.org/10.1001/jamaoto.2013.5057>
15. Lamberty B. G. (1979). The supra-clavicular axial patterned flap. *British journal of plastic surgery*, 32(3), 207–212. [https://doi.org/10.1016/s0007-1226\(79\)90033-x](https://doi.org/10.1016/s0007-1226(79)90033-x)
16. Mathes, S. J., & Vasconez, L. O. (1978). The cervicohumeral flap. *Plastic and reconstructive surgery*, 61(1), 7–12. <https://doi.org/10.1097/00006534-197801000-00002>
17. Pallua, N., & Magnus Noah, E. (2000). The tunneled supraclavicular island flap: an optimized technique for head and neck reconstruction. *Plastic and reconstructive surgery*, 105(3), 842–854. <https://doi.org/10.1097/00006534-200003000-00003>
18. Shuck, J., Chang, E. I., Mericli, A. F., Gross, N. D., Hanasono, M. M., Garvey, P. B., Yu, P., & Largo, R. D. (2020). Free Lateral Forearm Flap in Head and Neck Reconstruction: An Attractive Alternative to the Radial Forearm Flap. *Plastic and reconstructive surgery*, 146(4), 446e–450e. <https://doi.org/10.1097/PRS.00000000000007163>
19. Yadav SK, Shrestha S, Current and Advancing Concepts in Pedicled Flaps, Old and New, for Oral and Maxillofacial Reconstruction. *Med Clin Rev*. 2015, 2:9. <https://doi.org/10.21767/2471-299X.1000018>

ЖУРНАЛ СТОМАТОЛОГИИ И КРАНИОФАЦИАЛЬНЫХ ИССЛЕДОВАНИЙ

ТОМ 3, НОМЕР 3

JOURNAL OF ORAL MEDICINE AND CRANIOFACIAL RESEARCH
VOLUME 3, ISSUE 3

Editorial staff of the journals of www.tadqiqot.uz
Tadqiqot LLC The city of Tashkent,
Amir Temur Street pr.1, House 2.
Web: <http://www.tadqiqot.uz/>; Email: info@tadqiqot.uz
Phone: (+998-94) 404-0000

Контакт редакций журналов. www.tadqiqot.uz
ООО Тадқиқот город Ташкент,
улица Амира Темура пр.1, дом-2.
Web: <http://www.tadqiqot.uz/>; Email: info@tadqiqot.uz
Тел: (+998-94) 404-0000