

ПРИМЕНЕНИЕ АППАРАТА ПАРИ-СИНУС У ДЕТЕЙ С АЛЛЕРГИЧЕСКИМ РИНИТОМ СОЧЕТАННЫМ С АДЕНОИДНОЙ ВЕГЕТАЦИЕЙ



Амонов Шавкат Эргашевич¹, Нурмухамедова Фируза Бахтияровна¹, Эркинова Камола Фахриддиновна², Эгамбердиева Зарина Данияровна¹, Эргашев Жавохир Жамшидович¹

1 - Ташкентский педиатрический медицинский институт, Республика Узбекистан, г. Ташкент;

2 - Самаркандский государственный медицинский университет, Республика Узбекистан, г. Самарканд

АЛЛЕРГИК РЕНИТ ҚЎШМА АДЕНОИД ВЕГЕТАЦИЯСИ БЎЛГАН БОЛАЛАРДА ПАРИ-СИНУС АППАРАТИНИ ҚЎЛЛАШ

Амонов Шавкат Эргашевич¹, Нурмухамедова Фируза Бахтияровна¹, Эркинова Камола Фахриддиновна², Эгамбердиева Зарина Данияровна¹, Эргашев Жавохир Жамшидович¹

1 – Тошкент педиатрия тиббиёт институти, Ўзбекистон Республикаси, Тошкент ш.;

2 – Самарқанд давлат тиббиёт университети, Ўзбекистон Республикаси, Самарқанд ш.

APPLICATION OF PARI-SINUS APPARATUS IN CHILDREN WITH ALLERGIC RHINITIS COMBINED WITH ADENOID VEGETATION

Amonov Shavkat Ergashevich¹, Nurmukhamedova Firuza Bakhtiyarovna¹, Erkinova Kamola Fakhriddinovna², Egamberdieva Zarina Daniyarovna¹, Ergashev Javohir Jamshidovich¹

1 - Tashkent Pediatric Medical Institute, Republic of Uzbekistan, Tashkent;

2 - Samarkand State Medical University, Republic of Uzbekistan, Samarkand

e-mail: lolamahmudova27@gmail.com

Резюме. Аллергик ринит (АР) дунё аҳолиси орасида кенг тарқалган, ўсишига мойил ва ҳаёт сифати пастлиги ва тез-тез учрайдиган асоратлар тўғрисида жиддий муаммо тугдиради. АРнинг иқтисодий зарари миллиардлаб доллар билан ҳисобланади ва бу миқдорнинг деярли ярми ремиссия ҳолатида бўлган беморларни қўллаб-қувватлайдиган ва одатда даволанмайдиган дори-дармонларга сарфланади [10]. Аденоид гипертрофияси (АГ) ва аллергик ринит (АР) болаларда бурун нафас олишида қийинчиликларнинг асосий омилдир. Ҳисоб-китобларга кўра, болаларнинг 2% дан 3% гача гипертрофик аденоид тўқималарининг обструкцияси тўғрисида апнея / гипноз пайдо бўлиши мумкин ва дунё бўйлаб болаларнинг 20-40% АПдан азият чекмоқда [9]. Бундан ташқари, АХ кўпинча АР билан бирга келади, бу даволанишнинг мураккаблиги ва давомийлигини оширади. Аденоидектомия одатда фарингеал амигдаланинг гипертрофиясида назофарингеал обструкцияни даволашнинг якуний усули ҳисобланади. Бироқ, ушбу жарроҳлик усули иммунологик тизимга ва операциядан кейинги тикланишига салбий таъсир кўрсатиши сабабли баъзи танқидларга учради [11].

Калит сўзлар: аллергик ринит, аденоид ўсимликлар, рининосинусит, болалар

Abstract. Allergic rhinitis (AR) is widespread among the world's population, tends to increase, and poses a serious problem due to reduced quality of life and frequent complications. The economic loss from AR is estimated in billions of dollars and almost half of this amount is spent on medications that keep patients in remission and usually do not cure [10]. Adenoid hypertrophy (AH) and allergic rhinitis (AR) are the leading factors of nasal breathing difficulties in children. It has been estimated that 2% to 3% of children may experience apnea/hypopnea due to obstruction by hypertrophic adenoid tissue, and 20-40% of children worldwide suffer from AR [9]. Moreover, AH is often accompanied by AR, which increases the complexity and duration of treatment. Adenoidectomy is generally considered the definitive treatment for nasopharyngeal obstruction with pharyngeal tonsil hypertrophy. However, this surgical method has been the subject of some criticism because of its possible negative impact on the immunologic system and postoperative recovery [11].

Keywords: allergic rhinitis, adenoidal vegetation, rhinosinusitis, children.

Аллергический ринит (АР) широко распространен среди населения земного шара, имеет тенденцию к росту, и представляет серьезную проблему в связи со снижением качества жизни и частыми осложнениями. Экономический ущерб от АР исчисляется миллиардами долларов и почти половина этой суммы тратится на лекарства, ко-

торые поддерживают больных в состоянии ремиссии и как правило, не излечивают [10]. Известно, что аллергический ринит (АР) существенно снижает качество жизни больных, провоцируя развитие других заболеваний ЛОР-органов (синусита, среднего отита, евстахиита, полипоза носа, инфекций верхних дыхательных путей).

Во всем мире наблюдается неуклонный рост распространенности аллергических заболеваний. По данным медицинской статистики различных стран мира ими страдает от 10 до 30% городского и сельского населения, проживающего в экономически развитых странах, а в экологически неблагоприятных зонах эта цифра достигает 50% и более [2].

С 2009-2014 года в Республике Узбекистан выявлено повышение показателя заболеваемости АР, который составил 13,5% (на 100 тыс. населения с 98,5 до 111,83) [5].

Коморбидная связь между аденоидной гипертрофией при аллергии верхних дыхательных путей, которая называется воспалением слизистой оболочки верхних дыхательных путей из-за IgE-опосредованной гиперчувствительности, была показана во многих исследованиях [1]. Считается, что аллергия является фактором риска АВ. С другой стороны, поскольку клинические симптомы АР и АВ схожи, только один из них может быть диагностирован у пациента. Частота атопических заболеваний у детей увеличилась за последние десятилетия, и это увеличение, возможно, способствовало увеличению частоты возникновения АВ, вызванной аллергией. Следовательно, наличие АР следует исследовать у всех детей с АВ и начать правильное лечение [6].

Аденоидная гипертрофия (АГ) и аллергический ринит (АР) являются ведущими факторами затруднения носового дыхания у детей. Было подсчитано, что от 2% до 3% детей могут испытывать апноэ / гипопноэ из-за обструкции гипертрофированной аденоидной ткани, а 20-40% детей во всем мире страдают от АР [9]. Более того, АГ часто сопровождается АР, что увеличивает сложность и продолжительность лечения. Аденоидэктомия обычно считается окончательным методом лечения при обструкции носоглотки при гипертрофии глоточной миндалины. Тем не менее, этот хирургический метод был предметом некоторой критики из-за его возможного негативного влияния иммунологическую систему и послеоперационное восстановление [11].

Аденоэктомиа - хирургические вмешательства которое может вызвать иммунологический дисбаланс и усилить атопию или аллергические заболевания [7]. Механизмы при аденоидэктомии, влияющие на аллергические реакции, неизвестны, и различные исследования показывают противоречивые результаты.

Хотя аллергический ринит (АР) является важным фактором риска гипертрофии миндалин и аденоидов [12], а также основным фактором, влияющим на качество жизни детей, исследований аллергического статуса у детей после аденоидотомии было немного. Более того, мало данных, указывающих на то, что АР может влиять на по-

слеоперационные исходы аденоидотомии [8]. В большинстве случаев это может устранить обструкцию верхних дыхательных путей. Однако это не всегда приводит к полной ремиссии симптомов обструкции верхних дыхательных путей, а остаточные проблемы с дыхательными путями были обнаружены после аденоидотомии более чем у одной трети пациентов [5]. В литературе имеется небольшое количество работ, посвященных АР сочетанному с аденоидной вегетацией. Отсутствуют данные о проведении глубокого научно обоснованного изучения данной проблемы, лечения аллергического ринита у детей в сочетании с аденоидной вегетацией.

Цель исследования: изучение клинического течения аллергического ринита сочетанного с аденоидной вегетацией при применении этиопатогенетической терапии.

Материал и методы исследования: с 2020 по 2022 год на базе ТашПМИ, в ЛОР отделении было обследовано 40 детей с АР сочетанным с аденоидной вегетацией.

Стандартные клинико – лабораторные тесты (ОАК, ОАМ, биохимия крови). Гибкая эндоскопия. Определение функционального состояния носа (дыхательная, обонятельная, мукоцилиарная, транспортная). Ринометрия. Рентгенография, КТ, МРТ ОНП. Бактериологические (бактериологический посев из глоточной миндалины). Иммунологические (Ig E, секреторный IgA). Цитологическое исследование – микроскопия носового секрета на наличие эозинофилов. Аллергологические скарификационные тесты.

При постановке клинического диагноза, определении клинической формы аллергического ринита мы воспользовались классификацией предложенной Всемирной Организацией Здравоохранения (ВОЗ), изложенной в 2001 г. в документе Allergic rhinitis and impact on asthma (ARIA).

В исследование вошло 40 детей с АР и АВ, которым ранее неоднократно проводили консервативную терапию. Однако на стадии включения в исследование, практически у всех детей отмечали обострение воспалительного процесса, и они нуждались в проведении очередного курса консервативного лечения, которое заключалось в проведении стандартной консервативной терапии АР, элиминационных мероприятий, согласно тяжести течения. Консервативную терапию проводили с целью уменьшения воспаления в полости носа и носоглотке, улучшения носового дыхания, снижения микробной обсемененности, купирования симптомов АР, нормализации данных риноманометрии.

Пациенты с АР и АВ с целью сравнительного анализа были подразделены на 2 подгруппы: 1

– подгруппа (n=20), которые получали традиционную консервативную терапию при аллергическом рините по ARIA, а также им было произведено хирургическое лечение – аденотомия. Данная операция была произведена под общим интубационным наркозом, методом эндоскопической аденотомии. Детям с AP и АВ 2 – подгруппе (n=20) наряду с консервативной и хирургической терапией была назначена ингаляционная терапия с помощью ингалятора ПАРИ-СИНУС. При данном виде терапии применялся глюкокортикостероид (ГКС) - будесонид (пульмикорт) с помощью пульсирующей подачи аэрозоля через прибор. Консервативную терапию также проводили с целью купирования аллергического обострения

процесса, и как этап предоперационной подготовки.

Результаты исследования: При оценке клинической эффективности через 1 месяц в обеих группах наблюдался выраженный регресс симптомов, были выявлены достоверные различия при сравнении жалоб до и после полученной терапии: заложенность носа ($p<0,001$), чихание ($p<0,001$), выделение из носа ($p<0,01$) (табл.1.). Обращает на себя внимание тот факт, что в обеих сравнительных группах пациенты отмечают достоверное улучшение по вопросам связанным с ночным сном, уменьшилось количество жалоб с ночными пробуждениями, трудностями с засыпанием, отсутствие полноценного ночного сна ($p<0,001$).

Жадвал 1. Частота жалоб после лечения у детей с аллергическим ринитом сочетанным аденоидной вегетацией

	AP+AB до лечения		После трад. Леч.		После компл.леч.		P	
	М	m	М	m	М	m	T1/T2	T1/T3
Заложенность носа	2,68	0,09	0,71	0,13	0,43	0,14	0,000	0,000
Чихание	1,89	0,18	0,43	0,14	0,21	0,11	0,000	0,000
Выделение из носа	0,96	0,15	0,43	0,14	0,07	0,07	0,012	0,000
Слезотечение, зуд в глазах	0,43	0,12	0,14	0,10	0,00	0,00	0,071	0,001
Кашель	0,21	0,08	0,07	0,07	0,00	0,00	0,187	0,010
Ощущение стекание слизи по задней стенке	0,36	0,09	0,29	0,13	0,07	0,07	0,649	0,019
Густое отделяемое из носа	0,11	0,06	0,00	0,00	0,00	0,00	0,079	0,079
Заложенность ушей	0,79	0,14	0,14	0,10	0,14	0,10	0,001	0,001
Головокружение	0,00	0,00	0,00	0,00	0,00	0,00		
Потребность в носовом платке	0,18	0,07	0,14	0,10	0,00	0,00	0,771	0,020
Боль в ухе	0,11	0,06	0,00	0,00	0,00	0,00	0,079	0,079
Боль/ощущение давления в области лица	0,14	0,07	0,07	0,07	0,00	0,00	0,471	0,040
Снижение обоняния	0,29	0,12	0,07	0,07	0,07	0,07	0,143	0,143
Трудности при засыпании	0,75	0,18	0,21	0,11	0,07	0,07	0,017	0,001
Ночные пробуждения	1,86	0,13	0,50	0,14	0,14	0,10	0,000	0,000
Отсутствие полноценного ночного сна	1,82	0,14	0,43	0,14	0,21	0,11	0,000	0,000
Разбитость после пробуждения	1,18	0,22	0,36	0,13	0,21	0,11	0,003	0,000
Утомляемость	2,21	0,15	0,50	0,14	0,29	0,13	0,000	0,000
Снижение трудоспособности	2,39	0,14	0,50	0,14	0,14	0,10	0,000	0,000
Снижение концентрации внимания	1,39	0,14	0,29	0,13	0,07	0,07	0,000	0,000
Разочарованность, тревожность, раздраженность	0,96	0,10	0,29	0,13	0,07	0,07	0,000	0,000
Растерянность	0,57	0,10	0,21	0,11	0,50	0,14	0,021	0,673

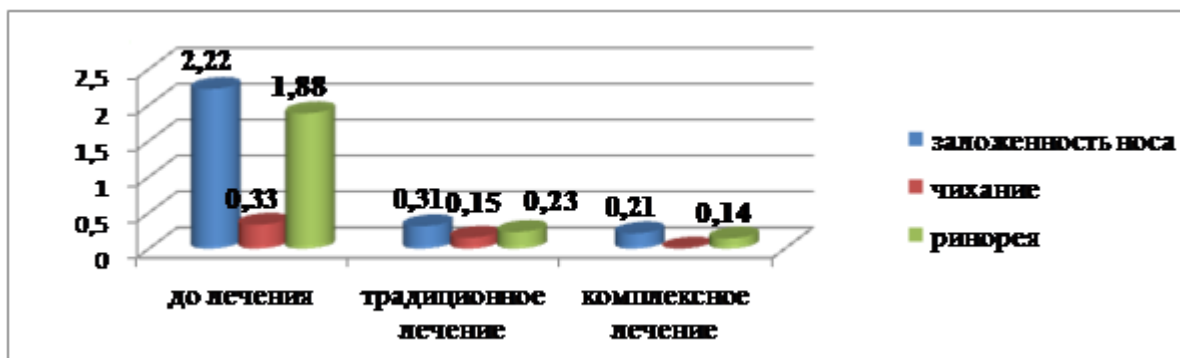


Рис. 1. Динамика симптомов после назначенной терапии

Такие же положительные результаты со слов родителей были получены по вопросам касаемых трудоспособности, было разбитости после пробуждения, утомляемости, снижение концентрации внимания, раздраженности ($p < 0,001$). Касаемо жалоб слезотечение, зуд в глазах, кашель, потребность в носовом платке, ощущение давления в области лица, ощущение стекание слизи по задней стенке то достоверная разница была выявлено у 2 подгруппы ($p < 0,001$), чего не было достигнуто в 1 подгруппе ($p > 0,05$). Несмотря на выраженное улучшение общего состояние пациентов, по вопросам связанных со снижением обоняния в обеих группах достоверной разницы выявлено не было. Таким образом, достоверное улучшение показателей качества жизни по всем шкалам, отмечались у детей обеих групп, однако у 2 подгруппы, которым была проведена аэрозольная ингаляция включающая ГКС (будесонид) с помощью прибора ПАРИ-СИНУС улучшение фиксировалось в большей степени. По данным исследования отмечалась положительная динамика клинических симптомов во время лечения АР сочетанного с аденоидной вегетацией: в обеих подгруппах отмечается уменьшение жалоб, улучшение общего состояния детей, однако, в подгруппе, получающей интраназально ГКС с помощью пульсирующей подачи препарата, купирование симптомов отмечалось у большего количества детей. Следует отметить, что у второй подгруппы детей после комплексной терапии чихание не отмечалось (рис. 1). По данным объективных симптомов после полученного лечения симптомы АР уменьшились в обеих подгруппах. Однако, на фоне проводимой терапии с помощью пульсирующей подачи аэрозоля через ПАРИ-СИНУС (16 подгруппа) отек слизистой оболочки уменьшился

на 68% от исходного ($2,07 \pm 0,28$ до $0,57 \pm 0,17$), а сужение носовых ходов на 87% от исходного ($1,93 \pm 0,17$ до $0,28 \pm 0,12$), а такой симптом как изменения со стороны ушей, был отрицательный у всех обследованных детей после комплексной терапии ($1,93 \pm 0,17$ до $0,0 \pm 0,0^*$) (табл. 2). Данные общего анализа крови показали, что после полученного консервативного и хирургического лечения в обеих группах достоверно повысился процент общего гемоглобина ($111,00 \pm 1,00$; $125,00 \pm 5,00$ $P < 0,005$). Кроме этого количество эритроцитов увеличилось в обеих группах, тогда как, в 1 подгруппе средний показатель составил $115,1 \pm 1,72$ и не достиг нормальных значений, 2 подгруппа обследования получившая комплексную терапию в среднем показатель составил $120,2 \pm 1,2$, который достиг нормы ($P < 0,001$) (табл. 3). В обеих группах показатели эозинофилов достоверно снизились до нормальных показателей по сравнению с первоначально полученными данными, которые были повышены в среднем в 2 раза (до лечения $11,68 \pm 0,62$; 1 подгруппа $6,29 \pm 0,42$; 2 подгруппа $5,29 \pm 0,19$). Обнаружение высокого уровня общего сывороточного иммуноглобулина Е до лечения показатель атопический характер заболевания. Данный показатель превышал средневозрастную норму и колебался в пределах от 125 до 1600 МЕ - у всех больных с аллергическим ринитом. Изучение общего количества Ig Е после полученного традиционного и комплексного лечения также показало значительное снижение почти в два раза. При сравнении результатов до и после лечения были получены достоверные различия. В 1 подгруппе количество Ig Е достоверно снизилось с $127,96 \pm 7,32$ до $100,71 \pm 11,19$ ($P < 0,05$), тогда как у 2 подгруппы показатель снизился до $85,50 \pm 6,08$ ($P < 0,001$).

Таблица 2. Динамика объективных симптомов АР сочетанного с аденоидной вегетацией до и после лечения

Симптомы	До лечения	традиционное	комплексное
Отек слизистой полости носа	$2,07 \pm 0,28$	$1,07 \pm 0,17^*$	$0,57 \pm 0,17^*$
Наличие отделяемого в полости носа	$1,93 \pm 0,17$	$0,76 \pm 0,16^{**}$	$0,28 \pm 0,12^*$
Изменение со стороны ушей	$1,93 \pm 0,17$	$0,57 \pm 0,13$	$0,0 \pm 0,0^*$

Примечание: * $p < 0,001$

Таблица 3. Результаты общего анализа крови после лечения у детей с аллергическим ринитом сочетанным аденоидной вегетацией

	АР+АВ до лечения		После трад. Леч.		После компл. Леч.		P	
	М	m	М	m	М	m		
Гемоглобин	96,75	2,69	111,00	1,01	125,00	3,1	0,008	0,008
Лейкоциты	5,4	1,65	5,30	0,59	5,85	1,8	0,003	0,072
Эритроциты	101,5	1,13	115,1	1,72	120,2	1,2	0,000	0,000
Моноциты	1,4	0,37	1,9	0,25	2,1	0,98	0,000	0,112
Эозинофилы	11,68	0,62	6,29	0,42	5,29	0,19	0,000	0,000
СОЭ	2,5	0,2	3,2	0,50	3,3	0,45	0,003	0,112
Ig E	127,96	7,32	100,71	11,19	85,50	6,08	0,048	0,000

Результаты после полученного лечения свидетельствуют об снижении аллергизации организма, а также восстановление дыхания привело к уменьшению больных с анемией, чему могло предшествовать затруднение носового дыхания. Методом мазков-отпечатков в назоцитограмах определяли количество нейтрофилов, эозинофилов, лимфоцитов и моноцитов. Вычисляли в процентах удельный вес каждого типа клеток. Клеточный состав мазков-отпечатков слизистой оболочки носа до лечения в основной группе пациентов характеризовался достоверным повышением содержания эозинофилов, по данным которого был доказан аллергический характер заболевания. После полученного лечения в обеих обследованных группах было определено достоверное снижение процентного количества эозинофилов в назоцитограмах, что свидетельствует о снижении аллергизации в полости носа.

Бактериологическое исследование микробиотенноза полости носа у детей с аллергическим ринитом, сочетанным с аденоидной вегетацией, были высеяны *Staph. aureus*, *Staph. Haemolyticus*, *Staph. epidermidis*, некоторые виды стрептококков — *Streptococcus pneumoniae*, а также *M.cataralis* и *H.influenza*. На первом этапе была определена преобладающая микрофлора ЛОР-органов у детей. В отделяемом полости носа преобладали стрептококки (до 14% посевов) и стафилококки (в основном золотистый, до 57% посевов), грибки выявлены в 7% посевов, в основном *Candida albicans*, они никогда не встречались в качестве монофлоры, а только в 2 и 3 компонентных ассоциациях. В носоглотке микрофлора была представлена *K. pneumoniae* в 10,7% случаев; *H. influenzae* — в 14,2%; *S. Aureus* — в 57%; анаэробная флора — в 30%; *M. catarrhalis* — в 10,7% и другие. В 21,5% случаев флора находилась в 2-компонентных ассоциациях. На втором этапе сравнили состав микробиотенноза носоглотки у 38 детей до и после различных видов терапии.

После традиционного и комплексного лечения, повторное бактериологическое обследования детей показало достоверное снижение *Streptococcus pneumoniae* ($p<0,04$), *S.pyogenus* ($p<0,01$) и *Staph. Aureus* ($p<0,001$). У 2 подгруппы было от-

мечено достоверное снижение количества *Pseudomonas aeruginosae* ($p<0,05$), *H.influenza* ($p<0,04$), *M.cataralis* ($p<0,05$) и *K.Pneumoniae* ($p<0,05$) чего не было отмечено у детей 1 подгруппы.

При традиционном лечении у 1 группы сохранилось представительство таких патогенов как *Pseudomonas aeruginosae*, *M.cataralis*, *H.influenza* и *K.Pneumoniae*. По-видимому, это связано со снижением поступления лекарственных препаратов из кровяного русла в слизистую оболочку в условиях воспаления.

Особенностями микробного пейзажа носа у детей с аллергическим ринитом сочетанным аденоидной вегетацией после традиционной терапии у детей явилось преобладание *Pseudomonas aeruginosae*, *M.cataralis*, *H.influenza* и *K.Pneumoniae* по сравнению с детьми, которые получали комплексную терапию. Высеваемость *Staph. Aureus* была одинаковой в обеих группах детей, с достоверно сниженными показателями после проведенной терапии.

Данные риноманометрии у детей с аллергическим ринитом сочетанным с аденоидной вегетацией (л/мин) прибором РИНОЛАН выполнялась ринорезистометрия, при объективной оценке функции носового дыхания у обследуемых детей с аллергическим ринитом сочетанным с аденоидной вегетацией средний показатель скорости суммарного объемного носового потока до лечения составил $274,79\pm 49,10$ мл/с на вдохе и выдохе, соотношение правой и левой стороны составил $16,49\pm 7,47$. Полученные данные передней риноманометрии указывают на то, что было выявлено затруднение носового дыхания. Вышеуказанные риноманометрические показатели соответствовали выраженной степени назальной обструкции. Показатели суммарного потока при традиционном лечении увеличились в 3 раза, а при комплексном в 4 раза, достигая в обеих группах достоверных значений.

Выводы: Таким образом, по данным исследования в обеих подгруппах получивших традиционное и комплексное лечение отмечается положительная динамика симптомов, однако, в подгруппе, получающей интраназально ГКС с помощью пульсирующей подачи препарата, купирова-

ние симптомов отмечалось у большинства детей. Достоверное улучшение показателей КЖ по всем шкалам, отмечались у детей обеих групп, однако у 26 подгруппы, которым была проведена аэрозольная ингаляция с ГКС (будесонид) помощью прибора ПАРИ-СИНУС, в большей степени. Результаты лабораторных исследований – общий анализ крови, назоцитогамма, сывороточный IgE, после полученного лечения свидетельствуют об снижении аллергизации в носовой полости и организма в целом, а также восстановление дыхания привело к уменьшению больных с анемией, чему могло предшествовать затруднение носового дыхания.

Данные бактериологического исследования микробного пейзажа носа у детей с аллергическим ринитом сочетанным аденоидной вегетацией после традиционного и комплексного лечения, повторное бактериологическое обследование детей показало достоверное снижение Streptococcus pneumoniae ($p < 0,04$), S.pyogenus ($p < 0,01$) и Staph. Aureus ($p < 0,001$). У 2 подгруппы было отмечено достоверное снижение количества Pseudomonas aeruginosae ($p < 0,05$), H.influenza ($p < 0,04$), M.cataralis ($p < 0,05$) и K.Pneumoniae ($p < 0,05$) чего не было отмечено у детей 1 подгруппы.

Исходя из выше сказанного, нами показана целесообразность обследования детей с аденоидной вегетацией на наличии аллергического ринита и при обнаружении использование комплексной терапии, включающей традиционную а также метод пари-синуса.

Литература:

1. Аллергический риноконъюнктивит: (клинические рекомендации) под ред. А.С. Лопатина; Российское общество ринологов. – М.: Практическая медицина, 2015. – 80 с.; 2. Аллергология. Федеральные клинические рекомендации / Главные редакторы: акад. РАН Р.М. Хаитов, проф. Н.И. Ильина – М.: «Фармарус Принт Медиа», 2014. – 126 с.
2. Балаболкин, И.И. Аллергическая заболеваемость детей в современных экологических условиях // Сибирское медицинское обозрение. – 2015. – № 1. – С. 63–67.
3. Джаббаров К.Д. и др. Диагностика и комплексное лечение аллергического ринита с паразитарной инвазией у детей. Врач-аспирант, 2009. Том 37, номер 10, с. 860-864.
4. Суюнов Н.Д. и др. Анализ распространения, лечения болезни поллиноз и потребления лекарственных средств // Научно-практический фармацевтический журнал. Т., 2017. с.37-45.
5. Bhattacharjee R, et al. Adenotonsillectomy outcomes in treatment of obstructive sleep apnea in children: a multi-center retrospective study. Am J Respir Crit Care Med. 2010 Sep;182(5):676-83.

6. Dogru M, Evcimik MF, Calim OF. Does adenoid hypertrophy affect disease severity in children with allergic rhinitis? Eur Arch Otorhinolaryngol. (2017) 274:209–13.

7. Friday GA Jr, Paradise JL, Rabin BS, Colborn DK, Taylor FH. Serum immunoglobulin changes in relation to tonsil and adenoid surgery. Ann Allergy 1992; 69: 225-30.

8. Lee DJ et al. The Impact of Allergic Rhinitis After Adenotonsillectomy Clinical and Experimental Otorhinolaryngol Vol. 11, No. 1: 52-57, March 2018

9. Lofstrand-Tidestrom, B. & Hultcrantz, E. The development of snoring and sleep related breathing distress from 4 to 6 years in a cohort of Swedish children. Int J Pediatr Otorhinolaryngol 71, 1025–33 (2007).

10. Meltzer E. O. Bukstein D. A. The economic impact of allergic rhinitis and current guidelines for treatment // Ann Allergy Asthma Immunol. - 2011 Feb. – Vol. 106, №2. – P. 12-16.

11. Paulussen, C., et al Adenoids and tonsils, indications for surgery and immunological consequences of surgery. Acta Otorhinolaryngol Belg 54, 403–408 (2000).

12. Sadeghi-Shabestari M, Jabbari Moghaddam Y, Ghaharri H. Is there any correlation between allergy and adenotonsillar tissue hypertrophy? Int J Pediatr Otorhinolaryngol. 2011 Apr;75(4):589-91.

ПРИМЕНЕНИЕ АППАРАТА ПАРИ-СИНУС У ДЕТЕЙ С АЛЛЕРГИЧЕСКИМ РИНИТОМ СОЧЕТАНЫМ С АДЕНОИДНОЙ ВЕГЕТАЦИЕЙ

Амонов Ш.Э., Нурмухамедова Ф.Б., Эркинова К.Ф., Эгамбердиева З.Д., Эргашев Ж.Ж.

Резюме. Аллергический ринит (АР) широко распространен среди населения земного шара, имеет тенденцию к росту, и представляет серьезную проблему в связи со снижением качества жизни и частыми осложнениями. Экономический ущерб от АР исчисляется миллиардами долларов и почти половина этой суммы тратится на лекарства, которые поддерживают больных в состоянии ремиссии и, как правило, не излечивают [10]. Аденоидная гипертрофия (АГ) и аллергический ринит (АР) являются ведущими факторами затруднения носового дыхания у детей. Было подсчитано, что от 2% до 3% детей могут испытывать апноэ / гипопноэ из-за обструкции гипертрофированной аденоидной ткани, а 20-40% детей во всем мире страдают от АР [9]. Более того, АГ часто сопровождается АР, что увеличивает сложность и продолжительность лечения. Аденоидэктомия обычно считается окончательным методом лечения при обструкции носоглотки при гипертрофии глоточной миндалины. Тем не менее, этот хирургический метод был предметом некоторой критики из-за его возможного негативного влияния на иммунологическую систему и послеоперационное восстановление [11].

Ключевые слова: аллергический ринит, аденоидная вегетация, риносинуситы, дети.