

КОМБИНАЦИЯ МЕТОДОВ ДРЕНИРОВАНИЯ ВЕРХНИХ МОЧЕВЫХ ПУТЕЙ И МОЧЕВОГО ПУЗЫРЯ ПОСЛЕ ЛАПАРОСКОПИЧЕСКОГО УРЕТЕРЦИСТОНЕОАНАСТОМОЗА

Бахадирханов Мухамедзариф Мухамед Кабирович¹, Мухтаров Шухрат Турсунович¹, Акилов Фархад Атауллаевич², Аюбов Бехзод Алишерович¹, Назаров Джахонгир Азадбекович¹, Насиров Фуркат Раупович¹, Нуриддинов Хусниддин Зафариддин угли¹, Хожанязов Шерзод Рузиматович¹

1 - Республиканский специализированный научно-практический медицинский центр урологии, Республика Узбекистан, г. Ташкент;

2 - Ташкентская медицинская академия, Республика Узбекистан, г. Ташкент

ЛАПАРОСКОПИК УРЕТЕРОСИСТОНЕОАНАСТОМОЗДА ЮҚОРИ СИЙДИК ЙЎЛЛАРИНИ ВА ҚОВУҚНИ ДРЕНАЖЛАШ УСУЛЛАРИНИНГ КОМБИНАЦИЯСИ

Бахадирханов Мухамедзариф Мухамед Кабирович¹, Мухтаров Шухрат Турсунович¹, Акилов Фархад Атауллаевич², Аюбов Бехзод Алишерович¹, Назаров Джахонгир Азадбекович¹, Насиров Фуркат Раупович¹, Нуриддинов Хусниддин Зафариддин ўғли¹, Хожанязов Шерзод Рузиматович¹

1 - Республика ихтисослаштирилган урология илмий-амалий тиббиёт маркази,

Ўзбекистон Республикаси, Тошкент ш.;

2 – Тошкент тиббиёт академияси, Ўзбекистон Республикаси, Тошкент ш.

COMBINATION OF DRAINAGE METHODS OF THE UPPER URINARY TRACT AND BLADDER AFTER LAPAROSCOPIC URETEROCYSTOSTOMY

Bakhadirkhanov Mukhamedzarif Mukhamed Kabirovich¹, Mukhtarov Shukhrat Tursunovich¹, Akilov Farkhad Ataulaevich², Ayubov Bekhzod Alisherovich¹, Nazarov Djakhongir Azadbekovich¹, Nasirov Furkhat Raufovich¹, Nuriddinov Khusniddin Zafariddin ugli¹, Khojanyazov Sherzot Ruzimatovich¹

1 - Republican Specialized Scientific and Practical Medical Center of Urology,

Republic of Uzbekistan, Tashkent;

2 - Tashkent Medical Academy, Republic of Uzbekistan, Tashkent

e-mail: info@tta.uz

Резюме. Биз томонимиздан лапароскопик уретеросистонеоанастомозда сийдик найи стентини қўллаганда юқори сийдик йўллари ва қовуқни дренажлашнинг алтернатив техникаси ишлаб чиқилди. Мақсад. Лапароскопик уретеросистонеоанастомозда юқори сийдик йўллари ва қовуқни дренажлашни комбинация қилиши усулининг самарадорлиги ва хавфсизлигини баҳолаш. Материал ва методлар. Тадқиқот учун 2019-2022 йилларда сийдик найининг пастки учдан бир қисми стриктураси бор 40 та бемор танлаб олинган. Беморларни ўртача ёши $31,9 \pm 14,0$ ёшни ташкил қилди. Барча беморлар 2 гуруҳга ажратилди: А гуруҳ 23 та беморда сийдик найи стенти қўлланилди, Б гуруҳдаги 17 та беморда эса юқори сийдик йўллари дренажлаш ва сийдик найи интубацияси учун янги яратилган қовуқ ва сийдик найини дренажлашнинг комбинацияси техникаси ишлатилди. Сўнг жарроҳлик йўли билан даволаш натижалари қиёсий тахлил қилинди. Натижалар. Сийдик найи стентини қўллаганда жарроҳлик амалиёти давомийиги қисқа бўлган ($103,3 \pm 12,3$ дақиқага нисбатан $122,1 \pm 14,0$ дақиқа; $M \pm \delta$). Интраоперацион қон кетиши, амалиётдан кейинги оғриқ ва стационар даволаниши давомийлигида гуруҳлар орасида фарқ аниқланмади. Уретрал катетерни олиб ташлаш медиана муддати сийдик найи стентида паст бўлди (8 кунга нисбатан 18 кун). Аммо сийдик найининг интубацияси медиана муддати янги техникада кичик бўлди (18 кунга нисбатан 29 кун). Амалиётдан кейинги асоратлар сони гуруҳлар орасида фарқ қилмади. Хулоса. Лапароскопик уретеросистонеоанастомозда қовуқ ва сийдик найини дренажлашни комбинация қилиши техникаси сийдик найи стентига нисбатан ўхшаши самарадорлик ва хавфсизликка эга.

Калим сўзлар: Лапароскопия, уретеросистонеоанастомоз, сийдик найи стенти, уретрал катетер, сийдик найи реимплантацияси.

Abstract. We have developed an alternative technique for drainage of the upper urinary tract and bladder during laparoscopic ureteroneocystostomy without the use of a ureteral stent. Purpose. Evaluation of the effectiveness and safety of the method of combination of drainage of the upper urinary tract and the bladder after laparoscopic ureteroneocystostomy. Materials and methods. For the study, 40 patients were selected who received surgical treatment of stricture of the distal ureter in the period from 2019 to 2022. The mean age of all patients was 31.9 ± 14.0 years ($M \pm \delta$). All patients were divided into 2 groups according to the method of drainage of the upper urinary tract and ureter intubation: Group A consisted of 23 patients in whom used a ureteral stent; Group B consisted of 17 patients in whom the developed technique for the combination of drainage of the bladder and ureter was used for drainage of the upper urinary tract and intubation of the ureter. Next a comparative analysis of the results of surgical treatment was carried out. Results. The mean duration of surgery was lower when using a ureteral stent (103.3 ± 12.3 minutes versus 122.1 ± 14.0 minutes; $M \pm \delta$). There was no difference between the groups in intraoperative blood loss, intensity of postoperative pain and duration of inpatient treatment. The time to remove the ureteral catheter in the ureteral stent group was shorter than in the new technique group

(8 days versus 18 days). However, the median time of ureteral intubation was lower with the new technique compared with the ureteral stent (18 days versus 29 days). The incidence of postoperative complications did not differ between groups. Conclusions. The developed technique for combining drainage of the bladder and ureter during laparoscopic ureteroneocystostomy has similar efficacy and safety compared to the use of a ureteral stent.

Key words: Laparoscopy, ureteroneocystostomy, ureteral stent, urethral catheter, ureter reimplantation.

Введение. Лапароскопические вмешательства эволюционировали с простой диагностической процедуры в сложные реконструктивные операции. Сегодня преимущества этого метода перед открытыми вмешательствами уже не вызывают сомнений, и лапароскопия почти полностью заменила открытую хирургию в качестве первой линии лечения различных урологических заболеваний [1]. Одним из реконструктивных процедур, выполняемых в урологии, является лапароскопический уретерцистонеоанастомоз (УЦНА) или реимплантация мочеточника. Реимплантация мочеточника чаще всего выполняется в педиатрии для лечения пузырно-мочеточникового рефлюкса. У взрослых реимплантация мочеточника показана при стриктурах нижней трети мочеточника. Стандартной операцией в таких случаях является уретероцистонеоанастомоз (УЦНА) с Psoas-hitch или без нее.

Стандартно для дренирования верхних мочевых путей (ВМП) и интубации мочеточника при лапароскопическом УЦНА применяется мочеточниковый стент. Однако данный вид дренажа ассоциирован с высокой частотой послеоперационных осложнений [2]. В литературе не описаны альтернативные методы дренирования ВМП и интубации мочеточника. Нами был разработан специальный метод комбинации дренирования ВМП и мочевого пузыря при лапароскопическом УЦНА.

Цель исследования. Оценка эффективности и безопасности метода комбинации дренирования верхних мочевых путей и мочевого пузыря после лапароскопического уретероцистонеоанастомоза (УЦНА).

Материалы и методы. Для исследования были отобраны 40 больных, которые получали хирургическое лечение стриктуры нижней трети мочеточника в Республиканском специализированном научно-практическом медицинском центре урологии в период от 2019 по 2022 годы. Средний возраст всех больных составил $31,9 \pm 14,0$ лет ($M \pm \delta$). Среди них было 18 (45 %) мужчин и 22 (55 %) женщин. Все больные проходили стандартное клиническое, лабораторное и инструментальное обследование, которое общий анализ крови, биохимический анализ крови, ультразвуковое и рентгенологические методы исследования. Диагноз заболевания был установлен на основании клинической картины, ультразвукового исследования и мультиспиральной компьютерной томографии с контрастированием мочевых путей.

Лапароскопическая пиелопластика проводилась с применением эндовидеохирургического оборудования и инструментов компании KARLSTORZ (Германия). Все оперативные вмешательства выполнялось одним хирургом.

Оперативное вмешательство выполняли по стандартной методике. Больного укладывали в положение Тренделенбурга с наклоном операционного стола на $15-45^\circ$. Доступ в брюшную полость осуществили по методике Hasson. После установки троакаров и введения инструментов в брюшную полость по линии Todt мобилизовали соответствующую часть толстого кишечника и раскрывали забрюшинное пространство. Идентифицировав мочеточник и суженный участок резецировали её. Нормальный конец мочеточника спатулировали. Мочевой пузырь заполняли изотоническим раствором и производили цистотомию на участке имплантации мочеточника. Анастомоз начинали с наложения мышечного удерживающего шва, который проходил через все слои стенки мочевого пузыря и мочеточника. Мочеточник помещали в желоб детрузора, а затем края мышцы детрузора сближали над мочеточником создавая подслизистый тоннель. Перед тем как закончить анастомоз устанавливали мочеточниковый катетер или стент для дренирования верхних мочевых путей.

Нами была разработана техника комбинации методов дренирования верхних мочевых путей и мочевого пузыря при лапароскопическом уретерцистонеоанастомозе. Для этого проводят мочеточниковый катетер через катетер Фолея. Вначале надувают баллончик изотоническим раствором до 3-5 мл или воздухом. Вводят гемостатический зажим во внутреннее отверстие катетера Фолея и проделывают отверстие на катетере между самым внутренним отверстием и баллончиком. Далее сдувают баллончик. Зажимом захватывают мочеточниковый катетер и протаскивают его внутрь проделанного отверстия. Затем снова зажимом заходят во внутреннее отверстие и выходят через новое отверстие рядом с мочеточниковым катетером. Зажимом захватывают другой конец мочеточникового катетера и затягивают его во внутрь. Пальцами руки или зажимом протаскивают весь катетер проведя его через рабочий канал катетера Фолея и выводят его наружу. Вводя 3-5 мл изотонического раствора натрия хлорида в специальный канал баллончика проверяют его целостность. Подготовленный катетер приведен на рисунке 1.

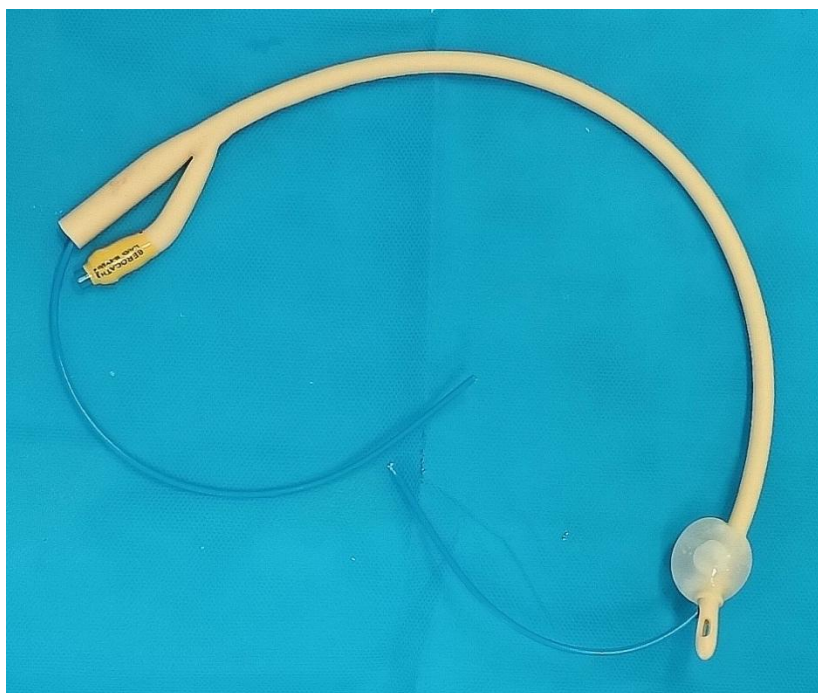

Рис. 1. Катетер Фолея 18 Fr с проведенным мочеточниковым катетером

При установке катетера по разработанной методике заменяют уретральный катетер на специально подготовленный катетер Фолея с проведенным мочеточниковым катетером. Через разрез на стенке мочевого пузыря заходят диссектором и захватывают кончик мочеточникового катетера. Вытягивают мочеточниковый катетер из мочевого пузыря в брюшную полость. Меняя ориентацию инструмента, протаскивают мочеточниковый катетер в спатулированный мочеточник до верхней трети. Надувают баллончик катетера Фолея и подсоединяют мочеприёмник. При этом мочеточниковый катетер должен находиться внутри мочеприёмника.

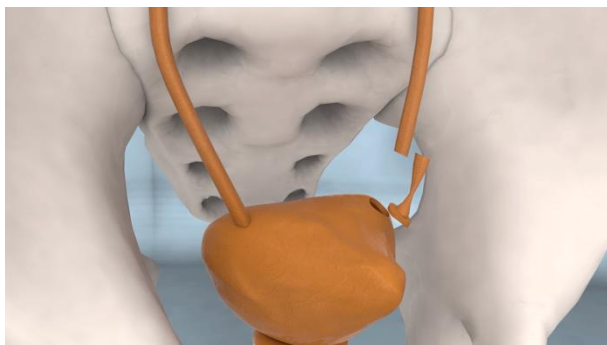
Далее заканчивают наложение уретероцистонеоанастомоза. При этом анастомоз необходимо укрепить дополнительными швами. В конце необходимо провести перитонезацию анастомозированного участка, это предотвращает попадание мочи в брюшную полость при несостоятельности швов анастомоза. Экстраперитонезацию проводят, соединяя концы париетальной брюшины швами нитью Викрил 3/0. Этапы установки подготовленного катетера Фолея для дренирования верхних мочевых путей и мочевого пузыря представлено на рисунке 2.

Все больные были распределены на 2 группы согласно методу дренирования верхних мочевых путей и интубации мочеточника: Группа А состояла из 23 больных, у которых использован мочеточниковый стент для дренирования верхних мочевых путей и интубации во время лапароскопического уретероцистонеоанастомоза; Группа Б состояла из 17 больных, у которых для дренирования ВМП и интубации мочеточника применён

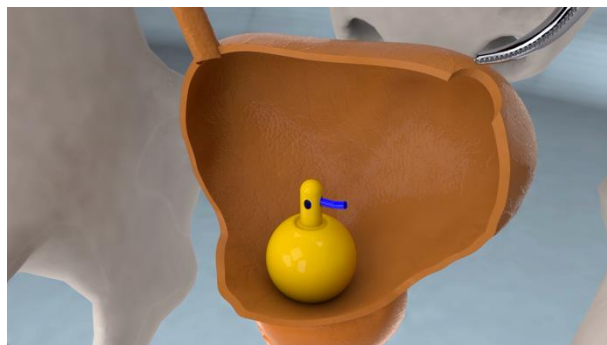
разработанная техника комбинации дренирования мочевого пузыря и мочеточника. Исходные характеристики больных представлены таблице 1. Как видно из таблицы между группами больных по исходным характеристикам статистически достоверной разницы не было ($p > 0,05$).

Для оценки эффективности и безопасности разработанной техники комбинации дренирования мочевого пузыря и мочеточника произведен сравнительный анализ результатов оперативного лечения между группами А и Б. При этом оценивали длительность операции, интраоперационную кровопотерю, интра- и послеоперационные осложнения, выраженность послеоперационной боли, дозы применённых анальгетиков, койко-дни и другие параметры. Для систематизации осложнений после лапароскопических операций применена классификация осложнений по Clavien-Dindo [3, 4].


Для выявления значимых параметров была разработана специальная электронная карта обследования больных в виде электронной базы данных на персональном компьютере (Microsoft Excel 2021). Количественные признаки кодировали бинарно (да, нет), а для качественных признаков вводили градации. Сравнительный анализ проводили с использованием различных методов статистического анализа, таких как t -критерий Стьюдента, дисперсионный анализ, U -критерий Манна-Уитни, тест Краскела-Уоллиса. Хи-квадрат. Уровнем статистически значимого результата считали $p < 0,05$. Статистическая обработка данных осуществлена на программах StatPlus и IBM SPSS Statistics.



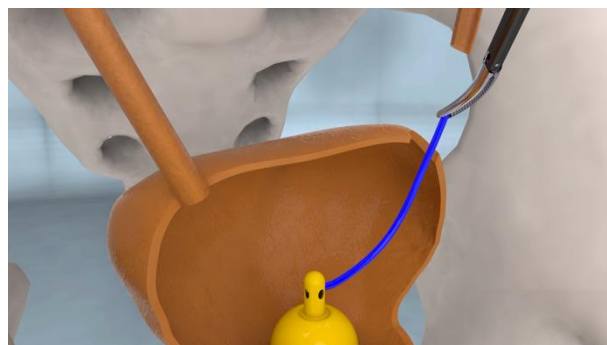
1. Резекция зоны стриктуры мочеточника



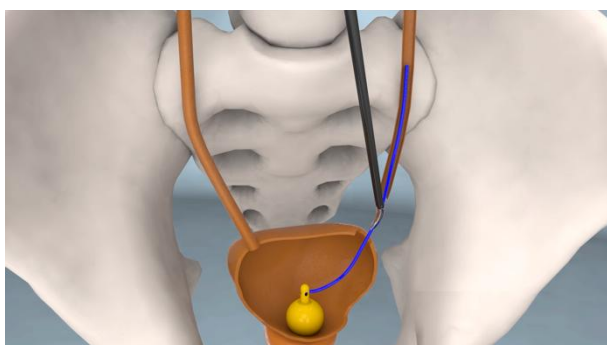
2. Установка катетера Фолея в мочевой пузырь с проведенным мочеточниковым катетером через рабочий канал катетера



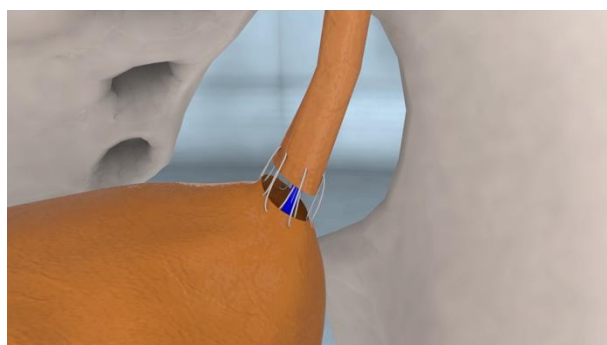
3. Захват мочеточникового катетера диссектором внутри мочевого пузыря



4. Выведение мочеточникового катетера из мочевого пузыря



5. Проведение мочеточникового катетера в мочеточник до верхней трети



6. Наложение уретеропиелоанастомоза

Рис. 2. Различные этапы комбинации дренирования мочевого пузыря и ВМП с интубацией мочеточника во время лапароскопического уретероцистонеоанастомоза

Результаты. Средняя длительность оперативного вмешательства у больных в группе А, которым установлен мочеточниковый стент во время УЦНА составило $103,3 \pm 12,3$ минут ($M \pm \delta$). А у больных группы Б, у которых применена разработанная техника комбинации дренирования мочевого пузыря и мочеточника продолжительность операции составило $122,1 \pm 14,0$ минут ($M \pm \delta$). Статистически достоверная разница ($p < 0,05$) в длительности оперативного вмешательства возможно связана дополнительным временем необходимым для подготовки катетера Фолея и с трудностью установки мочеточникового катетера в мочеточник (см. рис. 3).

При анализе интраоперационной кровопотери не было выявлено статистически достоверной разницы между группами ($p > 0,05$). Медианный объём кровопотери во время операции в группе А составило 30 мл (МКР=20), а во второй группе 50 мл (МКР=10), что является минимальным для лапароскопического оперативного вмешательства.

Выраженность послеоперационного болевого синдрома оценена с применением Визуальной аналоговой шкалы на 1 и 3 сутки после операции. При этом больных просили оценить степень боли от 1 до 10.

Таблица 1. Исходные характеристики больных, которым выполнен лапароскопический уретерцисто-неоанастомоз

Параметр	Группы больных в зависимости от метода дренирования		Различие между группами; значение p^*
	Группа А (n = 23)	Группа Б (n = 17)	
Средний возраст в годах – $M \pm \delta$; 95% ДИ	28,6 ± 10,6; 24,3–32,9	36,5 ± 16,8; 28,5–44,5	0,1336
Пол: Мужчины, кол-во (%) Женщины, кол-во (%)	12 (52,2 %) 11 (47,8 %)	6 (35,3 %) 11 (64,7 %)	0,2888
Индекс массы тела – $M \pm \delta$; 95% ДИ	23,8 ± 3,7; 22,3–25,3	24,5 ± 3,6; 22,8– 26,2	0,3953
Количество больных с сопутствующими болезнями (%); кол-во заболеваний.	5 (21,7 %) 10	4 (23,5 %) 6	0,8934
Сторона поражения /операции: Правая Левая	14 (60,9 %) 9 (39,1 %)	6 (35,3 %) 11 (64,7 %)	0,109

M – арифметическое среднее; δ – стандартное отклонение; 95% ДИ – 95% доверительный интервал;

* Тест сравнивает характеристики больных в двух группах (t-тестили Хи-квадрат)

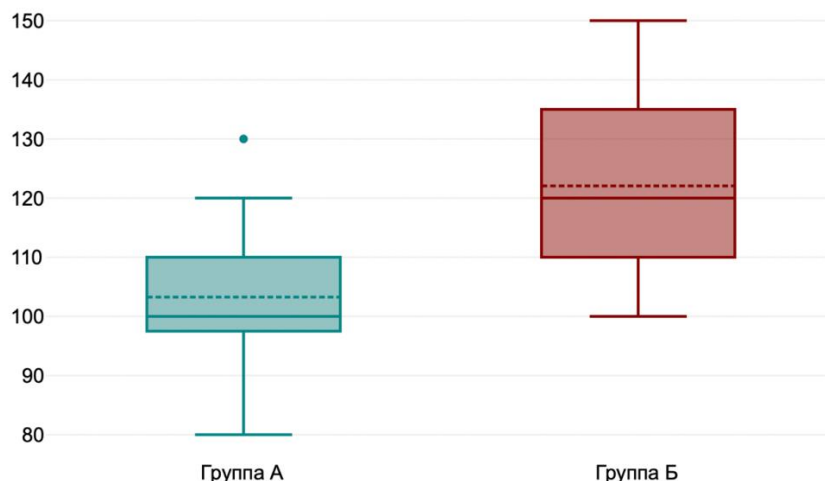


Рис. 3. Ящичная диаграмма длительности оперативного вмешательства в сравнении двух групп ($p < 0,05$): Группа А – мочеточниковый стент (n=23); Группа Б – комбинация дренирования мочевого пузыря и мочеточника (n=17)

На 1 сутки после операции медианная интенсивность боли в обеих группах составило 6 баллов (МКР в группа А – 2 балла; в группе Б – 1 балл), что статистически не различалось ($p > 0,05$). Аналогичную картину наблюдали и на 3 сутки, медианная интенсивность боли в обеих группах составило 3 балла (МКР в группа А – 0 балла; в группе Б – 1 балл). Статистически достоверного различия между группами не было ($p > 0,05$).

Разработанная техника комбинации дренирования мочевого пузыря и мочеточника во время лапароскопического УЦНА не влияет на интенсивность послеоперационной боли, поэтому данная техника безопасно для применения у больных.

При сравнительном анализе продолжительности стационарного лечения не было выявлено различие между группами ($p > 0,05$). Средний койко-день в группе А составил $3,9 \pm 0,5$ суток ($M \pm \delta$), а группе Б - $3,9 \pm 0,7$ суток ($M \pm \delta$).

Медианный срок удаления уретрального катетера в группе А, у которых использовали мочеточниковый стент составил 8 дней (МКР=2,5). В группе Б, у которых применяли новую технику комбинации дренирования мочевого пузыря и мочеточника 18 дней (МКР=5). В последнем случае требовалось больше времени для интубации и дренирования мочеточника, так как мочеточниковый катетер был подключен к уретральному катетеру. При этом вместе уретральным катетером удаляли и мочеточниковый катетер.

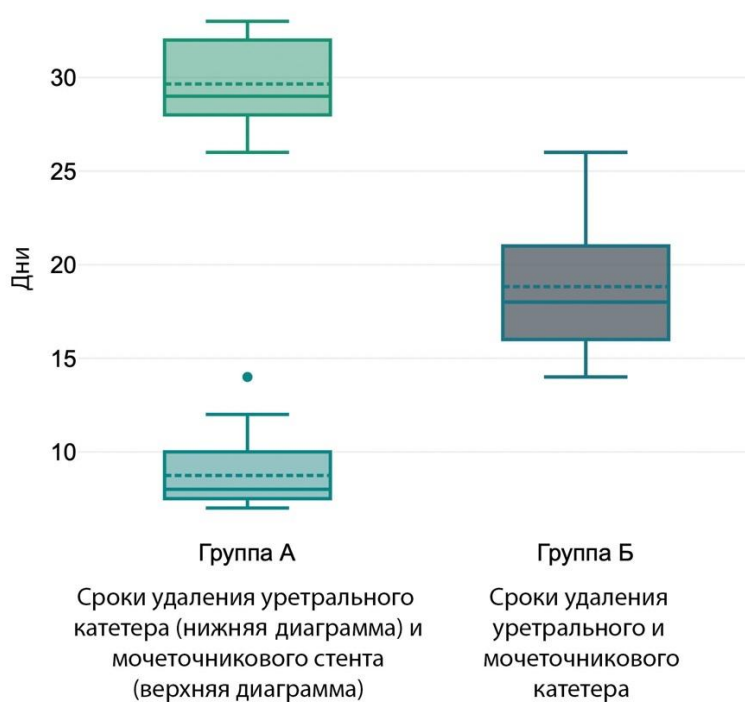


Рис. 4. Сравнительный анализ ящичных диаграмм длительности дренирования мочевых путей после лапароскопического УЦНА в двух группах ($p < 0,05$)

Таблица 2. Сравнительный анализ встречаемости послеоперационных осложнений и характеристика их по классификации Clavien-Dindo у больных, которым выполнен лапароскопический уретероцистонеостомоз

Степень осложнений	Характеристика осложнения	Группы больных в зависимости от метода дренирования		Значение p^*
		Группа А (n = 23)	Группа Б (n = 17)	
I степень	Нагноение послеоперационной раны	1 (4,3 %)	1 (5,9 %)	0,8258
	Дисфункция кишечника	2 (8,7 %)	1 (5,9 %)	0,7384
	Легкая плексопатия	2 (8,7 %)	1 (5,9 %)	0,7384
	Выраженные дизурические явления	7 (30,4 %)	3 (17,6 %)	0,3558
	Гематурия, не требующая гемотрансфузии	3 (13,0 %)	2 (11,8 %)	0,9038
II степень	Обострение инфекции мочевыводящих путей	5 (21,7 %)	2 (11,7 %)	0,4118
	Всего	20	10	

* Тест сравнивает характеристики больных в двух группах (Хи-квадрат)

Медианная продолжительность нахождения мочеточникового стента в мочеточнике в группе А составил 29 суток (МКР=4). Между группами имеется статистически достоверное различие в сроках дренирования мочевых путей ($p < 0,05$), см рис. 4.

Интраоперационных осложнений у больных не встречали, возможно это связано с маленьким объемом выборки.

Сравнительный анализ послеоперационных осложнений у больных перенёсших лапароскопический

УЦНА и характеристика их по системе классификации Clavien-Dindo показал, что среди больных встречались в основном осложнения I и II степени, которые не требуют дополнительных вмешательств.

В частности, из послеоперационных осложнений I степени встречалось: нагноение послеоперационной раны – у 2 (5,0 %); дисфункция кишечника – у 3 (7,5 %); легкая плексопатия – у 3 (7,5 %); выраженные дизурические явления – у 10 (25,0 %) и гематурия, не требующая гемотрансфу-

зии – у 5 (12,5 %) больных. Все осложнения были купированы с применением консервативных методов лечения: раневую инфекцию лечили с усилением антибиотикотерапии и обработкой раны антисептиками; при дисфункции кишечника применяли прокинетики и раннее активация больного; при выраженных дизурических явлениях применяли НПВС или спазмолитики (оксибутинин 5 мг). При гематурии использовали гемостатики, инфузионную терапию и в динамике по УЗИ наблюдали за дренированием мочевых путей.

Из осложнений II степени по Clavien-Dindo наблюдали только обострение инфекции мочевыводящих путей - у 7 (17,5 %) больных. Обострение ИМВП лечили с помощью усиления антибиотикотерапии или сменой антибиотика.

Сравнительный анализ между группами не выявил статистического различия в частоте встречаемости послеоперационных осложнений ($p > 0,05$). Таким образом можно с уверенностью утверждать, что предложенная новая техника комбинации дренирования мочевого пузыря и мочеточника является безопасным методом и не становится причиной послеоперационных осложнений. Сравнительный анализ послеоперационных осложнений и характеристика их по Clavien-Dindo представлено в таблице 2.

Все больные находились на динамическом наблюдении для выявления рецидивов заболевания в течении года. У 1 (2,5 %) больного из общей выборки выявили рецидив заболевания. Таким образом эффективность лапароскопического УЦНА составила 97,5 %.

Обсуждение. Лапароскопическая хирургия стала неотъемлемой частью урологической практики. Сегодня почти все открытые оперативные вмешательства можно провести лапароскопическим способом. Возможность выполнения лапароскопического уретеростомеоанастомоза в первые была описана R.M. Ehrlich и соавт. в 1994 году [5]. E.M. McDougall в 1995 году на свиньях провели операцию по реимплантации мочеточника лапароскопическим способом и показали возможность создания антирефлюксного механизма при анастомозе [6]. За последнее десятилетие в нескольких исследованиях оценивавших лапароскопическую реимплантацию мочеточников получены хорошие результаты и низкой частотой осложнений даже в случаях сложной анатомии [7, 8]. В 2016 г. Farina и соавт. провели систематический обзор, оценивающий реимплантацию мочеточника лапароскопическим методом. Они пришли к выводу, что эта техника безопасна и эффективна. Они сообщили о частоте успеха до 96%, более коротком пребывании в стационаре, меньшем кровотечении и меньшей боли по сравнению с открытым хирургическим вмешательством [9]. M.Riquelme и соавт. сообщили о частоте

успеха 95,8% у 81 пациента с небольшими осложнениями, требующими повторного вмешательства в 2 случаях (2,4%) [9]. RohanBatra и соавт. сравнивали лапароскопический и роботический УЦНА и сообщили об эффективности 94,7 % и 95,5 % соответственно [10]. Эффективность лапароскопического УЦНА в нашем исследовании составило 97,5 %.

В исследовании SandeepGupta и соавт. сравнительно оценены результаты открытого и лапароскопического УЦНА. По данным авторов лапароскопический УЦНА занимает больше времени (228 минут), связано с меньшим объемом кровотечения (166 мл) и длительностью стационарного лечения (5,36 дней). Однако эффективность операции была меньше, чем при открытой операции (96% против 100 % соответственно) [11]. В нашем исследовании средняя длительность операции составило в группе А - $103,3 \pm 12,3$ минут ($M \pm \delta$), а в группе Б - $122,1 \pm 14,0$ минут ($M \pm \delta$), а медианный объем кровопотери в обеих группах составил 50 мл. В исследовании WeiweiZhu и соавт. получены аналогичные результаты: длительность операции – $115,0 \pm 19,5$ минут, объем кровопотери $10,0 \pm 1,8$ мл [12].

Многие авторы в своих исследованиях описывали послеоперационные осложнения лапароскопического УЦНА. Так, в частности, в исследовании D.F. Alcaraz в группе больных, которым проведен лапароскопический УЦНА 22,4 % случаев встречали послеоперационные осложнения. В этом исследовании нагноение послеоперационной раны и дисфункция кишечника в группе лапароскопического УЦНА не встречали, а в группе открытой хирургии она составила 12 % и 8 % соответственно [13]. Однако в нашем исследовании у 2 больных отмечена нагноение послеоперационной раны (5,0 %) и у 3 пациентов – дисфункция кишечника (7,5 %). В исследованиях сообщается о очень высокой частоте обострений инфекции мочевыводящих путей (48-68 %) [5, 10, 13, 14], что не было выявлено в нашем исследовании. Данное осложнение встречалось в 17,5 % случаях.

Во всех исследованиях для интубации мочеточника и дренирования верхних мочевых путей использовали мочеточниковый стент. Альтернативные методы дренирования в литературе не описаны.

Выводы. Разработанная техника комбинации дренирования мочевого пузыря и мочеточника во время лапароскопического УЦНА имеет схожую эффективность и безопасность по сравнению с использованием мочеточникового стента. Однако длительность оперативного вмешательства удлиняется из-за времени необходимого для подготовки дренажа. Хотя предложенный нами метод является эффективным и безопасным, мы

считаем, что, необходимы дальнейшие исследования в долгосрочной перспективе.

Литература:

1. Gupta NP, et al. Should retroperitoneoscopic nephrectomy be the standard of care for benign non-functioning kidneys? An outcome analysis based on experience with 449 cases in a 5-year period. *J Urol.* 2004;172(4 Pt 1):1411-3.
2. Bakhadyrkhanov M. M. et al. Results of Laparoscopic Pyeloplasty Depending on the Method of the Upper Urinary Tract Drainage. *American Journal of Medicine and Medical Sciences.* 2023;1(13):28-33.
3. Dindo D, Demartines N, Clavien PA. Classification of surgical complications: a new proposal with evaluation in a cohort of 6336 patients and results of a survey. *Ann Surg.* 2004;240(2):205-13.
4. Clavien PA, Sanabria JR, Strasberg SM. Proposed classification of complications of surgery with examples of utility in cholecystectomy. *Surgery.* 1992;111(5):518-26.
5. Ehrlich RM, Gershman A, Fuchs G. Laparoscopic vesicoureteroplasty in children: initial case reports. *Urology.* 1994;43(2):255-61.
6. McDougall EM, Urban DA, Kerbl K, Clayman RV, Fadden P, Royal HD, et al. Laparoscopic repair of vesicoureteral reflux utilizing the Lich-Gregoir technique in the pig model. *J Urol.* 1995;153(2):497-500.
7. Bayne AP, Shoss JM, Starke NR, Cisek LJ. Single-center experience with pediatric laparoscopic extravesical reimplantation: safe and effective in simple and complex anatomy. *J Laparoendosc Adv Surg Tech A.* 2012;22(1):102-6.
8. Kurtz MP, Leow JJ, Varda BK, Logvinenko T, McQuaid JW, Yu RN, et al. The Decline of the Open Ureteral Reimplant in the United States: National Data From 2003 to 2013. *Urology.* 2017;100:193-7.
9. Pérez-Etchepare E, Varlet F, López M. [Laparoscopic extravesical ureteral reimplantation following Lich-Gregoire technique. Medium-term prospective study]. *Cir Pediatr.* 2014;27(2):74-7.
10. Batra R, Agrawal A, Singh A, Ganpule A, Sabnis R, Desai M. Laparoscopic ureteric reimplantation versus robotic-assisted laparoscopic ureteric reimplantation for lower ureter pathology: Single-institutional comparative study. *Int J Urol.* 2022;29(11):1362-7.
11. Gupta S, Tadha AD, Pal DK. A retrospective comparison between laparoscopic and open ureteroneocystostomy for management of benign lower ureteral strictures: An experience in tertiary care centre of Eastern India. *Urologia.* 2023;3915603221150465.
12. Zhu W et al. Modified technique for robot-assisted laparoscopic infantile ureteral reimplantation for obstructive megaureter. *J Pediatr Surg.* 2022;57(12):1011-7.

13. Fernández-Alcaráz D, et al. Laparoscopic vs Open Extravesical Ureteral Reimplantation in Pediatric Population: A Single-Center Experience. *Urol J.* 2022;19(6):427-32.

14. Shumaker AD, et al. Laparoscopic Ureteral Reimplantation after Failed Open Surgery: Incorporating the Psoas Hitch Maneuver for Sufficient Tunnel Length. *Eur J Pediatr Surg.* 2023;33(1):41-6.

КОМБИНАЦИЯ МЕТОДОВ ДРЕНИРОВАНИЯ ВЕРХНИХ МОЧЕВЫХ ПУТЕЙ И МОЧЕВОГО ПУЗЫРЯ ПОСЛЕ ЛАПАРОСКОПИЧЕСКОГО УРЕТЕРЦИСТОНЕОАНАСТОМОЗА

*Бахадирханов М.М-К., Мухтаров Ш.Т., Акилов Ф.А.,
Аюбов Б.А., Назаров Дж.А., Насиров Ф.Р.,
Нуриддинов Х.З., Хожсанязов Ш.Р.*

Резюме. *Нами была разработана альтернативная техника дренирования верхних мочевых путей и мочевого пузыря при лапароскопическом уретерцистонеоанастомозе без применения мочеточникового стента. Цель. Оценка эффективности и безопасности метода комбинации дренирования верхних мочевых путей и мочевого пузыря послелапароскопического уретерцистонеоанастомоза. Материалы и методы. Для исследования были отобраны 40 больных, которые получали хирургическое лечение стриктуры нижней трети мочеточника в период от 2019 по 2022 годы. Средний возраст всех больных составил $31,9 \pm 14,0$ лет ($M \pm \delta$). Все больные были распределены на 2 группы согласно методу дренирования верхних мочевых путей и интубации мочеточника: Группа А состояло из 23 больных, у которых использован мочеточниковый стент; Группа Б состояло из 17 больных, у которых для дренирования верхних мочевых путей и интубации мочеточника применена разработанная техника комбинации дренирования мочевого пузыря и мочеточника. В дальнейшем произведен сравнительный анализ результатов оперативного лечения. Результаты. Средняя длительность оперативного вмешательства было ниже при использовании мочеточникового стента ($103,3 \pm 12,3$ минут против $122,1 \pm 14,0$ минут; $M \pm \delta$). При анализе интраоперационной кровопотери, интенсивности послеоперационной боли и длительности стационарного лечения не было выявлена разница между группами. Медицинский срок удаления уретерального катетера в группе с мочеточниковым стентом был ниже, чем при применении новой техники (8 дней против 18 дней). Однако медианный срок интубации мочеточника были ниже при новой технике по сравнению с мочеточниковым стентом (18 дней против 29 дней). Частота встречаемости послеоперационных осложнений не различалась между группами. Выводы. Разработанная техника комбинации дренирования мочевого пузыря и мочеточника во время лапароскопического уретерцистонеоанастомоза имеет схожую эффективность и безопасность по сравнению с использованием мочеточникового стента.*

Ключевые слова: *Лапароскопия, уретероцистонеоанастомоз, мочеточниковый стент, уретральный катетер, реимплантация мочеточника.*