

УДК: 617-089 (075.8)

ДИФФЕРЕНЦИРОВАННЫЙ ПОДХОД В ХИРУРГИЧЕСКОМ ЛЕЧЕНИИ ИШИОРЕКТАЛЬНЫХ И РЕТРОРЕКТАЛЬНЫХ ФОРМ ОСТРОГО ПАРАПРОКТИТА



Шербеков Улугбек Ахрарович, Рустамов Иноятулла Мурадулла угли
Самаркандский государственный медицинский университет, Республика Узбекистан, г. Самарканд

ЎТКИР ПАРАПРОКТИТНИНГ ИШИОРЕКТАЛ ВА РЕТРОРЕКТАЛ ТУРЛАРИНИ ХИРУРГИК ДАВОСИДА ДИФФЕРЕНЦИРЛАНГАН ЁНДАШУВ

Шербеков Улугбек Ахрарович, Рустамов Иноятулла Мурадулла ўғли
Самарканд давлат тиббиёт университети, Ўзбекистон Республикаси, Самарканд ш.

DIFFERENTIATED APPROACH IN THE SURGICAL TREATMENT OF ISCHIORECTAL AND RETRORECTAL FORMS OF ACUTE PARAPROCTITIS

Sherbekov Ulugbek Akhrarovich, Rustamov Inoyatulla Muradulla ugli
Samarkand State Medical University, Republic of Uzbekistan, Samarkand

e-mail: info@sammu.uz

Резюме. Ушбу тадқиқот ўткир парапроктитнинг мураккаб шакллари - ишиоректал ва ретроректал турлари билан оғриган 119 нафар беморни комплекс диагностика ва жарроҳлик даволаш тажрибасига асосланган. Парапроктитнинг мураккаб шакллари билан оғриган беморларни жарроҳлик даволашнинг тактик ва техник жиҳатларини оптималлаштириш, парапроктитнинг юқори (чуқур) локализацияси билан 2 босқичда операцияларни ўз ичига олган (беморларнинг 22,3%) ва парапроктитнинг паст локализацияси билан бирламчи радикал аралашувларни ўтказиш; операциядан кейинги бевосита даврда асоратларни 38,4% дан 11,9% гача, шунингдек, параректал оқмаларнинг шаклланишини 11,5% дан 4,6% гача ва касалликнинг қайталанишини узоқ муддатда 9,6% дан 2,9% гача камайтириш имконини берди.

Калит сўзлар: Ўткир парапроктит, мураккаб шакллар, жарроҳлик даволаш.

Abstract. The present study is based on the experience of complex diagnostics and surgical treatment of 119 patients with complex forms of acute paraproctitis - ischiorectal and retrorectal localizations. Optimization of the tactical and technical aspects of surgical treatment of patients with complex forms of paraproctitis, involving operations in 2 stages with high (deep) localization of the abscess (22.3% of patients) and performing primary radical interventions with low localization of the abscess, made it possible to reduce complications in the immediate postoperative period from 38.4% to 11.9%, as well as the formation of pararectal fistulas from 11.5% to 4.6% and recurrence of the disease from 9.6% to 2.9% in the long term.

Keywords: Acute paraproctitis, complex forms, surgical treatment.

Парапроктит относится к одним из самых распространённых проктологических заболеваний, в структуре которых он по своей частоте уступает место только геморрою, анальным трещинам и колитам, а в общей структуре urgentных проктологической заболеваний парапроктит находится на лидирующей позиции. Заболеваемость парапроктитом составляет около 0,5% всего населения, среди всех больных с общехирургическими заболеваниями – 4-5%, а среди пациентов с заболеваниями прямой кишки - 20-40%.

Наиболее трудным в диагностике, и опасным по своим осложнениям и исходам, являются сложные формы гнойного парапроктита, к которым относятся: ишиоректальный, пельвиоректальный,

ретроректальный парапроктит, частота которых, по данным А.М. Мадаминава (2020), составляет 12,3-19,5%. Сложные формы острого парапроктита имеют свои особенности клинического проявления, диагностики и тактики лечения. По данным Bisset C.N. (2017), Jamshidi R. (2018), больные обращаются в более поздние сроки заболевания или госпитализируются в хирургические стационары с разными диагнозами из-за трудности и сложности диагностики заболевания, в результате чего нередко присоединяется анаэробная инфекция и развиваются септические осложнения, частота которых составляет до 22% случаев с летальным исходом. Для диагностики сложных форм парапроктита внедрены и используются УЗИ, КТ и различные лабораторные методы исследования. Однако в связи с топографо-

анатомическими особенностями ишиоректального и ректоректального пространства и возможностью присоединения анаэробной инфекции, поиск путей ранней диагностики заболевания имеет особую значимость.

Основные современные концепции принципов и тенденции хирургического лечения сложных форм острого парапроктита не меняются - сохранение мышечных структур анального сфинктера и уменьшение рецидива заболевания, изменяются лишь подходы. У 13–20 % оперированных возникают осложнения гнойно-воспалительного характера, у 4–10 % пациентов возникает рецидив или переход заболевания в хроническую форму течения, у 17–36 % больных имеются явления дискомфорта в области заднего прохода, у 6–8 % развивается недостаточность анального сфинктера (Э.Э. Болквандзе (2017)).

Также в связи с особенностями доступа и оперативного вмешательства, в виде ограничения для ревизии и выполнения манипуляций, часто возникают трудности при обработке внутреннего отверстия во время радикальных операций. Кроме того, существующие оперативные вмешательства с применением широких разрезов обеспечивают достаточную свободу манипулирования, но являются крайне травматичными для больного. Согласно данным литературы, рассечение волокон анального сфинктера, частота повреждений сосудов, рассечения аноскопической связки и резекции копчика при осложненных формах острого парапроктита не удовлетворяют практических хирургов.

В связи с этим, выбор операционного доступа в зависимости от топографо-анатомических особенностей расположения гнойного очага в параректальном пространстве и возможностей диагностических технологий является перспективным направлением в лечении острого парапроктита.

Цель исследования: улучшение результатов хирургического лечения больных со сложными формами острого парапроктита

Материал и методы исследования

В основу настоящего исследования положен опыт комплексной диагностики и хирургического лечения 119 больных со сложными формами острого парапроктита – ишиоректальными и ретроректальными локализациями, оперированных в отделении колопроктологии клиники Самаркандского государственного медицинского университета за период 2017-2022 гг., что составило 32,3% из общего числа оперированных больных острым парапроктитом. В исследование не включены 2 больных с пельвиоректальным парапроктитом из-за малого числа наблюдений.

В зависимости от периода и объема проведения лечебно-диагностической помощи больные были распределены на две группы. В группу сравнения (ретроспективный анализ) вошли 52 пациента, которым выполнено хирургическое лечение заключающееся во вскрытии параректального абсцесса традиционным способом. Основную группу составили 67 пациентов, для диагностики и хирургического лечения которых применены современные методы инструментальных исследований (эндоректальная сонография, МРТ), а также усовершенствованные хирургические методы лечения, предусматривающие отсроченную ликвидацию внутреннего отверстия параректального абсцесса 2-этапом и гидропрессивную озонотерапию в лечении параректальных ран.

Возраст пациентов был от 18 до 83 лет. Мужчин было 104 (87,3%), женщин 15 (12,7%), что соответствует соотношению 7:1. Заболевание чаще возникало у лиц наиболее трудоспособного возраста от 18 до 59 лет, которые составили 87,4% случаев. Пациенты в пожилом и преклонном возрастах составили 12,6%.

Среди исследуемых больных в 88 (74%) случаях отмечено первично сложная форма острого парапроктита, в 31 (26%) - рецидив сложной формы острого парапроктита.

В 60,4% наблюдений у пациентов со сложными формами острого парапроктита были выявлены сопутствующие заболевания анального канала, чаще всего встречается хронический геморрой - 25,1% и острый геморрой - 13,4%. У 14,3% больных выявлена анальная трещина. Реже диагностированы проктит и гипертрофия анальных сосочков - 7,6%.

Со сложными формами острого парапроктита 41,3% больных поступили в стационар до 3 суток от начала заболевания, 26,9% - от 3 до 6 суток, 23,7% - от 7 до 9 суток и 7,9% свыше 10 суток.

Следует отметить, что у больных с ретроректальной и ишиоректальной формами острого парапроктита, наблюдалось значительное повышение показателей эндотоксемии, что указывало на прогрессирование заболевания.

Показатели эндотоксемии у больных со сложными формами острого парапроктита в значительной степени увеличены. Так, показатели ЛИИ при ишиоректальной форме достигли до $9,1 \pm 0,8$, а при ретроректальной до $10,4 \pm 2,4$. ГПИ при ишиоректальной форме составил до $12,9 \pm 2,3$, а при ретроректальной форме до $16,9 \pm 1,7$. Это было связано с давностью заболевания, из-за позднего обращения больных к специалисту.

Из 119 пациентов со сложными формами острого парапроктита 83 (69,7%) пациентам

проводили ректороманоскопию (RRS), 36 (30,3%) пациенту из-за наличия болевого синдрома RRS не проводили. Ректороманоскопию выполняли аппаратом с волоконоосветительной системой, что позволило определить наличие или отсутствие инфильтрата, выбухающего в просвет кишки (рис. 1.). При обследовании было выявлено, что слизистая оболочка в области инфильтрации гиперемирована, сосудистый рисунок усилен, сетчатый. В некоторых случаях удавалось установить локализацию внутреннего отверстия в области анальных крипт. С целью топической диагностики параректального абсцесса у больных со сложными формами острого парапроктита и для оценки точной локализации, размеров, глубины расположения гнойной полости от кожных покровов, степени вовлеченности патологического процесса в стенках прямой кишки и наружного сфинктера, наличия дополнительного хода и гнойного затека всем 119 исследуемым проводилось промежностное и трансабдоминальное УЗИ.

В основной группе больных, с целью уточнения расположения гнойной полости,

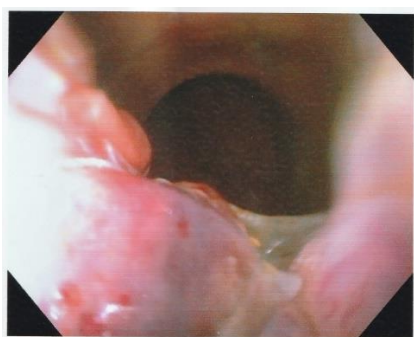

Рис. 1. Больной П. 47 лет. RRS выявлен инфильтративный отек на задней стенке прямой кишки при ретроректальном остром парапроктите

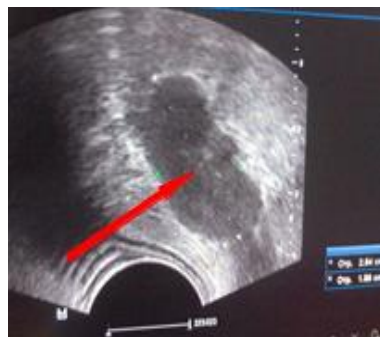

Рис. 2. Больной К. 52 года. Эндоректальная сонография: Имеется жидкостное образование в ишиоректальной области

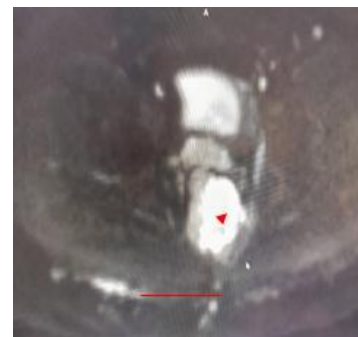

Рис. 3. МРТ пациент А. 1979г.р. МРТ: аксиальный срез, затёк в правом ишиоректальном пространстве. гиперинтенсивный сигнал от гнойной полости

Таблица 1. Методы хирургического лечения больных со сложными формами острого парапроктита (n=119)

№	Виды операции	Основная группа (n=67)		Группа сравнения (n=52)	
		абс.	%	абс.	%
1.	Вскрытие парапроктита в просвет прямой кишки с ликвидацией внутреннего отверстия.	26	38,8	31	59,6
2.	Вскрытие парапроктита с проведением дренирующей лигатуры и дренированием гнойной полости.	21	31,3	7	13,4
3.	Вскрытие парапроктита с рассечением анально-копчиковой связки и дренированием гнойной полости.	-	-	3	5,7
4.	Вскрытие парапроктита с резекцией копчиковой кости и дренированием гнойной полости.	-	-	2	3,8
5.	Вскрытие парапроктита с дренированием гнойной полости.	5	7,4	9	17,3
6.	Дренирование гнойной полости под контролем УЗИ с ликвидацией внутреннего отверстия 2-этапом	15	22,4	-	-
	Всего	67	100,0	52	100,0

При этом при ишиоректальном поражении производили вскрытие гнойника с иссечением пораженной крипты. При ретроректальной локализации выполняли вскрытие и дренирование абсцесса с проведением лигатуры. При расположении гнойника в позади-прямокишечном пространстве дополнительно рассекали копчиково-анальную связку (табл. 1).

Как видно из таблицы 1 пациентам в группе сравнения проводилось вскрытие парапроктита в просвет прямой кишки с ликвидацией внутреннего отверстия - 59,6 %. Вскрытие парапроктита с проведением дренирующей лигатуры и дренированием гнойной полости – 13,4%. 17,3% пациентам производилось вскрытие парапроктита с дренированием гнойной полости. Вскрытие парапроктита с рассечением анально-копчиковой связки и дренированием гнойной полости – 5,7%, вскрытие парапроктита с резекцией копчиковой кости и дренированием гнойной полости – 3,8%. Однако, при первично-радикальных операциях не всегда представлялось возможным четко локализовать гнойный ход, что связано с выраженным воспалительным отеком мягких тканей и высокой локализацией гнойника. Также излишний радикализм приводил к разрушению мышечных структур сфинктера и тазового дна с худшими результатами реабилитации больных (рис. 4, 5, 6).

В основной группе выбор объема оперативного вмешательства зависел от следующих факторов: локализации и объема гнойной полости в зависимости от расположения в сложных формах острого парапроктита, степени ожирения, формы копчиковой кости. Также с целью интраоперационной профилактики повреждения сосудисто-нервного пучка, мышц анального сфинктера, анальной копчиковой связки и повреждения копчиковой кости, применяли дифференцированный подход к выбору доступа и разреза для вскрытия сложных форм острого парапроктита под контролем промежностного либо эндоректального УЗИ.

В 47 (70,1%) случаях у больных основной группы было выявлено внутреннее отверстие первичного гнойного хода по отношению к наружному анальному сфинктеру, у 20 (29,8%) пациентов нами не удалось найти внутреннее отверстие, из-за выраженного отека мягких тканей на фоне гнойного воспалительного процесса. Пациентам с ишиоректальной формой острого парапроктита в 26,6% случаев характер первичного гнойного хода по отношению к наружному анальному жому был интрасфинктерным. В 20,0% случаев у больных был выявлен транссфинктерный и в 28,9% - экстрасфинктерный вид первичного гнойного хода.

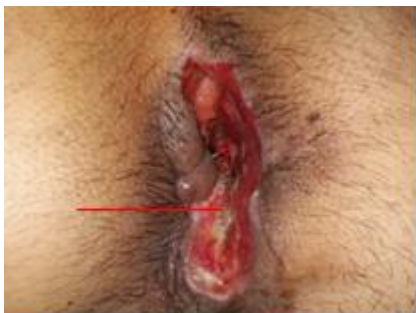

Рис. 4. Больной Д. 33 года. Состояние после вскрытия парапроктита с рассечением анального сфинктера при ишиоректальном парапроктите

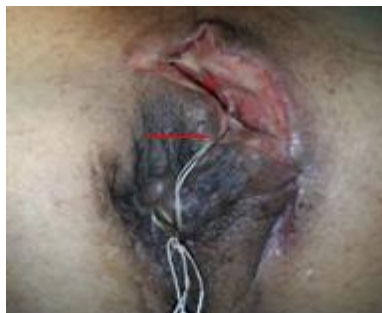

Рис. 5. Больной А. 47 лет. Состояние после вскрытия парапроктита с рассечением анально-копчиковой связки при ретроректальном парапроктите

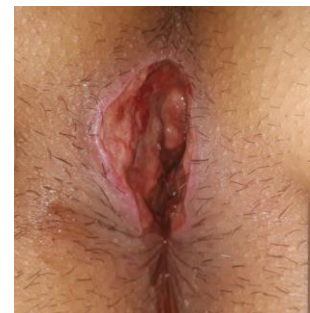

Рис. 6. Больной С. 41 лет. Виды раны после вскрытия ретроректального парапроктита с резекцией копчиковой кости

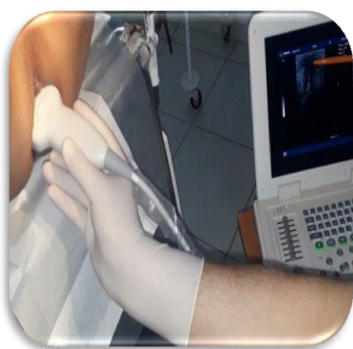

Рис. 7. Определение локализации гнойной полости под контролем УЗИ

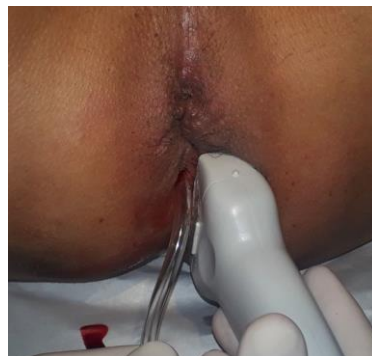

Рис. 8. Техника активного дренирования под контролем УЗИ

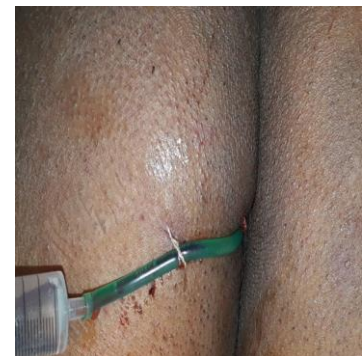

Рис. 9. Гидропрессивные промывание гнойной полости озонированным раствором

Также у больных с ретроректальной формой острого парапроктита у 27,3% пациентов выявлено интрасфинктерное, в 13,6% - трансфинктерное и 18,2% - экстрасфинктерное расположение гнойного хода. 38,8% случаев проведено вскрытие парапроктита в просвет прямой кишки с ликвидацией внутреннего отверстия, 31,3% - вскрытие парапроктита с проведением дренирующей лигатуры и дренированием гнойной полости, 7,4% - вскрытие парапроктита с дренированием гнойной полости. В 15 (22,4%) случаях первично под контролем УЗИ было пунктирована гнойная полость и установлено активное дренирование (рис 7, 8, 9). Этим больным после нормализации показателей лабораторных и инструментальных исследований, на 3-5 сутки после снятия воспалительного процесса вокруг анального канала и области гнойной полости, была произведена 2-этап операции. Под спинальной анестезией, в трубку, находящуюся в гнойной полости вводили от 5 до 10 мл раствор бриллиантового зеленого и раствор перекиси водорода 3% в соотношении 2:1. После этого произведена ревизия анального канала с целью идентификации первичного гнойного хода в пораженной крипте с наличием поступления из неё красителя. В результате исследования в 15 случаях выявлен гнойный ход первичной фистулы. Далее после обработки внутреннего отверстия производилось низведение слизистой оболочки по методу Jad Roble. Из 67-ти пациентов основной группы, 56 (81,2%) пациентам после пункции гнойного содержимого во время операции с целью определения микробного пейзажа в зависимости от клинических форм сложных форм острого парапроктита и чувствительности к антибиотикам провели бактериологическое исследование. Результаты исследования бактериальных посевов больных со сложными формами острого парапроктита показали, что в большинстве случаев встречается не монокультура, а смешанная микробная флора. При всех формах сложных форм острого парапроктита, чаще встречалась аэробная инфекция, в основном *E. Coli* (71,4%), и *St. Aureus* (69,6%). Анаэробная неклостридиальная инфекция выявлена у 19,6% больных, анаэробная клостридиальная – у 3,6%. После получения результатов бактериограммы из гнойной полости, определялась чувствительность микроорганизмов к антибиотикам. При сложных формах острого парапроктита выявлены аэробная и анаэробная инфекции. Наибольшая чувствительность была у *St. Aureus* к цефазолину, ципрофлоксацину и гентамицину. Микроорганизм *E. coli* более чувствителен к канамицину, цефтриаксону и ципрофлоксацину.

Результаты и их обсуждение. У оперированных больных по поводу ишиоректального и ретроректального острого парапроктита основной причиной послеоперационных осложнений в группе сравнения являлось повреждение мышечно-связочного аппарата тазовых органов и мышечных структур сфинктера при проведении первично-радикальных методов операций в острой фазе заболевания, без интраоперационного определения локализации параректального абсцесса по данным УЗИ. Травматичный доступ с повреждением сосудисто-нервного пучка сопровождался выраженным болевым синдромом. У пациентов в контрольной группе на 1-е сутки после операции отмечены невыносимые боли у 20,8%, тогда как в основной группе - 7,2%. На 3-и сутки в контрольной группе сильные боли имелись у 41,7%, в основной группе - 21,7%. В контрольной группе боль отмечена и на 6-е сутки послеоперационного периода до 18,4%, в основной группе это количество достигло лишь 6,2%. Интенсивность боли было связано с рассечением мышц анального сфинктера, анально-копчиковой связки при глубоком полуовальном разрезе с пересечением срамного нерва. В основной группе меньшую интенсивность боли связываем с адекватно выбранным доступом по данным УЗИ навигации

Как показали результаты на 3-и сутки после операции показатели уровня лейкоцитов крови снизились относительно исходных значений до $8,4 \pm 0,4 \times 10^9/\text{л}$ (в группе сравнения до $9,3 \pm 0,9$), а на 5-е сутки послеоперационного периода они составили $4,2 \pm 0,4$ и $6,1 \pm 0,5 \times 10^9/\text{л}$, соответственно. Также отмечалось снижение и показателей СОЭ, которые при этом оставались наиболее высокими в группе сравнения и составили на 3-и сутки послеоперационного периода $21,5 \pm 2,0$ и $24,3 \pm 4,7$ мм/час соответственно, а на 5-е сутки послеоперационного периода они снизились до $11,7 \pm 1,7$ и $15,2 \pm 3,9$ мм/час соответственно. В послеоперационном периоде статистически значимое снижение показателей эндотоксемии отмечалось к 5-м суткам послеоперационного периода. Так, показатели ЛИИ в основной группе к этому периоду времени снизились до $6,1 \pm 0,8$ ($p < 0,05$), а в группе сравнения до $8,3 \pm 0,9$. При сложных формах острого парапроктита показатели ГПИ на 3-и сутки после операции снизились относительно исходных значений в среднем до $9,8 \pm 1,5$ ($p < 0,001$), а в группе сравнения до $17,3 \pm 3,1$. На 5-е сутки после операции эти показатели снизились в среднем до $7,1 \pm 1,4$ ($p < 0,001$) и $10,4 \pm 2,6$ ($p < 0,05$) соответственно. В раннем послеоперационном периоде под контролем УЗИ всем больным основной группы проведен мониторинг изменения остаточной полости с целью

исключения резидуальных и возникновения рецидивных гнойных полостей (рис. 10, 11). В 2 случаях на 3 и 4 сутки послеоперационного периода было выявлено резидуальная гнойная полость, которые после дополнительного дренирования и лечения озонированным раствором очистились от гнойно-некротического процесса. У 3 (4,5%) пациентов установлен дополнительный гнойный затек в виде остаточной гнойной полости. В раннем послеоперационном периоде хирургического лечения сложных форм острого парапроктита развивались следующие осложнения, которые были связаны с хирургическим вмешательством (табл. 2). При вскрытии параректального абсцесса в группе сравнения вынужденно проведена резекция копчиковой кости у 3,8%, рассечение анально-копчиковой связки у 7,6 %. Повреждение анального сфинктера отмечено у 17,3% в группе сравнения и 5,9% в основной группе больных.

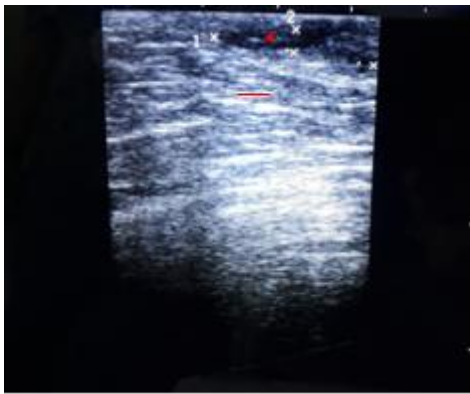


Рис. 10. Больной С., 29 лет. 4-сутки после вскрытия ишиоректального парапроктита с ликвидацией внутреннего отверстия. Отмечается положительная динамика уменьшения гнойной полости

На 3-5 сутки после операции у 13,4 % пациентов отмечены симптомы общей интоксикации и местного распространения гнойного процесса в окружающую параректальную клетчатку. Причины были связаны с не диагностированными интраоперационно гнойных полостей и затеков во время первой операции и возникновением резидуальной гнойной полости. Этим пациентам проведено повторное до вскрытие гнойных полостей и затеков. У больных основной группы количество резидуальной гнойной полости составило 2,9 %, в группе сравнения - 9,6%. Рецидивная гнойная полость в основной группе выявлена у 4,5 %, в контрольной - 11,5%. Сроки полного заживления параректальной раны в основной группе составила 26,1±1,3 сутки (в группе сравнения 31,5±2,2). Сократились сроки лечения в стационаре до 5,97±0,24 койко/дней (в группе сравнения 9,23±0,74) (табл. 3).

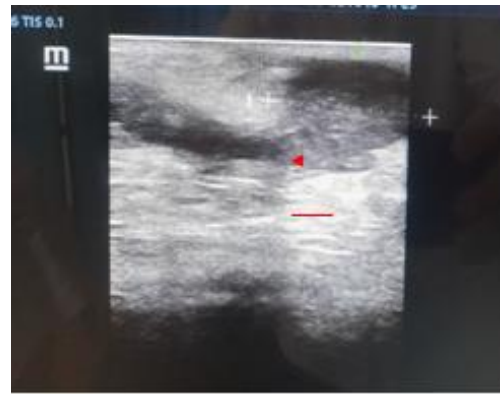


Рис. 11. Больной С., 29 лет. 4-сутки после вскрытия ишиоректального парапроктита с ликвидацией внутреннего отверстия. Отмечается положительная динамика уменьшения гнойной полости

Таблица 2. Осложнения в раннем послеоперационном периоде в группах сравнения

Характер осложнения	Основная группа (n=67)		Группа сравнения (n=52)		Всего (n=119)	
	абс.	%	абс.	%	абс.	%
Кровотечение из раны	-	-	2	3,8	3	2,5
Резекция копчиковой кости	-	-	2	3,8	2	1,6
Повреждение анально-копчиковой связки	-	-	4	7,6	4	3,3
Повреждение анального сфинктера	4	5,9	9	17,3	13	10,9
Резидуальная гнойная полость	2	2,9	5	9,6	7	5,8
Рецидивная гнойная полость	3	4,5	6	11,5	9	7,6
Всего больных	8	11,9	20	38,4	28	23,5

Примечание: у отдельных больных имелись 2 и более осложнений

Таблица 3. Сравнительная оценка показателей динамики раневого процесса в исследуемых группах

Показатель	Группа сравнения (n=52)	Основная группа (n=67)
Сроки очищения раны (сутки)	4,2± 0,16	2,61±0,15*
Появление грануляций (сутки)	4,9 ±0,42	2,92±0,18
Начало эпителизации (сутки)	7,9±0,38	5,3± 0,27*
Заживление параректальной раны при ишиоректальном парапроктите (сутки)	31,5±2,2	26.1±1,35*
Койко-день в стационаре	9.23±0,74	5.97±0,24*

Примечание: различия по отношению к показателям группы сравнения достоверны (p < 0,05)

Прослежены отдаленные результаты в сроки от 1 года до 5 лет. 5 больных из группы сравнения поступали повторно с рецидивом заболевания, лишь у 2-х больных из основной группы отмечен рецидив парапроктита. Параректальные свищи сформировались у 6 (11,5%) больных в группе сравнения, в основной группе у 3 (4,4%). Частичная функциональная недостаточность анального сфинктера выявлено у 7 (13,5%) больных в группе сравнения, в основной группе у 3 (4,4%).

Таким образом, оптимизация методов комплексного лечения больных со сложными формами острого парапроктита с интраоперационным использованием эндоректальной сонографии, дифференцированной хирургической тактики, предусматривающей проведение операций в 2 этапа при высокой (глубокой) локализации абсцесса и выполнения первично-радикальных вмешательств при низкой локализации гнойника, позволило снизить частоту ближайших послеоперационных осложнений с 38,4% до 11,9%, формирования параректальных свищей с 11,5% до 4,6% и рецидива заболевания с 9,6% до 2,9%, уменьшить сроки заживления параректальных ран на 5,4 суток и сроки стационарного лечения до 3,2 суток.

Выводы:

1. Основной причиной неудовлетворительных результатов хирургического лечения больных со сложными формами острого парапроктита являются тактико-технические ошибки при вскрытии и дренировании параректальной гнойной полости из-за выраженного отека тканей и высокой локализации процесса и излишняя радикальность в стремлении ликвидации внутреннего отверстия гнойного хода с повреждением нервно-сосудистого пучка, анально-копчиковой связки и мышц анального сфинктера.

2. Информативность лучевых методов диагностики – эндоректальной и промежностной УЗИ составило 97,1%, МРТ - 93,7%, что обосновывает необходимость их использования в топической диагностике сложных форм парапроктита и мониторинга гнойных полостей параректальной области в послеоперационном периоде.

3. Оптимизация тактико-технических аспектов хирургического лечения больных со сложными формами парапроктита, предусматривающей проведение операций в 2 этапа при высокой (глубокой) локализации абсцесса (22,3% больных) и выполнения первично-радикальных вмешательств при низкой локализации гнойника позволило снизить осложнения в ближайшем послеоперационном

периоде с 38,4% до 11,9%, а также формирования параректальных свищей с 11,5% до 4,6% и рецидива заболевания с 9,6% до 2,9% в отдаленном периоде.

Литература:

1. Абдуллаев, М. Ш. Острый парапроктит у больных сахарным диабетом (обзор литературы) // Колопроктология. – 2012. – № 1 (39). – С. 46–51.
2. Болквадзе, Э. Э. Сложные формы острого парапроктита. // Колопроктология. - 2009. 27 (1). С. 38-46.
3. Клинические рекомендации по диагностике и лечению взрослых пациентов с острым парапроктитом / Ю. А. Шельгин [и др.] // Москва.- 2013. - С. 13.
4. Мадаминов, А. М. Положительные стороны применения гипербарической оксигенации при лечении сахарного диабета и острого парапроктита // Медицина Кыргызстана. – 2015.– Т. 1, № 1. – С. 18-20.
5. Bisset, C.N. Re: Bacteriological study in perianal abscess is not useful and not cost-effective // ANZ J Surg. – 2017. – Vol. 87 (5). – P. 420-421.
6. Bondi J et al (2017) Randomized clinical trial comparing collagen plug and advancement flap for trans-sphincteric anal fistula. Br J Surg. 104(9):1160–1166
7. Jamshidi, R. Anorectal Complaints: Hemorrhoids, Fissures, Abscesses, Fistulae // Clin Colon Rectal Surg. – 2018. – Vol. 31 (2). – P. 117
8. Kanstrup, C. Perianal abscess after anal intercourse should raise suspicion of rectal gonorrhoeae infection / C. Kanstrup, H. Perregaard, C.A. Bertelsen // Ugeskr Laeger. – 2019 Feb 25. – Vol. 181 (9).
9. Loo VG, et al. Association of medical microbiology and infectious disease Canada treatment practice guidelines for Clostridium difficile infection. Official J Assoc Med Microbiol Infect Dis Canada. 2018;3(2).

ДИФФЕРЕНЦИРОВАННЫЙ ПОДХОД В ХИРУРГИЧЕСКОМ ЛЕЧЕНИИ ИШИОРЕКТАЛЬНЫХ И РЕТРОРЕКТАЛЬНЫХ ФОРМ ОСТРОГО ПАРАПРОКТИТА

Шербек У.А., Рустамов И.М.

Резюме. В основу настоящего исследования положен опыт комплексной диагностики и хирургического лечения 119 больных со сложными формами острого парапроктита – ишиоректальными и ретро-ректальными локализациями. Оптимизация тактико-технических аспектов хирургического лечения больных со сложными формами парапроктита, предусматривающей проведение операций в 2 этапа при высокой (глубокой) локализации абсцесса (22,3% больных) и выполнения первично-радикальных вмешательств при низкой локализации гнойника позволило снизить осложнения в ближайшем послеоперационном периоде с 38,4% до 11,9%, а также формирования параректальных свищей с 11,5% до 4,6% и рецидива заболевания с 9,6% до 2,9% в отдаленном периоде.

Ключевые слова: Острый парапроктит, сложные формы, хирургическое лечение.