

ЗНАЧЕНИЕ ГИСТОМОРФОЛОГИЧЕСКОЙ СТРУКТУРЫ В ФОРМИРОВАНИИ ОСТРО ВОЗНИКШЕЙ КИСТЫ СЕМЕННОГО КАНАТИКА У ДЕТЕЙ РАННЕГО ВОЗРАСТА



Шамсиев Жамшид Азаматович, Хуррамов Фирдавс Абдусаматович, Орипов Фирдавс Суръатович, Махмудов Зафар Мамажонович

Самаркандский государственный медицинский институт, Республика Узбекистан, г. Самарканд

ЭРТА ЁШДАГИ БОЛАЛАРДА ЎТКИР РИВОЖЛАНГАН УРУГ ТИЗИМИ КИСТАСИНИ ГИСТОМОРФОЛОГИК ТУЗИЛИШНИНГ АҲАМИЯТИ

Шамсиев Жамшид Азаматович, Хуррамов Фирдавс Абдусаматович, Орипов Фирдавс Суръатович, Махмудов Зафар Мамажонович

Самарканд Давлат тиббиёт институти, Ўзбекистон Республикаси, Самарканд ш.

THE IMPORTANCE OF HISTOMORPHOLOGICAL STRUCTURE IN THE FORMATION OF AN ACUTE SPERMATIC CORD CYST IN YOUNG CHILDREN

Shamsiev Jamshid Azamatovich, Khurramov Firdavs Abdusamatovich, Oripov Firdavs Suratovich, Mahmudov Zafar Mamajonovich

Samarkand State Medical Institute, Republic of Uzbekistan, Samarkand

e-mail: hurramovfirdavs@gmail.com

Резюме. Тез ривожланувчи уруг тизимчаси кистаси ёрғок кисталарни тоифасига киради ва уруг тизимчаси элементларини ўраб турган пардасини ўз мембраналарида сероз секретларнинг тўпланиши натижасида ривожланади. Тез ривожланувчи уруг тизимчаси кистасининг гистоморфологик тузилиши ўрганилди. Тадқиқотлар шуни кўрсатдики уруг тизимчаси кистаси деворлари қалинлиги 1,5 - 3,5 ойлик болаларда фарқ қилишини кўрсатди. 5-12 ойлик беморларда кисталар деворлари 1,5 - 3,5 ойга нисбатан қалинроқ бўлади. Янги туғилган чақалоқлар ва ёш болаларда тез ривожланувчи уруг тизимчаси кистасини даволаш натижалари 2,5 ой ёшида кам инвазив даволаш аниқ афзалликларини кўрсатди.

Калим сўзлар: киста, уруг йули, пункцион даво, болалар.

Abstract. The acute cyst of the spermatic cord belongs to the cysts of the scrotum and develops as a result of the accumulation of serous secretion in its own membranes surrounding the elements of the spermatic cord. The histomorphological structure of the acutely occurring spermatic cord cyst was studied. Studies have shown that the smallest thickness of the walls of the cysts of the spermatic cord differ in patients aged 1.5-3.5 months. In patients aged 5-12 months, the walls of the cysts are thicker compared with 1.5 - 3.5 months. The results of puncture treatment of acutely occurring spermatic cord cysts in newborns and young children have shown clear advantages of a minimally invasive treatment method under the age of 2.5 months.

Key words: cyst, spermatic cord, puncture treatment, children.

Актуальность. Остро возникшая киста семенного канатика (ОВКСК) образуется в результате скопления серозного секрета между листками оболочки семенного канатика. ОВКСК характеризуется появлением пальпируемого шаровидного образования, не связанного с яичком и придатком; иногда - ноющими болями в мошонке, усиливающимися при ходьбе и активности [4, с. 387]. ОВКСК относится к кистам мошонки и развивается в результате накопления серозного секрета в собственных оболочках, окружающих элементы семенного канатика. Семенной канатик является парным анатомическим образованием, расположенным между яичком и внутренним паховым кольцом [1, с. 71]. В норме у взрослого

мужчины семенной канатик дифференцируется в виде круглого тяжа длиной 2-2,5 см, образованного семявыносящим протоком, яичковой артерией и веной, венозным сплетением, нервными сплетениями, лимфатическими сосудами. Пространство между элементами семенного канатика заполнено рыхлой соединительной тканью [2, с. 52].

Снаружи семенной канатик окружен такими же фасциальными оболочками, как и яичко. Стенки фуникулоцеле тонкие, соединительнотканые; изнутри полость покрыта многослойным плоским эпителием. Киста содержит трансудат с относительной плотностью 1,020—1,023 и концентрацией белка до 2 % [3, с. 344].

Таблица 1. Распределение больных, поступивших в клинику в зависимости от давности заболевания

№	Давность заболевания	Количество больных	
		абс.	%
1	С рождения	61	20,7%
2	До суток	32	10,8%
3	От 1 до 10 дней	165	55,7%
4	От 10 до 1 месяц	34	11,5%
5	От 1 месяц до 5 месяц	4	1,3%

Целью исследования, явилось изучение особенностей гистоморфологической структуры кисты семенного канатика у детей раннего возраста.

Материалы и методы исследования. Во 2-клинике Самаркандского Государственного медицинского института внедрен щадящий метод лечения ОВКСК у детей раннего возраста - пункция кисты под ультразвукографией. За этот период было пролечено 298 больных с ОВКСК. Правостороннее расположение кисты отмечалось в 188 (63,1%) случаях, левостороннее в 104 (34,9%), а также двухстороннее расположение у 6 (2,0%) пациентов. Размеры кисты варьировались от 2,0 см, до 3,5-4,0 см. в диаметре. Основной контингент больных поступал в клинику на 2-3 сутки от начала заболевания. 248 пациентам проведена малоинвазивное пункционное лечение ОВКСК по методу клиники.

Морфологическому исследованию подвергнуто 136 кист пациентов в возрасте от 1-2,5 месяцев до 3 лет. При гистоморфологических исследованиях оболочек кисты образцы стенок кист для световой микроскопии фиксировали 10% раствором формалина по Лилли, парафиновые срезы окрашивали гематоксилином и эозином. Для сканирующей электронной микроскопии ткань фиксировали 2,5% раствором глutarового альдегида на фосфатном буфере и фиксировали 2% раствором четырехоксида осмия. Просмотр и фотографирование препаратов проводили в электронном микроскопе S - 405A (Hitachi).

Результаты исследования. Несмотря на многообразие формы, размеров и толщины стенок кист, общим для них, как показывают светооптические исследования, является многослойность стенок. Во всех кистах отчетливо определяются слизистая, мышечная и адвентициальная (соединительнотканная) оболочки. Наиболее характерной особенностью кист, отличающих их друг от друга является толщина их стенок. Наши исследования показывают, что наименьшей толщиной отличаются стенки кист семенных канатиков у пациентов в возрасте 1,5 -3,5 месяцев. В них различают слизистую, мышечную и адвентициальную оболочки. В слизистые оболочки эпителиальная выстилка образована 1-2 слоями клеток с гиперхромными ядрами, базальная мембрана контурирует не отчетливо. Это обуславливает не-

прочный контакт эпителия с базальной мембраной. Непрочность связи эпителиоцитов с базальной мембраной обуславливает его отслоение и десквамацию. Собственная соединительнотканная пластинка слизистой представлена рыхлой соединительной тканью с нежными волокнами и значительным числом жировых клеток (рис. 1).

Мышечная оболочка тонка и в ней отчетливо определяется лишь один слой волокон. На границе мышечной и слизистой оболочки расположено большое число микрососудов (рис. 2).

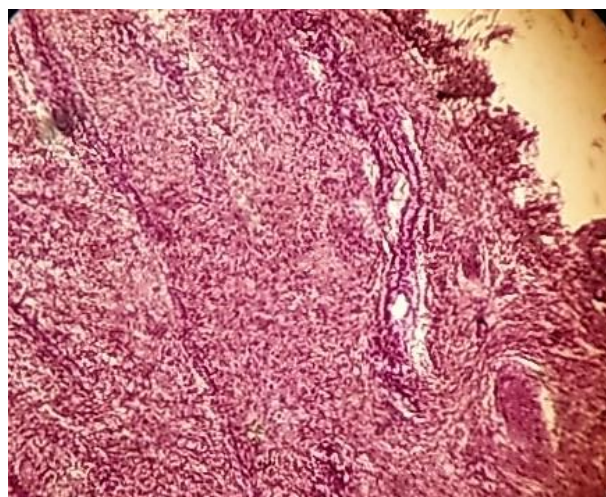


Рис. 1. Стенка кисты семенного канатика ребёнка 2,5 мес. Однослойная эпителиальная выстилка слизистой и большое число сосудов в адвентициальной оболочке. Г - Э 10 x10.

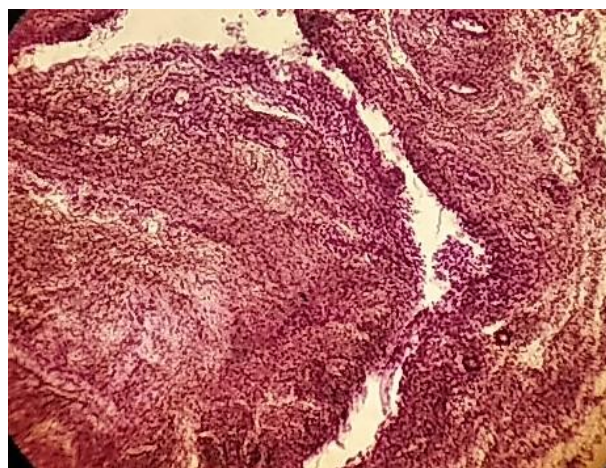


Рис. 2. Значительная относительная объёмная доля сосудов на границе слизистой и мышечной оболочки

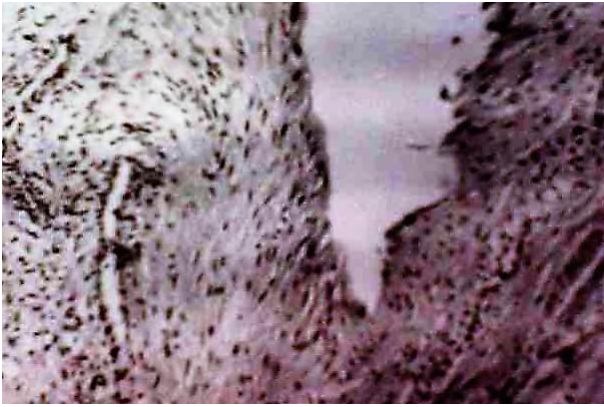

Рис. 3. Выраженная изрезанность микрорельефа с десквамированным эпителием слизистой оболочки внутренней поверхности кисты. СЭМ x 400

Наиболее толстой является адвентициальная оболочка. Её толщина равна толщине слизистой и мышечной оболочек вместе взятых (см. рис. 1). Она сформирована за счёт рыхлой соединительной ткани с большим числом жировых клеток, формирующих местами участки жировой ткани. Характерной особенностью адвентициальной оболочки является наличие в ней большого числа сосудов. В основном это вены, нередко формирующие венозные синусы (см. рис. 1,2). Наиболее изрезанный рельеф имеет внутренняя поверхность кист в старшей возрастной группе. Здесь между выступающими участками слизистой оболочки формируются глубокие щели и борозды (рис.3). На поверхности в большом числе определяются десквамированные клетки. Они располагаются не только на поверхности гребней и выступов, но и определяются в глубине щелей. Проведенные исследования с помощью СЭМ показали, что рельеф внутренней поверхности кист и их эпителиальная выстилка в изученных возрастных группах существенно отличаются. Для пациентов раннего возраста характерен более сглаженный рельеф внутренней поверхности кист. Эпителиальная выстилка состоит из одного ряда уплощённых клеток со слабо выраженными процессами десквамации, сами клетки более или менее мономорфны. У детей старше 2,5 месяцев рельеф внутренней поверхности кист наиболее изрезан. В нём определяются не только волнообразные возвышения и углубления, но и более глубокие щели. В наиболее значительной степени выражены процессы десквамации. Клетки на поверхности эпителиальной выстилки отличаются полиморфизмом. Всем больным проведен пункционный метод лечения. Метод был эффективен у 201 детей в возрасте до 2,5 месяцев. У 47 детей старшего возраста отмечался рецидив кисты, которые пролечены операционным методом.

Выводы и рекомендации. Исследования показали, что наименьшей толщиной отличаются стенки кист семенных канатиков у пациентов в возрасте 1,5 -3,5 месяцев. У пациентов в возрасте

5-12 месяцев стенки кист отличаются большей толщиной, по сравнению с 1,5 - 3,5 месяца. В частности, слизистая оболочка толще таковой у пациентов в возрасте 1,5 -3,5 месяцев в 1,5 - 2 раза. У детей старше 2,5 месяцев характерен более изрезанный рельеф и более выраженные процессы десквамации эпителиоцитов. Клетки эпителиальной выстилки полиморфны. Результаты пункционного лечения ОВКСК у новорожденных и детей раннего возраста показали явные преимущества малоинвазивного метода лечения в возрасте до 2,5 месяцев. Метод является малотравматичным, позволяет сократить пребывание больного в стационаре и добиться отличных косметических эффектов.

Литература:

1. Акилов Х.А., Жаббаров Ж.А., Ли Э.А., Матякубов Х.Н. Гигантская киста семенного канатика // Вестник экстренной медицины, 2010, № 4. С. 7172.
2. Гераськин А.В. и соавт. Роль стационарозамещающих технологий в детской хирургии // Вопросы практической педиатрии. Т.2, 2007. №4. – С. 52-54.
3. Гераськин А.В. и соавт. «Современные аспекты детской амбулаторной хирургии» // Материалы V – Российского конгресса «Современные технологии в педиатрии и детской хирургии». Москва, 2006. – С. 343-344.
4. Шамсиев Ж.А., Хуррамов Ф.А., Муталибов И.А. Малоинвазивный метод лечения остро возникшей кисты семенного канатика у детей // Proceedings of the 4th International Scientific and Practical Conference «Science and Practice: Implementation to Modern Society» (May 6-8, 2020). Manchester, Great Britain. С. 387-390.

ЗНАЧЕНИЕ ГИСТОМОРФОЛОГИЧЕСКОЙ СТРУКТУРЫ В ФОРМИРОВАНИИ ОСТРО ВОЗНИКШЕЙ КИСТЫ СЕМЕННОГО КАНАТИКА У ДЕТЕЙ РАННЕГО ВОЗРАСТА

Шамсиев Ж.А., Хуррамов Ф.А., Орипов Ф.С., Махмудов З.М.

Резюме. Остро возникшая киста семенного канатика относится к кистам мошонки и развивается в результате накопления серозного секрета в собственных оболочках, окружающих элементы семенного канатика. Проведено изучение гистоморфологической структуры остро возникшей кисты семенного канатика. Исследования показали, что наименьшей толщиной отличаются стенки кист семенных канатиков у пациентов в возрасте 1,5 -3,5 месяцев. У пациентов в возрасте 5-12 месяцев стенки кист отличаются большей толщиной, по сравнению с 1,5 - 3,5 месяца. Результаты пункционного лечения остро возникшей кисты семенного канатика у новорожденных и детей раннего возраста показали явные преимущества малоинвазивного метода лечения в возрасте до 2,5 месяцев.

Ключевые слова: киста, семенной канатик, пункционное лечение, дети.