

УДК: 616.619.843-038-082(575.1)

**ОЦЕНКА ЭФФЕКТИВНОСТИ АНТИОКСИДАНТНОЙ ТЕРАПИИ  
БИОЛОГИЧЕСКИ АКТИВНОГО ВЕЩЕСТВА «GERAVIT»  
ПРИ ОТРАВЛЕНИЯХ ТЯЖЕЛЫМИ МЕТАЛЛАМИ**



Исмаилов Сайдимурад Ибрагимович, Махмудов Кодиржон Олтинбоевич,  
Мардонов Жамшид Нормуротович

ГУ «Республиканский специализированный научно-практический медицинский центр хирургии им.  
акад. В. Вахидова», Республика Узбекистан, г. Ташкент

**OGIR METALLAR BILAN ZAXARLANISHDA BILOGIK AKTIV QUSHILMA «GERAVIT»  
ANTIOKSIDANT TERAPIYASINING SAMARADORLIGINI BAQOLASH**

Исмаилов Сайдимурад Ибрагимович, Махмудов Қодиржон Олтинбоевич,  
Мардонов Жамшид Нормуротович

«Академик В. Воҳидов номидаги Республика ихтисослаштирилган хирургия илмий-амалий тиббиёт  
маркази» ДМ, Ўзбекистон Республикаси, Тошкент ш.

**EVALUATION OF THE EFFECTIVENESS OF ANTIOXIDANT THERAPY OF BIOLOGICALLY  
ACTIVE COMPOUND «GERAVIT» WITH HEAVY METAL POISONING**

Ismailov Saydimurad Ibragimovich, Makhmudov Kodirjon Oltinboyevich, Mardonov Jamshid Normurotovich  
Republican Specialized Scientific and Practical Medical Center for Surgery named after Academician V.  
Vakhidov, Republic of Uzbekistan, Tashkent

e-mail: [md.jamshidbek@gmail.com](mailto:md.jamshidbek@gmail.com)

**Резюме.** Долзарблиги: Хозирда организмлар модда алмашинуви жараёнида кимёвий элементлар даврий системасидаги деярли барча элементлар иштирок этади. Қизиқарлиси булар орасида асосий улушни метал элементлари ташкил этади. Бу элементлар организмга фақатгина ташқи муҳитдан озикавий аралашмалар орқали кира олади. Шу сабаб азарки ҳар қандай озикавий аралашмаларда элементлар миқдори меъёридан ошиб кетса, унда организмда шу элементдан заҳарланиши юзага келади. Заҳарланиши даражаси албатта тушаётган элементлар миқдори ҳамда давомийлигига тўғри пропорционалдир. Шу сабаб узоқ вақт давомида бўладиган турли заҳарланишлар сурункали заҳарланишлар ҳисобланиб, организмда турли босқичли ўзгаришларга олиб келади. Тадқиқот мақсади: турли оғир металл аралашмалари билан сурункали заҳарланганда бўладиган патоморфологик ўзгаришларга баҳо бериши, антиоксидант аралашма билан даволанганда юзага келадиган ўзгаришларга морфологик баҳо беришдан иборат. Материал ва методлар: Тажриба оғирлиги 150-180 г бўлган, ҳайвонлар виварийнинг одатдаги микроқлим шароитида, амалдаги этик меъёрларга мувофиқ сақланадиган 30 та оқ зотсиз эркак каламушларда ўтказилди. Тажриба иккита сериядан иборат. Тажрибанинг биринчи сериясида тажриба ҳайвонлари 2 гуруҳга бўлинди. Биринчи гуруҳ назорат гуруҳи 10 та ҳайвон ва моделлаштирилган токсик гепатитли тажриба гуруҳи 20 та ҳайвонда, ўрганилаётган металллар бирикмасининг токсик таъсирининг патоморфологик табиати ўрганилди. Иккинчи серияда токсик гепатитли моделлаштирилган 10 та каламушда, антиоксидант биологик актив қўшилма (БАҚ) «GERAVIT» билан 3 ҳафталик антиоксидант терапия курси ўтказилди. Токсик гепатитли сурункали заҳарланишини моделлаштиришида 20 та каламуш устида олиб борилган тажрибанинг 1-сериясида мис, марганец, молибден ва хром бирикмаларидан ташкил топган метал таркибидаги аралашмани қорин бўшлигига юбориши йўли билан ҳосил қилинди. Аралашманинг киритилиши 4 ҳафта давомида ҳар кун амалга оширилди. Патоморфологик тадқиқот учун ҳайвонларнинг жигари, талоги, ичаклари ва буйраги олинди. Хулосалар: Шундай қилиб, ўтказилган гистоморфологик тадқиқотлар антиоксидант билан тўлдирилган БАҚ «GERAVIT» ёрдамида даволаш, ўрганилаётган органлар: жигар, буйрақлар, талоқ ва ичак шиллиқ қавати морфологиясини нормаллаштиришига ёрдам беради, ҳамда унинг физиологиясини яхшилаш билан бирга кечади.

**Калит сўзлар:** оғир металл аралашмалари билан сурункали заҳарланишлар, антиоксидантлар, патоморфологик ўзгаришлар.

**Abstract. Relevance:** At present, almost all elements of the periodic system of chemical elements are involved in the

---

*metabolism of organisms. Interestingly, the majority of them are metallic elements. These elements can enter the body only through food mixtures from the external environment. For this reason, if the number of elements in any food mixture exceeds the norm, then poisoning with this element occurs in the body. The degree of poisoning is necessarily proportional to the number and duration of exposure to the elements. For this reason, various poisonings that occur for a long time are classified as chronic poisonings and lead to various stages of changes in the body. The purpose of the study is to evaluate the pathomorphological changes that occur during chronic poisoning with various heavy metal compounds, and to evaluate the morphological changes that occur when treated with an antioxidant mixture. Materials and methods: The experiment was carried out on 30 white male rats weighing 150-180 g, kept in the normal microclimatic conditions of the vivarium, in accordance with the current ethical standards. The experiment consists of two series. In the first series of experiments, experimental animals were divided into 2 groups. The pathomorphological nature of the toxic effect of the studied metal compound was studied in the first group of 10 animals, the control group, and 20 animals, the experimental group with modeled toxic hepatitis. In the second series, 10 rats modeled with toxic hepatitis underwent a 3-week course of antioxidant therapy with the antioxidant biologically active compound (BAC) «GEPAVIT». In the 1-st series of experiments conducted on 20 rats in the modeling of chronic poisoning with toxic hepatitis, a metal mixture consisting of compounds of copper, manganese, molybdenum and chromium was produced by intraperitoneal injection. The injection of the mixture was carried out daily for 4 weeks. Liver, spleen, intestine and kidney of animals were taken for pathomorphological study. Conclusions: Thus, the conducted histomorphological studies show that treatment with antioxidant-filled BAC «GEPAVIT» helps to normalize the morphology of the studied organs: liver, kidneys, spleen and intestinal mucosa, and is accompanied by improvement of its physiology.*

**Key words:** *chronic poisoning with heavy metal compounds, antioxidants, pathomorphological changes.*

---

Как известно, на все живое всегда прямо или косвенно воздействуют различные физические, механические, химические или биологические факторы. Эти факторы могут вызывать патоморфологические и патофизиологические изменения в макроорганизме индивида в зависимости от области или способа воздействия на организм [11, 13].

Большинство живых единиц в биологической пищевой цепи имеют характеристики открытой системы. Поддержание жизненной формы этих единиц обеспечивается на основе дыхания и питания [4, 2, 10].

То, что основой жизни являются пища и водоснабжение, обосновывается известными биологическими знаниями [2, 3]. По этой причине микро- и макроэлементы в цепи питания составляют основу всех жизненных процессов и обуславливают ее существование в природе [5].

В настоящее время почти все элементы периодической системы химических элементов участвуют в процессе обмена веществ организмов. Интересно, что основную долю среди них составляют металлические элементы. Эти элементы могут поступать в организм только через пищевые смеси из внешней среды [8, 9, 14]. По этой причине, если количество элементов в любой пищевой смеси превышает норму, то в организме происходит отравление этим элементом. Степень отравления обязательно пропорциональна количеству и длительности попадания элементов. По этой причине различные отравления, протекающие в течение длительного времени, относят к хроническим отравлениям и приводят к различным стадиям изменений в организме [7].

На основании изложенного в настоящее время широко распространено лечение таких

отравлений веществами, способными биохимически окислять эти элементы, выводить их из организма или переводить в другие формы, которые легко выводятся без всякого вреда. Их обычно называют антиоксидантами [1, 6].

Антиоксидантные формы отличаются друг от друга видами и способами применения [15].

В результате анализа имеющейся литературы стало ясно, что клинко-лабораторные и патоморфологические изменения, возникающие при отравлениях смесями различных химических элементов, особенно тяжелыми металлами, в то же время полностью не доказаны. Также то обстоятельство, что различные органые изменения, которые могут происходить за счет этих элементов, недостаточно изучены в определенной систематической связи, определило цель нашей работы на овцах. Одним словом, она отличалась от оценки патоморфологических изменений, возникающих у них при хроническом отравлении различными соединениями тяжелых металлов, и морфологической оценки изменений, возникающих при лечении смесью антиоксидантов.

Исходя из вышеизложенного, патоморфологические изменения, происходящие в органах при попадании в организм тяжелых металлов, и результаты их лечения с помощью предложенной нами антиоксидантной смеси могут быть наглядно продемонстрированы только экспериментальной сравнительно-патоморфологической оценкой.

**Материал и методики.** Эксперимент проведен на 30 белых крысах-самцах массой 150-180 г, содержащихся в нормальных микроклиматических условиях вивария, в соответствии с действующими этическими нормами.

Наш эксперимент состоял из двух серий. В каждой из серий животные вновь были разделены на группы в соответствии с целями дальнейших исследований.

В первой серии опытов подопытные животные были разделены на 2 группы. Патоморфологический характер токсического действия исследуемого соединения металла изучали в первой группе из 10 животных, контрольной группы и 20 животных опытной группы с моделированным токсическим гепатитом.

Во второй серии проведен 3-недельный курс антиоксидантной терапии антиоксидантной БАВ «GERAVIT» у 10 крыс, моделирующих токсический гепатит.

В 1-й серии опытов, проведенной на 20 крысах при моделировании хронического отравления токсическим гепатитом, внутривенно получали смесь металлов, состоящую из соединений меди, марганца, молибдена и хрома (Элбеян К.С., 2006). Введение смеси осуществляли ежедневно в течение 4 недель. Соотношение количества металлов в шихте примерно соответствует Алмалыкскому горно-металлургическому комбинату соответствовало соотношению в почвах и составляло  $Cu:Mn:Mo:Cr=100:19:16:2$  [12].

На патоморфологическое исследование брали печень, селезенку, кишечник и почки животных.

При этом биоматериалы, полученные от экспериментальных животных после операции, исследовали на 3, 7 и 10 сутки.

Как указывалось выше, хотя лечение антиоксидантом БАВ «GERAVIT» проводилось в течение 3 недель, для правильной динамической оценки и правильной сравнительной оценки результатов было взято 10 дней эксперимента. На остальных периодах мы не останавливались, так как динамика патоморфологических анализов в эти периоды могла полностью отражать наши выводы.

Полученные биоматериалы фиксировали в 10% растворе формалина на фосфатном буфере. Парафиновые срезы окрашивали гематоксилином и эозином.

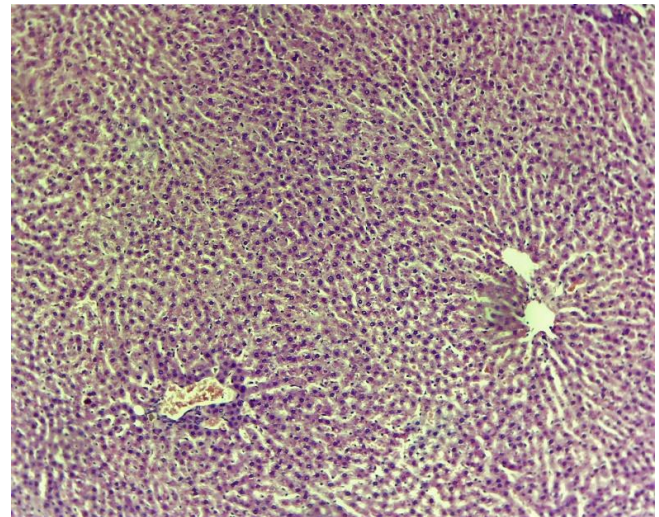
Светооптические микрофотографии получали на микроскопе «DN-300M» сопряженным с цифровой камерой и компьютером.

Все микрофотографии подвергались обработке и сохранению данных на компьютере с помощью прикладных программ Microsoft-«Windows 10 pro».

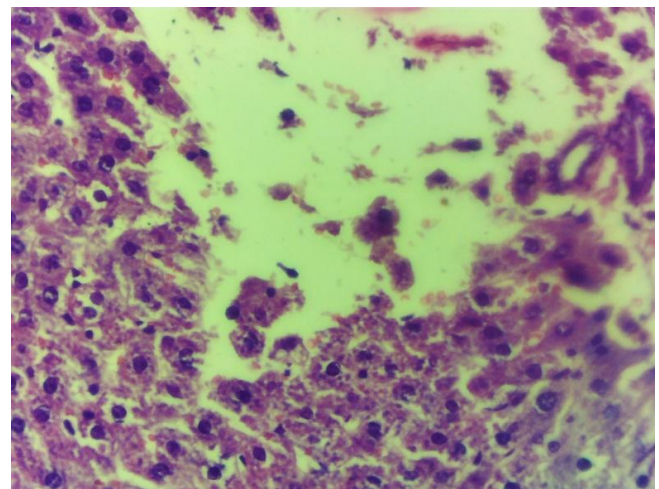
**Полученные результаты.** В данном исследовании в патоморфологическом аспекте

изучены биоматериалы, полученные от группы с моделированным токсическим гепатитом и группы, получавшей антиоксидант БАВ «GERAVIT».

На 3-и сутки эксперимента в группе с моделированным токсическим гепатитом по сравнению с контрольными животными выявлены альтеративно-дистрофические изменения воспалительного процесса. Нарушения архитектуры общих гепатоцитов печени: гепатоцитов и гепатоцеллюлярной дистрофия, некроз с различными очагами, отек различной степени. При этом, несмотря на явные патологические изменения, явления лимфоидно-плазматической инфильтрации и фиброза не выявлено. По нашему мнению, такие изменения являются результатом токсического воздействия на печень и отличаются от воспалений других типов (рис. 1 и 2).



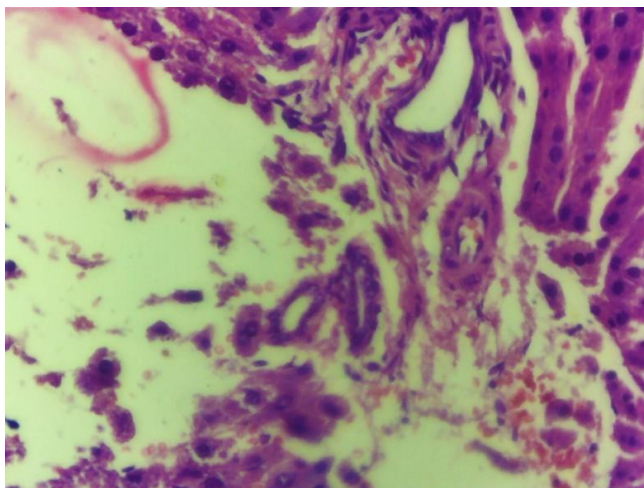
**Рис. 1.** Нормальная архитектура печени и гепатоцитов. Контрольная группа. Г-Э. СМ. 10x20.



**Рис. 2.** Печень. Неправильная архитектура гепатоцитов. Подкапсулярная область гепатоцитарная дистрофия, некроз. Ядро гепатоцитов гиперхромное. Влияние солей тяжелых металлов на печень. Опытная группа. 3 день. Г-Э. СМ. 10x40

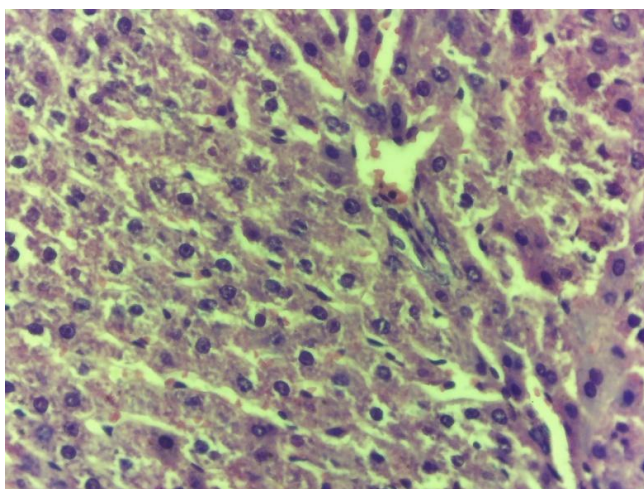


На 7-е сутки эксперимента в печени продолжали развиваться указанные выше изменения, то есть гиперхромные ядра, дистрофия и некроз гепатоцитов стали чередоваться с пролиферативными изменениями. В крупных очагах некроза начала формироваться фибробластная соединительная ткань, выявлялись нарушения микроциркуляции - стаз и сладж, отчетливый полиморфизм гепатоцитов, гиперхромия ядер. Одним словом, преобладали преимущественно пролиферативно-дистрофические процессы воспаления (рис. 3).

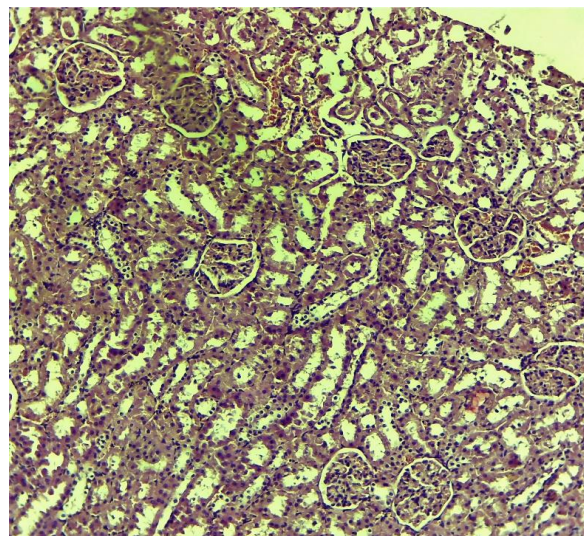


**Рис. 3.** Виден крупноочаговый некроз, микроциркуляторные нарушения - стаз и сладж, выраженный полиморфизм гепатоцитов, ядерная гиперхромия. Начинает формироваться фибробластная соединительная ткань. Опытная группа. 7 день. Г-Э. СМ. 10x40

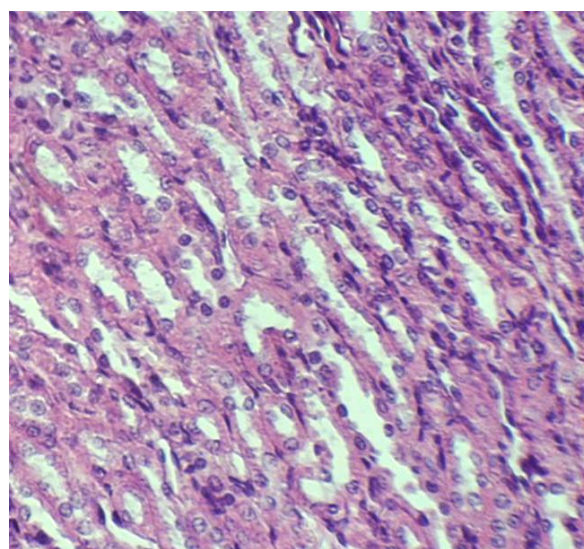
К 10-м суткам эксперимента наблюдались септальные фиброзные изменения печени, лимфоидные инфильтраты в портальных трактах, различные стазоподобные нарушения в микроциркуляторной вене (рис. 4).



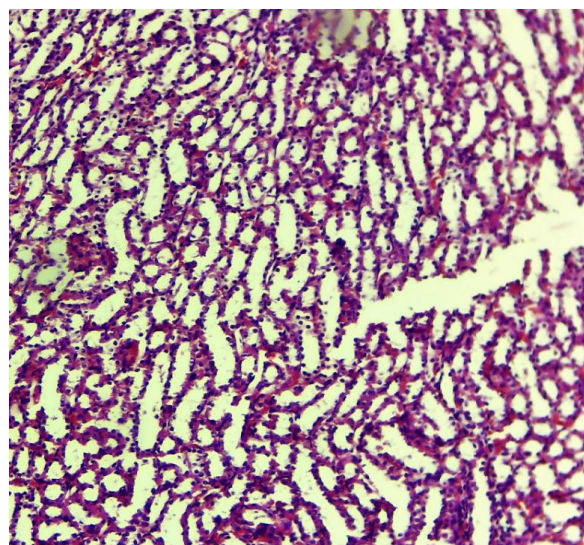
**Рис. 4.** Ткань печени. Фиброзные изменения перегородки, лимфоидные инфильтраты в портальных трактах, микроциркуляторные нарушения с различными проявлениями стаза. Влияние солей тяжелых металлов на печень. Опытная группа. 10 дней. Г-Э. СМ. 10x40



А.



Б.

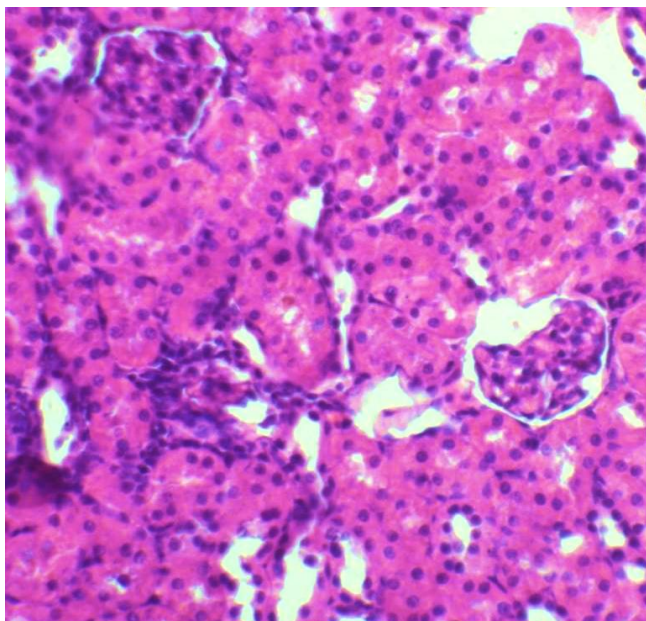


В.

А. корковый слой. Б и В – мозговой слой.  
**Рис. 5.** Морфология почек intactных животных.  
Г-Э. СМ. 10x20



Патоморфологическое исследование ткани почки выявило умеренные дистрофические изменения и умеренный отек в нефроцитах по сравнению с контрольной группой (рис. 5) на 3-и сутки эксперимента. Эти изменения наблюдаются во всех отделах паренхимы почки (рис. 5 и 6).

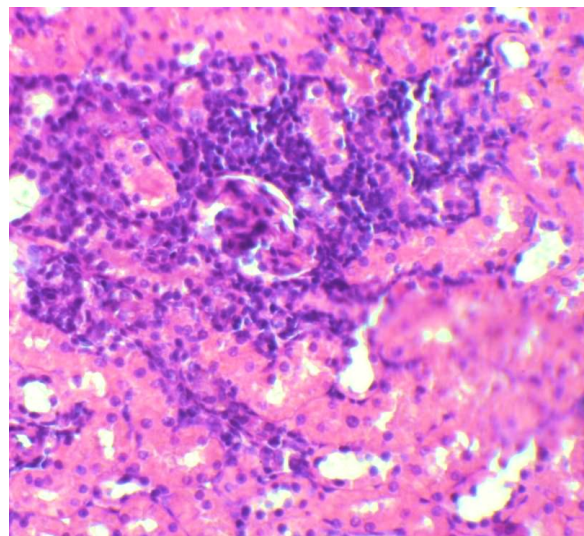


**Рис. 6.** Дистрофия нефроцитов, гиперхромия ядер, выраженный отёк капсулы Шумлянско-Баумена. Морфология почек крыс после воздействия солей тяжелых металлов. Опытная группа. 3 день. Г-Э. СМ. 10x40

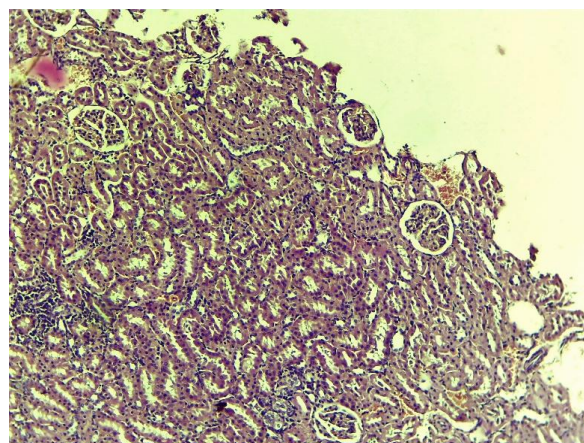
На 7-й день эксперимента к вышеперечисленным изменениям присоединились дополнительные пролиферативные процессы, как мы отмечали в наших предыдущих исследованиях. Наблюдали нефроцитарную дистрофию, гиперхромия ядер, капсулу Шумлянско-Баумена и отек на всем протяжении ткани. Это, на наш взгляд, свидетельствует о том, что именно этот участок почечной ткани является основным повреждением при отравлениях (рис. 7).

К 10-м суткам эксперимента процесс проходил со встречей нескольких очагов инфильтрации вокруг гломерулярного аппарата, расширением канальцевого пространства и вакуолизацией нефроцитов (рис. 8).

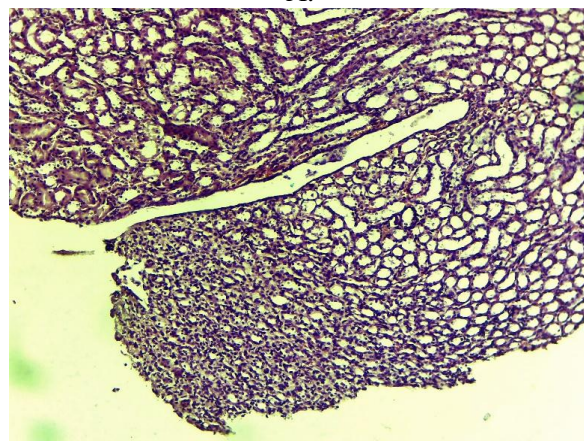
На 3-и сутки эксперимента в селезенке наблюдали гиперплазию мантийного слоя фолликула, венозное полнокровие красной пульпы (рис. 9) по сравнению с животными контрольной группы (рис. 10). К 7-му дню эксперимента к этим изменениям добавилось диффузное распределение гемоподобных элементов (рис. 11).



**Рис. 7.** Дистрофия нефроцитов, инфильтрация, отек. Морфология почек крыс после воздействия солей тяжелых металлов. Опытная группа. 7 день. Г-Э. СМ. 10x40



А.

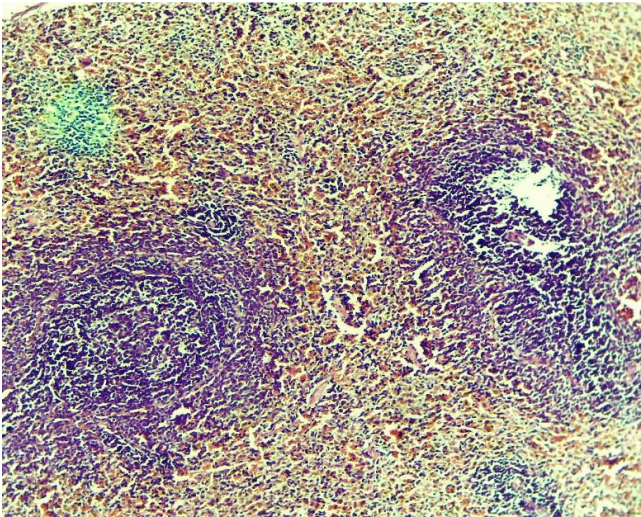


Б.

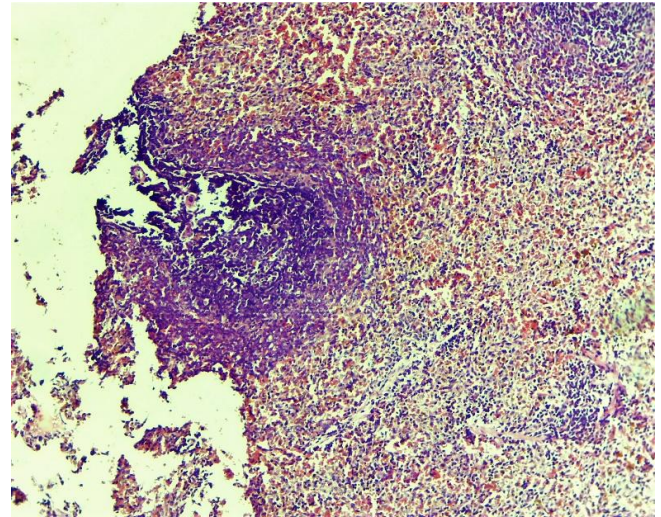
А. Расширение просвета канальцев, гиперхромия ядер. Г-Э. СМ. 10x20. Б. Вакуолизация нефроцитов. Г-Э. СМ. 10x20.

**Рис. 8.** Морфология почек крыс после воздействия солей тяжелых металлов. Опытная группа. 10 день

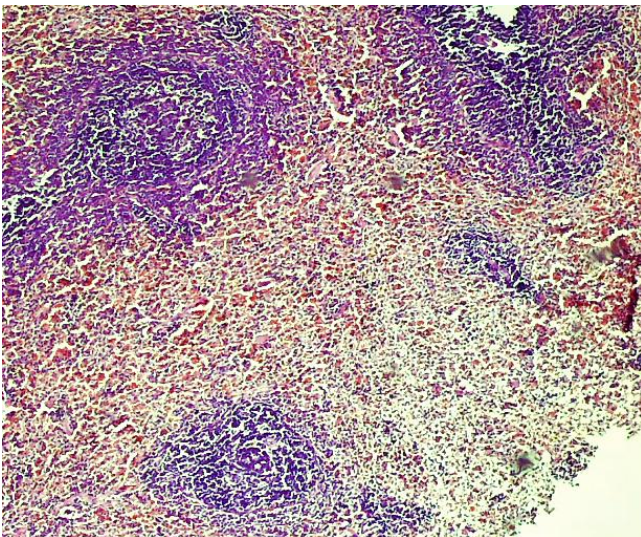




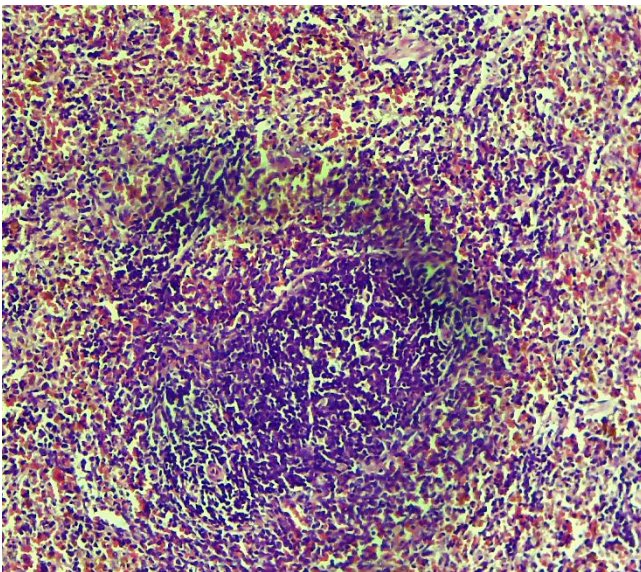
**Рис. 9.** Фолликул селезенки. Морфология селезенки intactных животных. Г-Э. СМ. 10x40.



**Рис. 11.** Гиперплазия мантийного слоя фолликула, венозное полнокровие красной пульпы. Морфология селезенки крыс после развития отравления солями тяжелых металлов. Опытная группа. 7 день. Г-Э. СМ. 10x20.



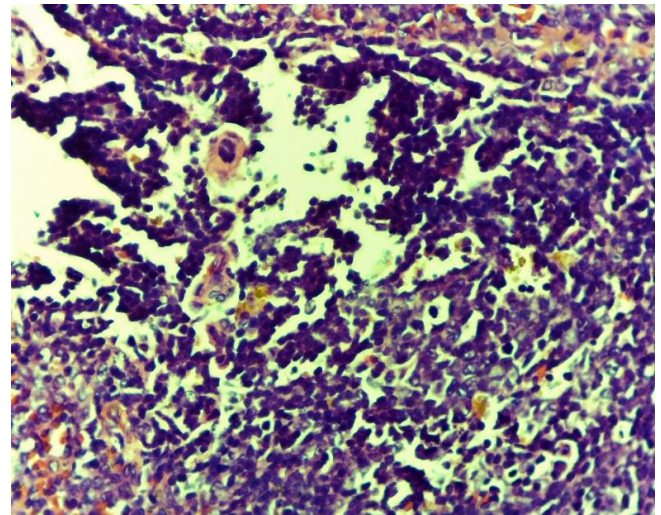
А.



Б.

А, Б. Умеренный гемосидероз красной пульпы. Г-Э. СМ. 10x20, 10x40.

**Рис. 10.** Морфология селезенки крыс после развития отравления солями тяжелых металлов. Опытная группа. 3 день.

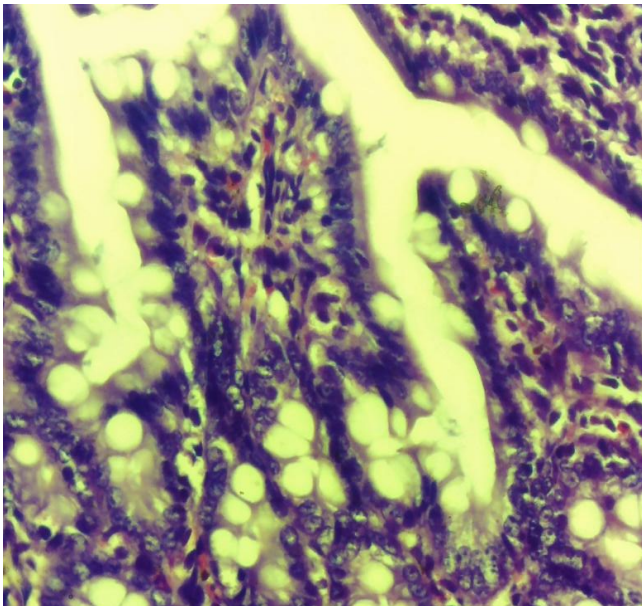


**Рис. 12.** Микроциркуляторные нарушения в красной пульпе селезенки, «обеднение» ее клеточного состава, гемосидероз. Морфология селезенки крыс после развития отравления солями тяжелых металлов. Опытная группа. 10 день. Г-Э. СМ. 10x40.

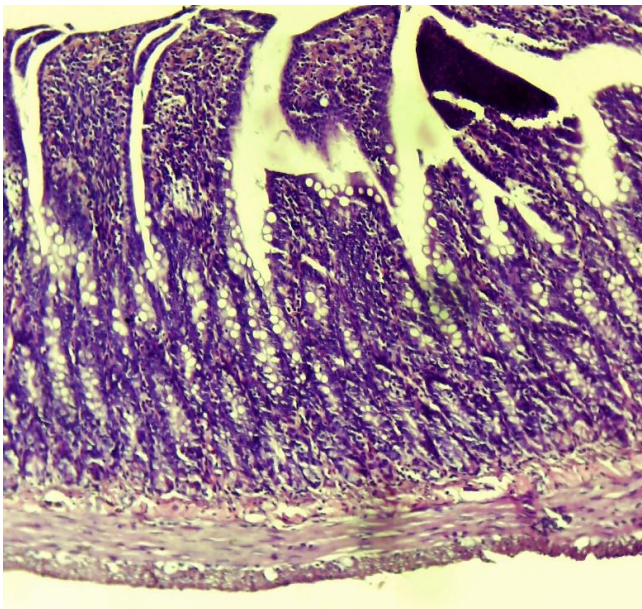
На 10-е сутки эксперимента наблюдаются нарушения микроциркуляции в красной пульпе селезенки: стаз и сладж, «обеднение» клеточным составом пульпы селезенки, гемосидероз (рис. 12).

При изучении морфологии тонкой кишки по сравнению с контрольной группой (рис. 13) на 3-и сутки эксперимента тонкокишечные крипты часто были увеличены, а секреторные гранулы в клетках Панета практически отсутствовали. В апикальной ветви слизистой оболочки обнаружены поверхностные дистрофические изменения, отек и уменьшение интраэпителиальных лимфоцитов (рис. 14).





А.



Б.

А. Слизистая оболочка тощей кишки с прямыми ровными ворсинками,

Б. Крипты тощей кишки с умеренным числом клеток Панета.

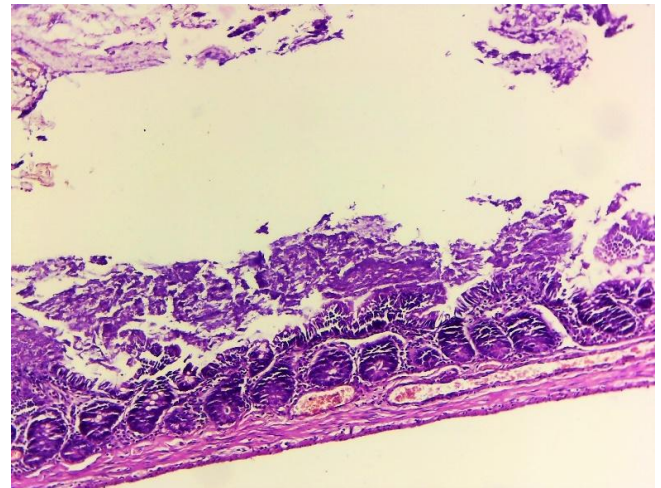
**Рис.13.** Слизистая оболочка тощей кишки интактной крысы. Г-Э. СМ. 10x40, 10x20.

К 7-му дню эксперимента отмечено сглаживание микроворсинок энтероцитов и усиление вышеперечисленных признаков (рис. 15).

К 10-му дню эксперимента было установлено, что базальная часть энтероцитов имеет отек и утолщение базальной мембраны. Выявлены также выраженные гидропические нарушения мезотелиоцитов серозной оболочки тонкой кишки (рис. 16).

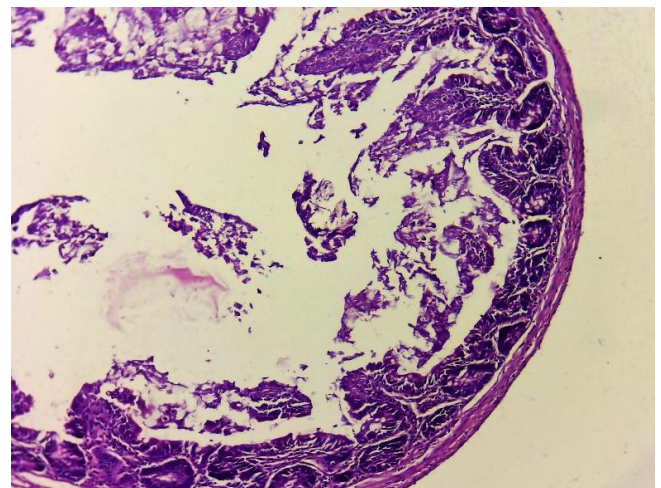
Нами обнаружены положительные изменения при изучении морфологии органов экспериментальных животных, получавших

антиоксидант БАВ «GERAVIT». На 3-и сутки эксперимента в печени животных, получавших антиоксидант БАВ «GERAVIT», выявлено меньше дистрофически-некробиотических явлений. Однако сохранялись явления полиморфизма гепатоцитов и гиперхромии их ядер. Также наблюдались нарушения микроциркуляции: стаз и сладж, отеки (рис. 17).



**Рис. 14.** Тонкий кишечник. Крипты сгладились, количество эпителиоцитов уменьшилось.

Секреторных гранул почти не наблюдается. Поверхностные дистрофические изменения, отек и уменьшение интраэпителиальных лимфоцитов в апикальной ветви слизистой оболочки. 3-е сутки опытной группы с отравлением солями тяжелых металлов. Г-Э. СМ. 10x40.

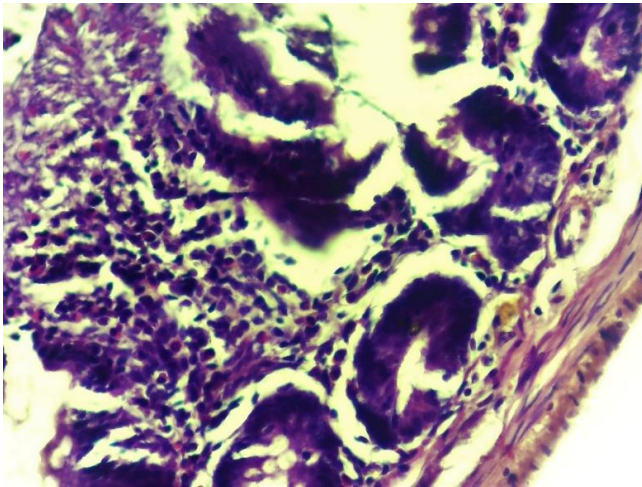


**Рис. 15.** Тонкий кишечник. Микроворсинки энтероцитов сглажены. Поверхностные дистрофические изменения, отек и уменьшение интраэпителиальных лимфоцитов в апикальной ветви слизистой оболочки. 7-е сутки опытной группы с отравлением солями тяжелых металлов. Г-Э. СМ. 10x20.

Эти изменения соответственно уменьшались в течение 7 дней эксперимента. При светооптическом исследовании ткани печени

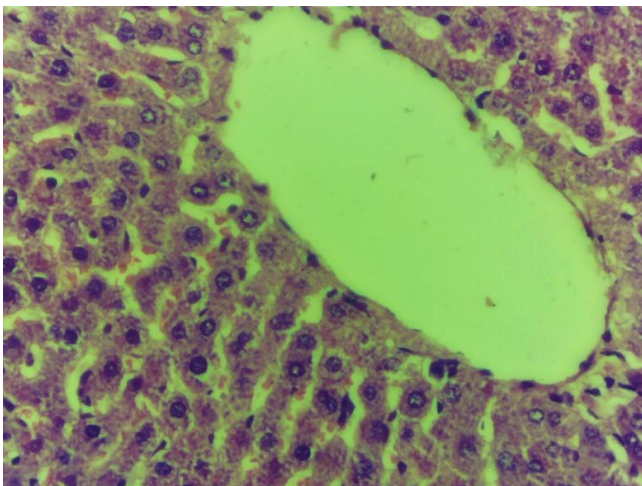


выявлено уменьшение лимфоидной инфильтрации перипортальных путей. В то же время при потере гранул гликогена в цитоплазме гепатоцитов наблюдалась их умеренно выраженная вакуолярная дистрофия (рис. 18 и 19).

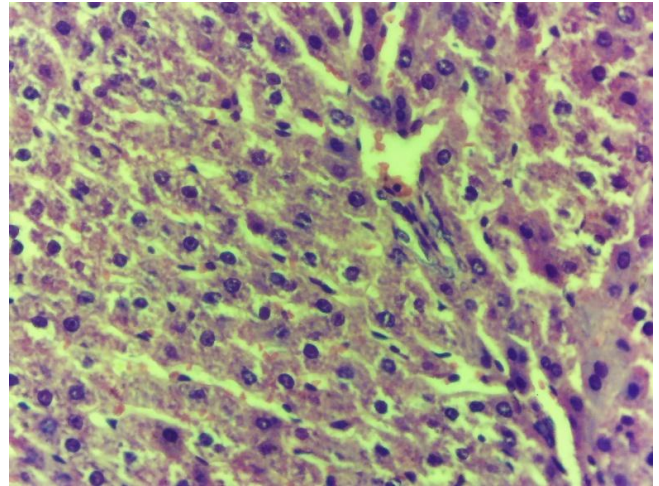


**Рис.16.** Тонкий кишечник. В базальной части энтероцитов набухание и утолщение базальной мембраны. Выявлены выраженные гидропические нарушения мезотелиоцитов серозной оболочки тонкой кишки. 10 сутки опытной группы с отравлением солями тяжелых металлов. Г-Э. СМ. 10x40

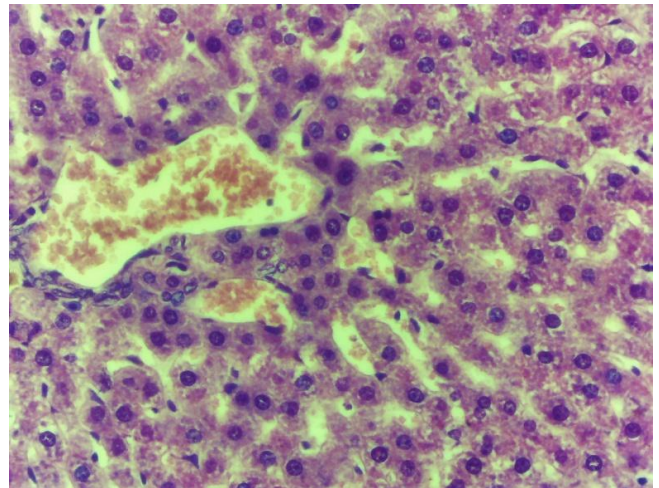
Нормализация архитектуры гепатоцитов наблюдалась на 10-е сутки эксперимента. Определяются трабекулы и синусоиды вокруг центральной вены. Установлено, что цитоплазма гепатоцитов богата гранулами гликогена (рис. 20).



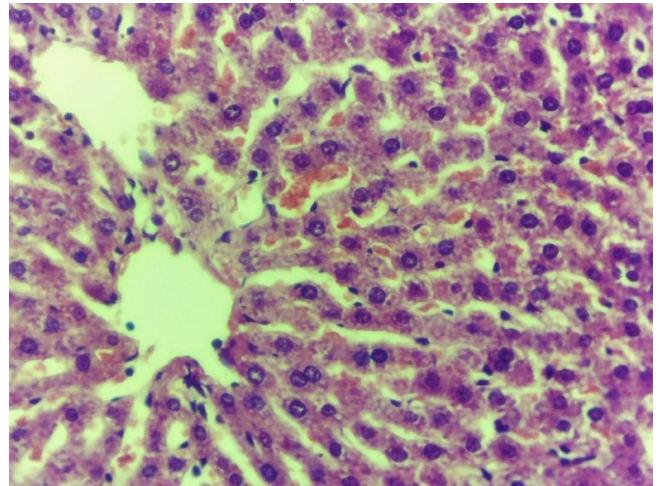
**Рис.17.** Дистрофия, полиморфизм гепатоцитов, гиперхромия ядер. Опытная группа которая получала антиоксидант БАВ «GERAVIT». 3 дня. Г-Э. СМ. 10x40.



**Рис.18.** Дистрофия и небольшие участки некроз гепатоцитов, отек. Опытная группа которая получала антиоксидант БАВ «GERAVIT». 7 день. Г-Э. СМ. 10x40

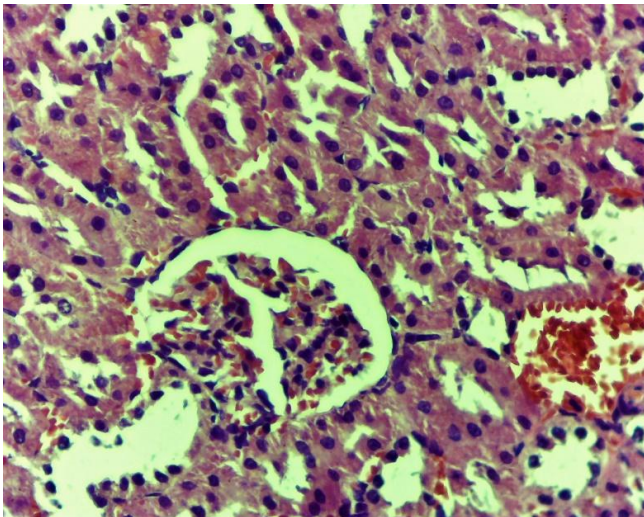


**Рис. 19.** Морфология печени крыс. Вакуолярная дистрофия отдельных гепатоцитов с исчезновением гранул гликогена в цитоплазме. Опытная группа которая получала антиоксидант БАВ «GERAVIT». 7 день. Г-Э. СМ. 10x40



**Рис. 20.** Печеночная долька крысы. Визуализируются трабекулы, синусоиды вокруг центральной вены. Цитоплазма гепатоцитов богата гранулами гликогена. Опытная группа которая получала антиоксидант БАВ «GERAVIT». 10 день. Г-Э. СМ. 10x40





**Рис. 21.** Почечная паренхима крысы с расширенными окологлобуловыми зонами гидропической дистрофией эпителия канальцев. Опытная группа которая получала антиоксидант БАВ «GERAVIT». 3 дня. Г-Э. СМ. 10x40.

В опытной группе, получавшей антиоксидант БАВ «GERAVIT», на 3-и сутки эксперимента при морфологическом исследовании ткани почек выявлено уменьшение воспалительной инфильтрации как в корковом слое, так и в мозговой. В участках перед почечными клубочками выявляют гидропическую дистрофию проксимальных и дистальных каналов, покрытых однослойным эпителием. В паренхиме почки определяются единичные элементы воспаления (рис. 21).

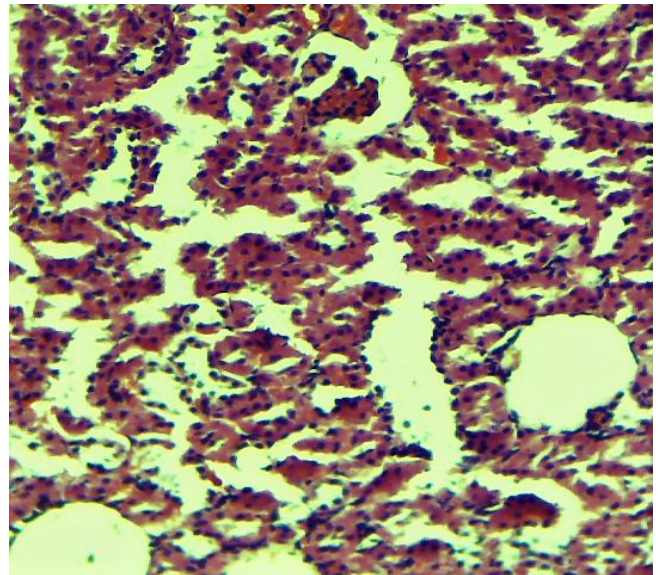
На 7-е сутки эксперимента преобладали слабое набухание и гиперхромия нефроцитов в преренальных гломерулярных областях. При этом наблюдается гидропическое вздутие каналов. Различные инфильтраты также не наблюдались (рис. 22).

На 10-й день опыта отмечается значительное уменьшение отека в паренхиме почки, умеренное расширение полости канальца (рис. 23).

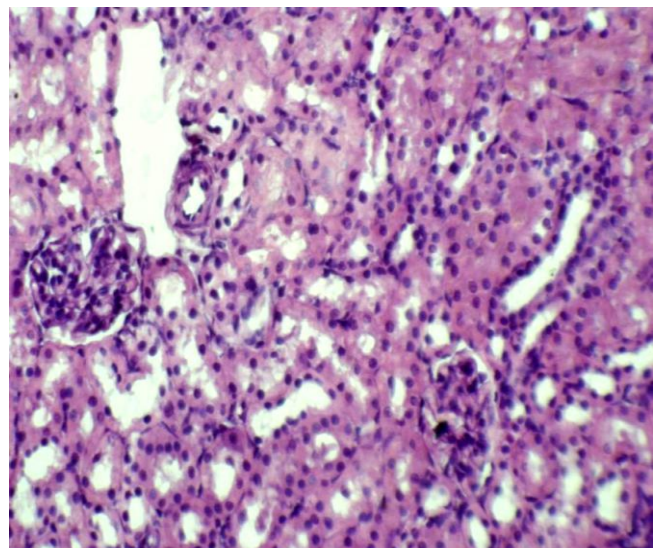
При исследовании селезенки в опытной группе, получавшей антиоксидант БАВ «GERAVIT», на 3-и сутки эксперимента наблюдали интенсивность лимфоидной реакции в лимфоидной ткани, микроциркуляторные нарушения в красной пульпе (рис. 24).

На 7-й день эксперимента вышеуказанные симптомы уменьшились, а в фолликуле преобладали ретикулярные клетки (рис. 25).

На 10-й день эксперимента эти признаки стали более выраженными и слои приблизились к норме. В центре ткани селезенки было много центров деления и гистиоцитов (рис. 26 и 27).



А.



Б.

А. Умеренно выраженная дистрофия нефроцитов.

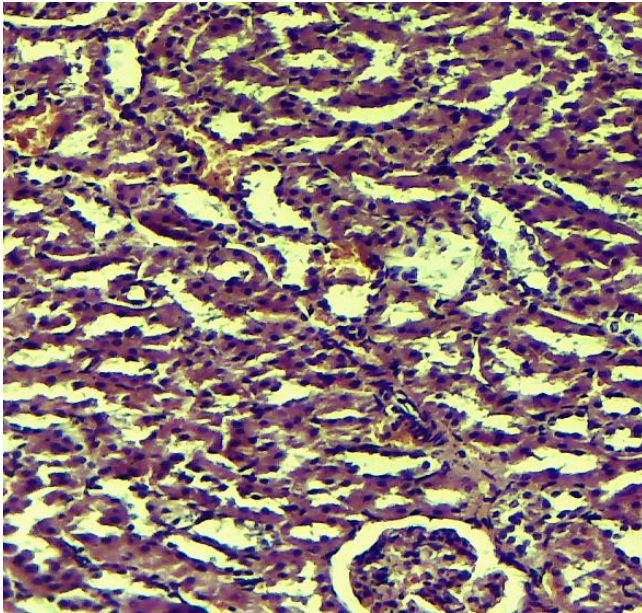
Б. Расширение просветов канальцев, снижение отёка полости капсулы Шумлянско-Баумена.

**Рис. 22.** Опытная группа которая получала антиоксидант БАВ «GERAVIT». 7 день. Г-Э. СМ. 10x40

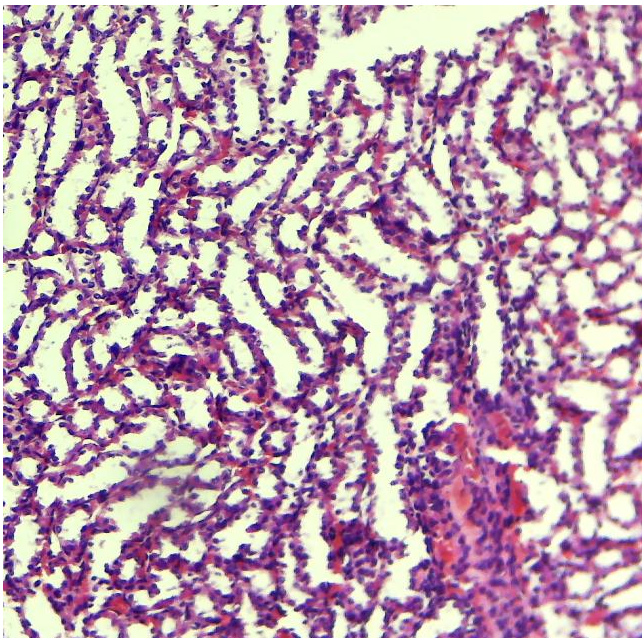
При патоморфологической оценке состояния тонкой кишки в опытной группе, получавшей антиоксидант БАВ «GERAVIT», на 3-и сутки эксперимента слизистая оболочка тонкой кишки была расправлена, в сосках и сосках наблюдалась умеренная отечность. слои, которые начали формироваться (рис. 28).

На 7-й день эксперимента отмечена нормализация структур слизистой оболочки (рис. 29). К 10-му дню слизистая оболочка тонкой кишки покрыта энтероцитами. В строме наблюдается диффузная умеренная лимфоцитарная инфильтрация (рис. 30).





А

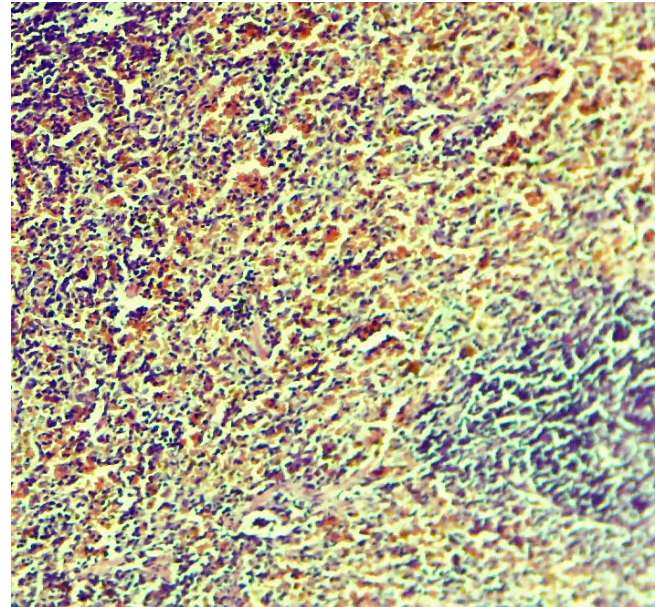


Б

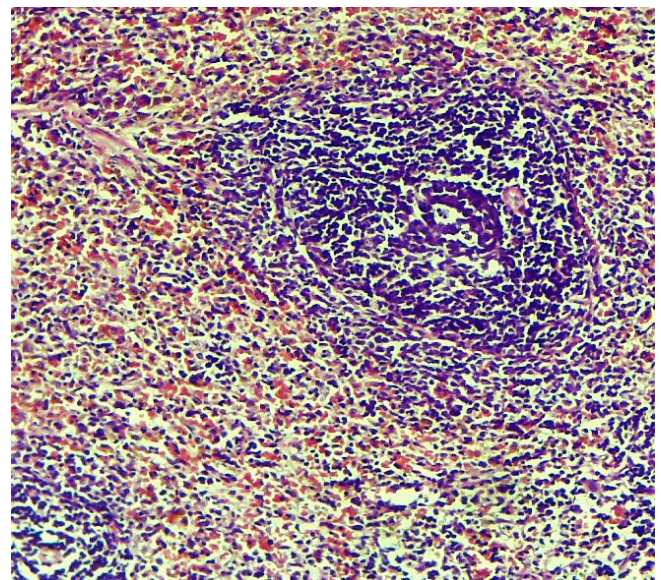
А. Снижение степени выраженности отека.  
Б. Умеренно выраженное расширение просветов канальцев.

**Рис. 23.** Опытная группа которая получала антиоксидант БАВ «GERAVIT». 10 день. Г-Э. СМ. 10x40, 10x20

**Обсуждение.** Обобщая вышеизложенные морфологические изменения, можно прийти к следующему выводу: терапия антиоксидантом БАВ «GERAVIT» оказывает выраженное антиоксидантное действие, за счет чего снижается негативное влияние свободных радикалов на клеточные мембраны.



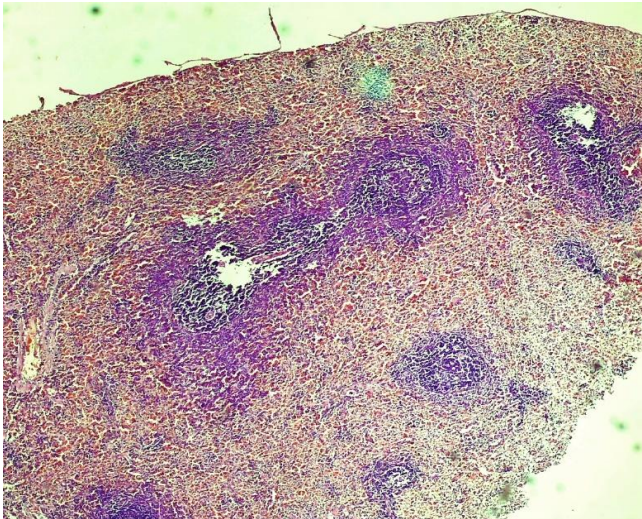
**Рис. 24.** В фолликуле преобладают ретикулярные клетки. Опытная группа которая получала антиоксидант БАВ «GERAVIT». 3 день. Г-Э. СМ. 10x20



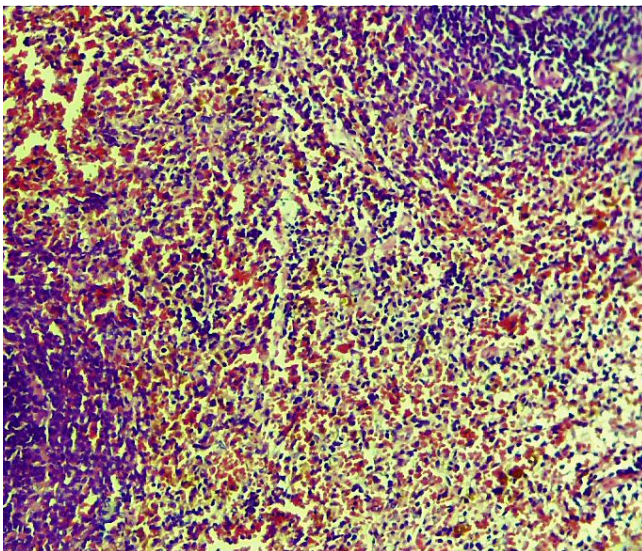
**Рис. 25.** Микроциркуляторные нарушения в красной пульпе выражены незначительно. Опытная группа которая получала антиоксидант БАВ «GERAVIT». 7 день. Г-Э. СМ. 10x20.

При анализе гистологических препаратов печени под световым микроскопом было установлено, что общая архитектура и морфология гепатоцитов и их ядер приближаются к морфологическому состоянию, наблюдаемому у здоровых животных. Точно так же это можно увидеть и по другому важному признаку, увеличению количества гликогена в клетках печени (рис. 20).





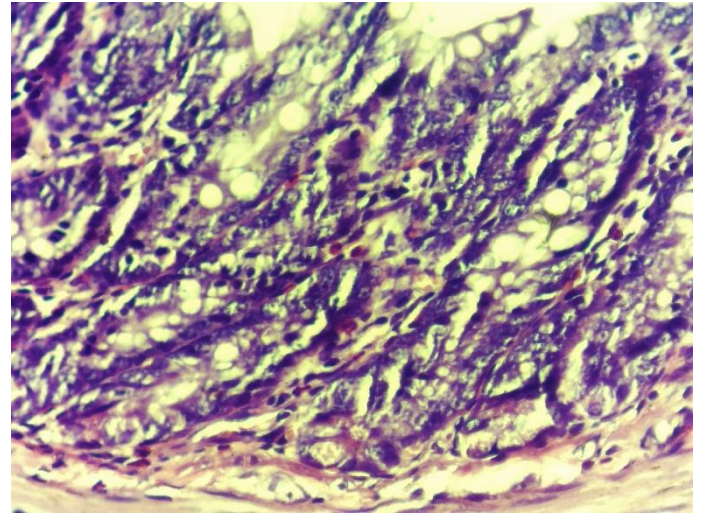
**Рис. 26.** Нормализация слоев селезенки. Микроциркуляторные нарушения в красной пульпе выражены незначительно. Опытная группа которая получала антиоксидант БАВ «GERAVIT». 10 день. Г-Э. СМ. 10x20.



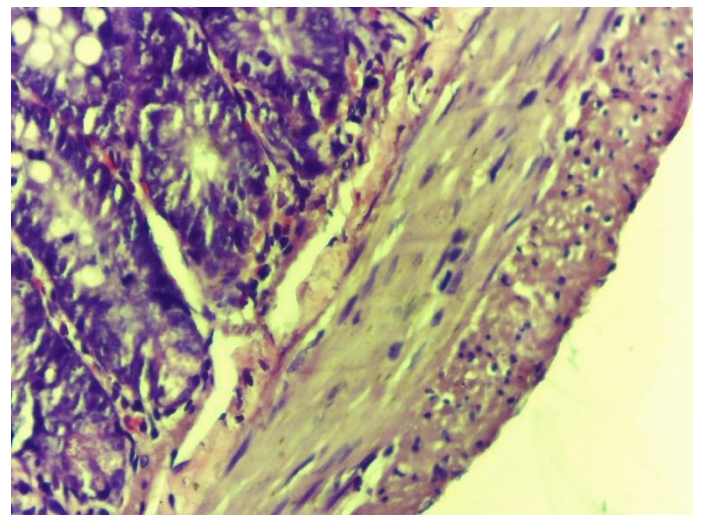
**Рис. 27.** Ткань селезенки состоит из множества центров размножения, гистиоцитов. Опытная группа которая получала антиоксидант БАВ «GERAVIT». 10 день. Г-Э. СМ. 10x40

Также отравление солями тяжелых металлов вызывает отчетливые нарушения структур слизистой оболочки тонкой кишки, что приводит к резкому нарушению ее физиолого-барьерной функции.

В группе, получавшей антиоксидант БАВ «GERAVIT», результаты морфологических исследований показали, что после курса энтеросорбции антиоксидантом БАВ «GERAVIT», как ее положительные признаки, количество воспалительных элементов в стенке тонкого кишечника опытных животных уменьшилось, количество бокаловидных клеток увеличилось, и можно оценить расположение клеток и кишечных сосочков.



**Рис. 28.** Слизистая оболочка тощей кишки с прямыми ровными ворсинками, умеренный отек. Опытная группа которая получала антиоксидант БАВ «GERAVIT». 3 день. Г-Э. СМ. 10x40.

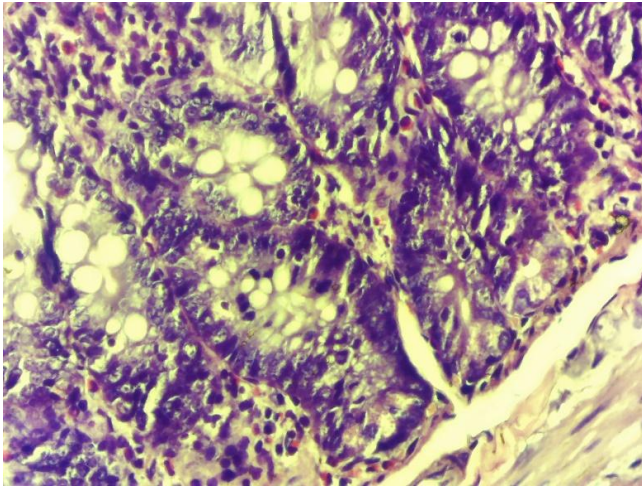


**Рис. 29.** Нормализация структур слизистой оболочки тонкой кишки крысы. Гиперплазия крипт тонкой кишки, уменьшение высоты ворсинок. Опытная группа которая получала антиоксидант БАВ «GERAVIT». 7 день. Г-Э. СМ. 10x40.

На наш взгляд, отмечена тенденция к улучшению регенеративно-репаративных процессов кишечной стенки, что также свидетельствует об уменьшении воспалительного процесса.

Морфологическое исследование гистологических препаратов ткани почки выявило многочисленные клубочки с интенсивно заполненными капиллярами, мезангиальные клетки. В широких почечных канальцах, выстланных однослойным эпителием, уменьшаются отечность и инфильтрация, расширение улуса, улучшаются фильтрационная и поглотительная функции почечной ткани.





**Рис. 30.** Тонкий кишечник с выраженным ворсинками, выстланным энтероцитами, умеренной лимфатической инфильтрацией стромы. Опытная группа которая получала антиоксидант БАВ «GERAVIT». 10 день. Г-Э. СМ. 10х40

**Вывод.** Таким образом, проведенные гистоморфологические исследования показывают, что лечение БАВ «GERAVIT», наполненным антиоксидантами, способствует нормализации морфологии исследуемых органов: печени, почек, селезенки и слизистой оболочки кишечника, улучшению ее физиологии.

#### Литература:

1. Белоногов И., Самохин Д. Токсикология и медицинская защита. – Litres, 2021.
2. Вдовина Н. Организм человека: 2-е изд., пер. и доп. Монография. – Litres, 2022.
3. Каданцев В. Биофизические основы живых систем. Учебное пособие для вузов. – Litres, 2022.
4. Кашкаров Д. Среда и сообщество: основы синэкологии. – Litres, 2022.
5. Ким И. и др. Пищевая химия. Учебное пособие для СПО. – Litres, 2022.
6. Костюченко Л.Н. и др. Персонализированная медицина и нутрициология // Иннов. процессы в науке и образовании. – 2018. – С. 152-166.
7. Круть М. и др. Судебно-медицинская экспертиза пищевых отравлений. – Litres, 2022.
8. Курамшин А. Элементы: замечательный сон профессора Менделеева. – Litres, 2022.
9. Назаренко Л. и др. Биотехнология 3-е изд., испр. и доп. Учебник для вузов. – Litres, 2022.
10. Рожкова А. Н. и др. Общая биология: учебно-практическое пособие. – 2021.
11. Романов В. и др. Выбросы вредных веществ и их опасности. – Litres, 2020.
12. Талипов Р.М., Шукуров Н.Е. Распределение цветных и редких металлов в почвах ... // Геология и мин. ресурсы. - 2002. - №1. - С.46-50
13. Третьякова Н., Шишов М. Основы экологии. Учебное пособие для СПО. – Litres, 2022.

14. Чендев Ю. Геохимия окружающей среды 2-е изд., испр. и доп. Уч. пос. для вузов. – Litres, 2022.
15. Чучалин А. Г. Система оксиданты-антиоксиданты // Пульмонология. – 2021. – №. 2. – С. 111-115.

#### ОЦЕНКА ЭФФЕКТИВНОСТИ АНТИОКСИДАНТНОЙ ТЕРАПИИ БИОЛОГИЧЕСКИ АКТИВНОГО ВЕЩЕСТВА «GERAVIT» ПРИ ОТРАВЛЕНИЯХ ТЯЖЕЛЫМИ МЕТАЛЛАМИ

Исмаилов С.И., Махмудов К.О., Мардонов Ж.Н.

**Резюме.** Актуальность: В настоящее время почти все элементы периодической системы химических элементов участвуют в процессе обмена веществ организмов. Интересно, что основную долю среди них составляют металлические элементы. Эти элементы могут поступать в организм только через пищевые смеси из внешней среды. По этой причине, если количество элементов в любой пищевой смеси превышает норму, то в организме происходит отравление этим элементом. Степень отравления обязательно пропорциональна количеству и длительности попадания элементов. По этой причине различные отравления, протекающие в течение длительного времени, относят к хроническим отравлениям и приводят к различным стадиям изменений в организме. Цель исследования - оценить патоморфологические изменения, возникающие при хроническом отравлении различными соединениями тяжелых металлов и оценить морфологические изменения, возникающие при лечении смесью антиоксидантов. Материалы и методы: Эксперимент проведен на 30 белых крысах-самцах массой 150-180 г., содержащихся в нормальных микроклиматических условиях виварий, в соответствии с действующими этическими нормами. Опыт состоит из двух серий. В первой серии опытов подопытные животные были разделены на 2 группы. Патоморфологический характер токсического действия изучаемого соединения металла изучали в первой - контрольной группе из 10 животных и основная группа - 20 животных, с моделированным токсическим гепатитом. Во второй серии 10 крысам с моделированным токсическим гепатитом был проведен 3-недельный курс антиоксидантной терапии биологически активным веществом (БАВ) «GERAVIT». В 1-й серии опытов, проведенной на 20 крысах при моделировании хронического отравления токсическим гепатитом, внутрибрюшинно получали смесь металлов, состоящую из соединений меди, марганца, молибдена и хрома. Введение смеси осуществляли ежедневно в течение 4 недель. На патоморфологическое исследование взяты фрагменты печени, селезенки, кишечника и почки животных. Выводы: Таким образом, проведенные гистоморфологические исследования показывают, что лечение антиоксидантным наполненным БАВ «GERAVIT» способствует нормализации морфологии исследуемых органов: печени, почек, селезенки и слизистой оболочки кишечника и сопровождается улучшением их физиологии.

**Ключевые слова:** хронические отравления соединениями тяжелых металлов, антиоксиданты, патоморфологические изменения.