

СОВЕРШЕНСТВОВАНИЕ ХИРУРГИЧЕСКИХ МЕТОДОВ ЛЕЧЕНИЯ ВЫПАДЕНИЯ ПРЯМОЙ КИШКИ



Рустамов Абдусамад Эшмуродович¹, Хаялиев Рустем Якубович², Эшмуродова Дилнора Баходир кизи³
1 – Многопрофильная клиника Центра повышения квалификации медицинских работников, Республика Узбекистан, г. Ташкент;
2 - Ташкентская медицинская академия, Республика Узбекистан, г. Ташкент;
3 - Клиника «Соғлом умр», Республика Узбекистан, г. Ташкент

ТЎҒРИ ИЧАК ПРОЛАПСИНИ ДАВОЛАШНИНГ ЖАРРОҲЛИК УСУЛЛАРИНИ ТАКОМИЛЛАШТИРИШ

Рустамов Абдусамад Эшмуродович¹, Хаялиев Рустем Якубович², Эшмуродова Дилнора Баходир кизи³
1 – Тиббиёт ходимларининг касбий малакасини ривожлантириш маркази кўп тармоқли клиникаси, Ўзбекистон Республикаси, Тошкент ш.;
2 - Тошкент тиббиёт академияси, Ўзбекистон Республикаси, Тошкент ш.;
3 – “Соғлом умр” клиникаси, Ўзбекистон Республикаси, Тошкент ш.

IMPROVEMENT OF SURGICAL METHODS OF TREATMENT OF RECTAL PROLAPSE

Rustamov Abdusamad Eshmurodovich¹, Khayaliev Rustem Yakubovich², Eshmurodova Dilnora Bakhodir kizi³
1 - Multidisciplinary clinic of the Center for Advanced Studies of Medical Workers, Republic of Uzbekistan, Tashkent;
2 - Tashkent Medical Academy, Republic of Uzbekistan, Tashkent;
3 - Clinic "Soglom umr", Republic of Uzbekistan, Tashkent

e-mail: info@tipme.uz

Резюме. Мақолада тўғри ичак пролапси учун тармоқли ректопексия усуллари муҳокама қилинади, ушбу техниканинг афзалликлари ва мавжуд камчиликлари кўрсатилган. Муаллифлар жамоаси ректопексиянинг янги усулини таклиф қилишди, лазер технологияларидан фойдаланиш доимий гемостазга эришишга имкон беради ва тўқималарда полимеризация қилинган Хемобен композит кукунидан фойдаланиш ҳам доимий гемостазга ёрдам беради, битишма жараёнининг ривожланишига ва ректопексия зонасининг чандиқ деформациясига тўсқинлик қилади.

Калит сўзлар: тўғри ичак, пролапсус, тармоқли ректопексия, лазер, Хемобен.

Abstract. The article discusses the methods of mesh rectopexy in rectal prolapse, the advantages and disadvantages of this technique are indicated. A team of authors has proposed a new method of rectopexy, the use of laser technologies allows to achieve stable hemostasis, and the use of Chemoben composite powder, which polymerizes in tissues also contributes to persistent hemostasis, prevents the development of adhesions and scar deformation of the rectopexy zone.

Keywords: rectum, prolapse, mesh rectopexy, laser, Chemoben.

Актуальность: Выпадение прямой кишки (ВПК) является распространенным состоянием, при котором существуют противоречивые мнения об оптимальном хирургическом лечении. Существующая литература в основном состоит из серий случаев с недостатком доказательств, демонстрирующих текущую, реальную практику.

Обычно возможны два подхода к лечению пациентов. Промежностный доступ с процедурами Делорма [8] и Альтемайера [2] все реже предлагается пациентам из-за высокой частоты реци-

дивов. В результате они рекомендуются только пациентам, которые не являются кандидатами на полостную операцию [10]. В настоящее время общепризнано, что абдоминальные операции, в том числе ректопексия к мысу, имеют меньшую частоту рецидивов и лучший функциональный результат и поэтому предпочтительнее операций на промежности [13]. С момента его первого описания Орром в 1953 г. и модификации, введенной Лойгом [9] в 1984 году процедура ректопексии развивалась на протяжении многих лет и стала

операцией выбора в случае полного выпадения прямой кишки, а также в случаях других видов дисфункции задней части тазового дна, таких как внутреннее выпадение прямой кишки и энтероцеле.

Абдоминальные методики, описанные до сих пор для лечения тотального выпадения прямой кишки, различаются подходом (открытый или лапароскопический), объемом ректальной мобилизации (передняя или передняя и задняя или полная мобилизация), иссечением или простым разрезом брюшины дугласова пространства, методами для ректальной и крестцовой фиксации, типа, размера, характера и количества сеток, используемых для пексии, а также добавления или отсутствия резекции сигмовидной кишки. Широкий спектр послеоперационных результатов, вероятно, можно объяснить несколькими параметрами, одним из которых являются различные модификации методики, использованной авторами. Все процедуры передней ректопексии к мысу произошли от оригинальной открытой техники, описанной Lougue et al. в 1984 г.

От полной мобилизации прямой кишки до мышц, поднимающих задний проход, как при ректопексии со швами или при ректопексии с задней сеткой, большинство авторов постепенно отказываются из-за высокой частоты послеоперационных запоров и синдрома выходной обструкции [12]. Боковые крылья прямой кишки содержат важные вегетативные нервы от тазового сплетения до прямой кишки [11]. Рассечение или повреждение (например, ожог или компрессия) этих латеральных связок может объяснить более частую послеоперационную частоту запоров, наблюдаемую при хирургических методах, включающих заднюю и заднелатеральную ректальную мобилизацию. Опубликовано несколько случаев ректальной акинезии из-за полной ректальной мобилизации в ходе ректопексии. Первоначально опубликованная передняя ректопексия, известная как процедура Орра-Луага, включала переднюю и заднюю мобилизацию прямой кишки до уровня мышцы, поднимающей задний проход, удаление дугласова пространства и пришивание двух сеток к переднебоковым стенкам прямой кишки и крестцовому отделу мыса [9]. В 2004 году D'Hoore описал модификацию, которая влечет за собой заднюю диссекцию, ограниченную обнажением мыса крестца, без иссечения дугласова пространства и пришивания сетки шириной 3 сантиметра к вентральной части нижней части прямой кишки [5]. В то же время описана другая модификация операции Орра-Луага (главный автор изучил операцию Орра-Луага с Парком в больнице Сент-Антуан), которая включала точно такой же уровень ректальной диссекции, как и техника D'Hoore A., но также иссечение брюшины с по-

мощью Дугласова кармана, использование двух более тонких нерассасывающихся сеток, которые фиксировались к переднебоковой части нижнего отдела прямой кишки, и, наконец, ушивание брюшины над сетками для изоляции их от брюшной полости и создания неглубокой новообразование Дугласа.

Иссечение брюшины дугласова пространства было неотъемлемой частью процедуры, описанной Lougue и Parc, для лечения пациентов с тотальным выпадением прямой кишки. Обоснование этого было основано на том факте, что у больных, страдающих полнослойным выпадением прямой кишки, одной из анатомических аномалий является глубина дугласова пространства. Впоследствии иссечение избыточного перитонеального тупикового мешка может снизить риск рецидива пролапса. В недавно опубликованной серии из 175 последовательных пациентов с выпадением прямой кишки на всю толщину, пролеченных лапароскопически с модификацией, привнесенной в процедуру Орра-Лойга, кумулятивная частота рецидивов составила 3% за 5 лет, что является одним из самых низких показателей, опубликованных до сих пор. Продолжаются споры о том, какой тип фиксации сетки является оптимальным для ректопексии. До настоящего времени не проводилось рандомизированных исследований, сравнивающих использование швов, скобок или кнопок для фиксации сеток к прямой кишке или крепления к крестцовому выступу. Было показано, что лапароскопическая ректопексия с фиксацией сетки хромированными скобками возможна и выполняется быстрее, чем с использованием швов. Выбор использования скоб вместо швов был основан на том факте, что фиксация сеток была более безопасной (размер скоб позволяет избежать любого выпячивания в просвет прямой кишки) и более быстрой. Использование сшивающих аппаратов может быть усовершенствованием процедуры лапароскопической передней ректопексии мыса.

Другой спор касается того, какой тип сетки лучше всего подходит для передней ректопексии. Smart и коллеги (2013) недавно опубликовали систематический обзор 13 обсервационных исследований, в которых сообщается о результатах 866 пациентов, перенесших переднюю ректопексию. Синтетическая сетка использовалась у 767 пациентов, а биологическая - у 99. Не было различий в частоте рецидивов (3,7% против 4%, $p=0,78$) или осложнений, связанных с использованием сетки (7% против 0%, $p=0,78$). К сожалению, в этом обзоре разница в средней продолжительности наблюдения была разной для синтетической группы (до 74 мес) и биологической группы (12 мес). Учитывая свойства и поведение биологических трансплантатов, вполне вероятно, что

при более длительном наблюдении у пациентов, перенесших лапароскопическую вентральную ректопексию с этим типом имплантата, будет больше рецидивов [4]. Еще одним важным недостатком биологических трансплантатов является более высокая стоимость по сравнению с синтетической сеткой [1]. В недавней публикации группы экспертов предполагается, что биологические трансплантаты могут быть лучшим вариантом в следующих обстоятельствах: молодые пациенты, женщины репродуктивного возраста, диабетики, курильщики, пациенты с предшествующим облучением малого таза или сепсисом, воспалительные заболевания кишечника, и в случаях интраоперационного разрыва прямой кишки или влагалища, несмотря на то, что эти авторы не предоставили никаких данных, подтверждающих это.

Недавнее исследование Ну В (2022) относительно выбора пластики брюшной полости или пластики промежности для пациентов мужского пола показало, что частота осложнений, связанных с абдоминальной пластикой, была меньше, чем связанная с пластикой промежности (0% против 20,7%, $P=0,031$), и частота рецидивов также была ниже (9,5% против 41,7%, $P=0,018$). Многофакторный анализ показал, что пластика промежности (отношение шансов 9,827; 95% доверительный интервал 1,296-74,50; $P=0,027$) может быть фактором риска рецидива. Более того, только реконструкция промежности значительно улучшала статус послеоперационных запоров (до операции по сравнению с послеоперационной, 72,4% против 25,0%, $P=0,001$).

Проблема полного выпадения прямой кишки является серьезной, и нет четкого выбора предпочтительного лечения. Процедуры на брюшной полости идеально подходят для молодых здоровых пациентов, в то время как операции на промежности предназначены для пожилых ослабленных пациентов с серьезными сопутствующими заболеваниями. Результаты после всех абдоминальных процедур сопоставимы. Шовная ректопексия кажется адекватной для лечения выпадения прямой кишки. Ректопексия с наложением швов и сеткой по-прежнему популярна у многих хирургов, и выбор зависит от опыта и предпочтений хирурга. В то время, как изолированная резекция сигмовидной кишки и передняя резекция устарели, лапароскопическая ректопексия дает результаты, эквивалентные или лучшие, чем результаты открытой ректопексии. Процедуры на промежности полезны для пациентов, которым противопоказаны операции на брюшной полости.

Проблема лечения выпадений прямой кишки может быть решена с использованием хирургических методов лечения. Такие операции типа Делорма являются малотравматичными, однако

часто возникает рецидив заболевания. Чрезбрюшинная операция, заключающаяся в подтягивании прямой кишки после ее мобилизации и подшивании к пресакральной фасции путем скручивания на 180° применяется до настоящего времени, однако часто развивается деформация просвета кишки с развитием трудно корректируемых запоров. Известно много способов фиксации прямой кишки, однако при них существуют недостатки: при выделении пресакральной фасции с наложением швов существует реальная опасность кровотечения из венозных сплетений крестца, что приводит к проблемам с остановкой кровотечения, образованием гематом с инфицированием тканей. Установка полипропиленовой сетки вызывает выраженный спаечный процесс, что связано с самим химическим строением материала. В отдаленные сроки возможно развитие рубцовых деформаций и сужения кишки в месте ректопексии, а также развития спаечной болезни, запоров.

Мы поставили **задачу** - снизить риск осложнений операции, улучшить гемостаз, а также предупредить развитие спаечного процесса и рубцовой деформации зоны ректопексии.

Поставленная задача решена способом хирургического лечения выпадения прямой кишки, включающим лапаротомию, рассечение тазовой брюшины, выделение прямой кишки до тазового дна, имплантация полипропиленовой сетки к пресакральной фасции в области промоториума, ректопексию к сетке путем оборачивания ее вокруг прямой кишки на 270° с фиксацией краев швами, отличающимся тем, что перед имплантацией полипропиленовой сетки к пресакральной фасции на пресакральную область воздействуют диодным лазером с длиной волны 1630 нм, мощностью 7 Вт в сканирующем режиме, при этом каждые $0,5 \text{ см}^2$ облучают в течение 2 сек, после имплантации сетки на нее наносят порошок Хемобен из расчета 60 мг на 10 см^2 поверхности.

Использование лазерных технологий позволяет добиться стойкого гемостаза, а применение композитного порошка Хемобен, который полимеризуясь в тканях также способствует стойкому гемостазу, и, кроме того, предупреждает развитие спаечного процесса и рубцовой деформации зоны ректопексии.

Для реализации описываемого способа использовано отечественное биоабсорбируемое хирургическое гемостатическое средство из композиционного полимерного материала из производных хлопковой целлюлозы «HEMOBEN», разработанный в ГУ «РСНПМЦХ им. акад. В.Вахидова», на который получен патент «Биоабсорбируемое хирургическое гемостатическое средство» Агентства интеллектуальной собственности Республики Узбекистан (IAP 05906 от

24.04.2015г.). Местное производство и низкая цена препарата обеспечивает его доступность для лечебно-профилактических учреждений и для широкого слоя населения.

Гемостатическое средство «HEMOBEN» обладает способностью быстрой остановки кровотечения, высокой биосовместимостью, легко разлагается и оказывает положительное влияние на заживление раны, ускоряя процесс заживления и восстановления. Отечественное биоабсорбируемое средство «HEMOBEN» - композиция, содержащая Na-карбоксиметилцеллюлозу, окисленную вискозу, окисленную целлюлозу, хлористый кальций в соотношении, масс% соответственно: 46,5%, 10,5%, 19,0%, 24,0%. Получают Хемобен смешением порошкообразных компонентов в заявляемых пропорциях, стерилизацией и лиофильной сушкой.

Вискоза - является искусственным полимером целлюлозы, отличается тем, что обладает способностью биodeградации, тогда как целлюло-

за практически не разрушается в организме. Тем самым обеспечивается пролонгированное действие раневого покрытия. Na-КМЦ - гидрофильный компонент, обладает повышенной адгезией к тканям. Быстро растворяется в воде и физиологических жидкостях. Биорастворение в течение 1 суток.

Окисленная целлюлоза - гидрофильный компонент препарата. Обладает гемостатическим свойством. В водных растворах принимает дисперсную форму. Биodeградация в сроки 2-3 недели. Ионы Ca⁺ - являются наиболее мощным фактором гемостаза, обеспечивают быстрый гемостаз путем формирования тромба.

В способе использован диодный лазер Mediola Compact. КОД: MLD01 (двухволновой); MLD02 (одноволновой) - Двухволновая и одноволновая лазерная хирургическая система для оснащения частных клиник, поликлинических учреждений и стационаров краткосрочного пребывания многопрофильных больниц.



Рис. 1. Зона мобилизации прямой кишки в области крестца

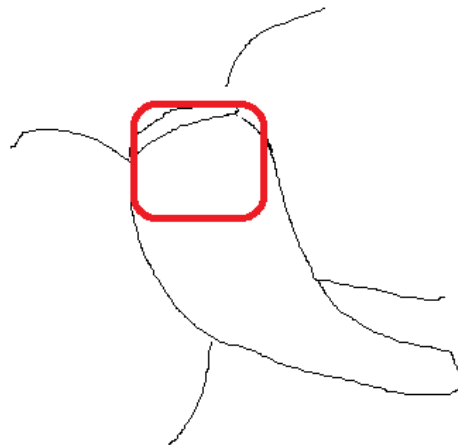


Рис. 2. Зона обработки лазером области пресакральной фасции

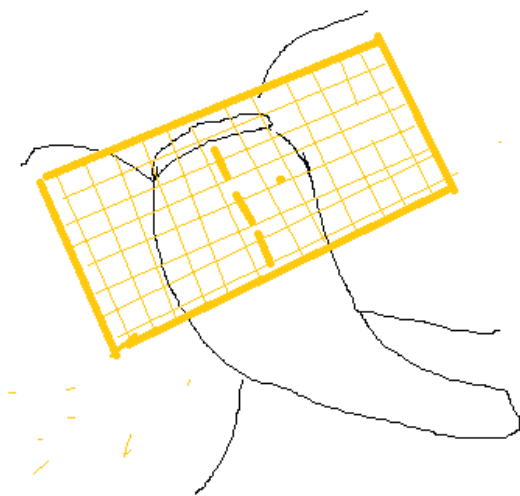


Рис. 3. Фиксация полипропиленовой сетки к пресакральной фасции с нанесением порошка Хемобен




Рис. 4. Ректопексия к полипропиленовой сетке, пропитанной порошком Хемобен

Способ осуществляют следующим образом. Под эндотрахеальным наркозом произведена лапаротомия. Рассекают тазовую брюшину, выделяют прямую кишку до тазового дна (рис. 1).

Пресакральную область обрабатывают диодным лазером Mediola Compact с длиной волны 1630 нм, мощностью 7 Вт в сканирующем режиме, при этом каждые 0,5 см² облучают в течение 2 сек. (рис. 2).

Производят имплантацию (фиксацию) швами полипропиленовой сетки к пресакральной фасции в области промоториума (рис. 3).

Наносят на сетку порошок Хемобен из расчета 60 мг на 10см² поверхности. Ректопексия к сетке путем оборачивания последней вокруг прямой кишки на 270° с фиксацией краев швами. Послойное ушивание раны (рис. 4).

Проблема хирургического лечения ВПК заключается в частых рецидивах болезни, развитии деформаций и сужений прямой кишки, которые требуют выполнения сложных реконструктивных вмешательств. Соответственно, предложенный способ, значительно улучшает результаты как ближайшего, так и отдаленного периода лечения ВПК.

Литература:

1. Ahmad M, Sileri P, Franceschilli L, Mercer-Jones M. The role of biologics in pelvic floor surgery. *Colorectal Dis.* 2012;14 Suppl 3:19–23.
2. Altemeier WA, Culbertson WR, Schowengerdt C, Hunt J. Nineteen years' experience with the one-stage perineal repair of rectal prolapse. *Ann Surg.* 1971;173:993–1006.
3. Bachoo P, Brazzelli M, Grant A. Surgery for complete rectal prolapse in adults. *Cochrane Database Syst Rev.* 2000;(2):CD001758.
4. Bhandarkar DS. Laparoscopic rectopexy for complete rectal prolapse: mesh, no mesh or a ventral mesh? *J Minim Access Surg.* 2014;10:1–3.
5. D'Hoore A, Cadoni R, Penninckx F. Long-term outcome of laparoscopic ventral rectopexy for total rectal prolapse. *Br J Surg.* 2004;91:1500–1505.
6. Hiltunen K.M., Matikainen M.J., Auvinen O., Nietanen P. Clinical and manometric evaluation of anal sphincter function in patients with rectal prolapse. *Am J Surg* 1986;151:489-492
7. Hu B, Zou Q, Xian Z, Su D, Liu C, Lu L, Luo M, Chen Z, Cai K, Gao H, Peng H, Cao W, Ren D. Ex-

ternal rectal prolapse: abdominal or perineal repair for men? A retrospective cohort study. *Gastroenterol Rep (Oxf).* 2022 Feb 21;10(1):goac007. doi: 10.1093/gastro/goac007.

8. Lieberth M, Kondylis LA, Reilly JC. The Delorme repair for full-thickness rectal prolapse: a retrospective review. *Am J Surg.* 2009;197:418-423.
9. Loygue J, Nordlinger B, Cunci O, Malafosse M, Huguet C, Parc R. Rectopexy to the promontory for the treatment of rectal prolapse. Report of 257 cases. *Dis Colon Rectum.* 1984;27:356–359.
10. Madoff R.D., Mellgren A. One hundred years of rectal prolapse surgery. *Dis Colon Rectum* 1999;42:441-450
11. Rutegård J, Sandzén B, Stenling R, Wiig J, Heald RJ. Lateral rectal ligaments contain important nerves. *Br J Surg.* 1997;84:1544–1545.
12. Samaranayake CB, Luo C, Plank AW, Merrie AE, Plank LD, Bissett IP. Systematic review on ventral rectopexy for rectal prolapse and intussusception. *Colorectal Dis.* 2010;12:504–512.
13. Schiedeck TH, Schwandner O, Scheele J, Farke S, Bruch HP. Rectal prolapse: which surgical option is appropriate? *Langenbecks Arch Surg.* 2005;390:8–14.
14. Smart NJ, Pathak S, Boorman P, Daniels IR. Synthetic or biological mesh use in laparoscopic ventral mesh rectopexy--a systematic review. *Colorectal Dis.* 2013;15:650–654.
15. Wassef R., Rothenberger D.A., Goldberg S.M. Rectal prolapse. *Curr Probl Surg* 1986;23:397-451

СОВЕРШЕНСТВОВАНИЕ ХИРУРГИЧЕСКИХ МЕТОДОВ ЛЕЧЕНИЯ ВЫПАДЕНИЯ ПРЯМОЙ КИШКИ

Рустамов А.Э., Хаялиев Р.Я., Эшмуродова Д.Б.

Резюме. В статье обсуждаются методы сетчатой ректопексии при выпадении прямой кишки, указаны преимущества и имеющиеся недостатки этой методики. Коллективом авторов предложен новый способ ректопексии, использование при этом лазерных технологий позволяет добиться стойкого гемостаза, а применение композитного порошка Хемобен, который полимеризуясь в тканях также способствует стойкому гемостазу, предупреждает развитие спаечного процесса и рубцовой деформации зоны ректопексии.

Ключевые слова: прямая кишка, выпадение, сетчатая ректопексия, лазер, Хемобен.