

# БИМЕДИЦИНА ВА АМАЛИЁТ ЖУРНАЛИ

7 ЖИЛД, 1 СОН

ЖУРНАЛ БИМЕДИЦИНЫ И ПРАКТИКИ

ТОМ 7, НОМЕР 1

JOURNAL OF BIOMEDICINE AND PRACTICE

VOLUME 7, ISSUE 1



## Бош муҳаррир:

**Ризаев Жасур Алимжанович**  
тиббиёт фанлари доктори, профессор,  
Самарқанд давлат тиббиёт институти ректори  
**ORCID ID:** 0000-0001-5468-9403

## Бош муҳаррир ўринбосари:

**Зиядуллаев Шухрат Худайбердиевич**  
тиббиёт фанлари доктори, Самарқанд давлат тиббиёт  
институти Илмий ишлар ва инновациялар бўйича  
проректори, **ORCID ID:** 0000-0002-9309-3933

## Масъул котиб:

**Самиева Гулноза Утқуровна**  
тиббиёт фанлари доктори, доцент,  
Самарқанд давлат тиббиёт институти  
**ORCID ID:** 0000-0002-6142-7054

## Нашр учун масъул:

**Абзалова Шахноза Рустамовна**  
тиббиёт фанлари номзоди, доцент,  
Тошкент Педиатрия тиббиёт институти.  
**ORCID ID:** 0000-0002-0066-3547

## ТАХРИРИЯТ КЕНГАШИ:

### Хантов Рахим Мусаевич

*Россия Федерацияси Фанлар академияси академиги, тиббиёт  
фанлари доктори, профессор, Россия Федерациясида  
хизмат кўрсатган фан арбоби, Россия ФТБА "Иммунология  
институти ДИМ" ФДБТ илмий раҳбари*

### Jin Young Choi

*Сеул миллий университети Стоматология мактаби огиз ва  
юз-жағ жарроҳлиги департаменти профессори, Жанубий  
Кореянинг юз-жағ ва эстетик жарроҳлик ассоциацияси  
президенти*

### Гулямов Суръат Саидвалиевич

*тиббиёт фанлари доктори, профессор Тошкент педиатрия  
институти Илмий ишлар ва инновациялар бўйича  
проректор. ORCID ID: 0000-0002-9444-4555*

### Абдуллаева Наргиза Нурмаматовна

*тиббиёт фанлари доктори, профессор, Самарқанд  
давлат тиббиёт институти проректори, 1-клиникаси бош  
врачи. ORCID ID: 0000-0002-7529-4248*

### Худоярова Дилдора Рахимовна

*тиббиёт фанлари доктори, доцент, Самарқанд давлат  
тиббиёт институти №1-сон Акушерлик ва гинекология  
кафедраси мудири  
ORCID ID: 0000-0001-5770-2255*

### Раббимова Дилфуза Таштемировна

*тиббиёт фанлари номзоди, доцент, Самарқанд давлат  
тиббиёт институти Болалар касалликлари пропедевтикаси  
кафедраси мудири.  
ORCID ID: 0000-0003-4229-6017*

### Орипов Фирдавс Суръатович

*тиббиёт фанлари доктори, доцент, Самарқанд давлат  
тиббиёт институти Гистология, цитология ва эмбриология  
кафедраси мудири  
ORCID ID: 0000-0002-0615-0144*

### Ярмухамедова Саодат Хабибовна

*тиббиёт фанлари номзоди, доцент, Самарқанд давлат  
тиббиёт институти Ички касалликлар пропедевтикаси  
кафедраси мудири, ORCID ID: 0000-0001-5975-1261*

### Мавлянов Фарход Шавкатович

*тиббиёт фанлари доктори, Самарқанд давлат тиббиёт  
институти болалар жарроҳлиги кафедраси доценти  
ORCID ID: 0000-0003-2650-4445*

### Акбаров Миршавкат Мирломинович

*тиббиёт фанлари доктори, В.Ваҳидов номидаги  
Республика ихтисослаштирилган жарроҳлик маркази*

### Саидов Садамир Аброрович

*тиббиёт фанлари доктори,  
Тошкент фармацевтика институти  
ORCID ID: 0000-0002-6616-5428*

### Тураев Феруз Фатхуллаевич

*тиббиёт фанлари доктори, ортирилган юрак  
нуқсонлари бўлими, В.Ваҳидов номидаги Республика  
ихтисослаштирилган жарроҳлик маркази  
ORCID ID: 0000-0002-6778-6920*

### Худанов Бахтинур Ойбутаевич

*тиббиёт фанлари доктори,  
Ўзбекистон Республикаси Инновацион  
ривожланиш вазирлиги бўлим бошлиғи*

### Бабаджанов Ойбек Абдужаббарович

*тиббиёт фанлари доктори, Тошкент педиатрия  
тиббиёт институти, Тери-таносил, болалар  
тери-таносил касалликлари ва ОИТС  
ORCID ID: 0000-0002-3022-916X*

### Теребаев Билим Алдамуратович

*тиббиёт фанлари номзоди, доцент, Тошкент  
педиатрия тиббиёт институти Факультет болалар  
хирургия кафедраси. ORCID ID: 0000-0002-5409-4327*

### Юлдашев Ботир Ахматович

*тиббиёт фанлари номзоди,  
Самарқанд давлат тиббиёт институти  
№2-сон Педиатрия, неонатология ва болалар  
касаликлари пропедевтикаси кафедраси доценти.  
ORCID ID: 0000-0003-2442-1523*

### Эшқобилов Тура Жураевич

*тиббиёт фанлари номзоди, Самарқанд давлат  
тиббиёт институти Суд тиббиёти ва патологик  
анатомия кафедраси доценти.  
ORCID ID: 0000-0003-3914-7221*

### Рахимов Нодир Махамматқулович

*тиббиёт фанлари доктори, Самарқанд давлат  
тиббиёт институти, онкология кафедраси доценти  
ORCID ID: 0000-0001-5272-5503*

## Саҳифаловчи: Хуршид Мирзахмедов

Контакт редакций журнал. [www.tadqiqot.uz](http://www.tadqiqot.uz)

ООО Tadqiqot город Ташкент,  
улица Амира Темура пр.1, дом-2.

Web: <http://www.tadqiqot.uz/>; E-mail: [info@tadqiqot.uz](mailto:info@tadqiqot.uz)

Тел: (+998-94) 404-0000

Editorial staff of the journals of [www.tadqiqot.uz](http://www.tadqiqot.uz)

Tadqiqot LLC The city of Tashkent,  
Amir Temur Street pr.1, House 2.

Web: <http://www.tadqiqot.uz/>; E-mail: [info@tadqiqot.uz](mailto:info@tadqiqot.uz)

Phone: (+998-94) 404-0000

## Главный редактор:

**Ризаев Жасур Алимджанович**  
доктор медицинских наук, профессор, Ректор  
Самаркандского государственного медицинского  
института, **ORCID ID:** 0000-0001-5468-9403

## Заместитель главного редактора:

**Зиядуллаев Шухрат Худайбердиевич**  
доктор медицинских наук, проректор по научной  
работе и инновациям Самаркандского государственного  
медицинского института, **ORCID ID:** 0000-0002-9309-3933

## Ответственный секретарь:

**Самиева Гульноза Уткуровна**  
доктор медицинских наук, доцент Самаркандского  
государственного медицинского института.  
**ORCID ID:** 0000-0002-6142-7054

## Ответственный за публикацию:

**Абзалова Шахноза Рустамовна**  
кандидат медицинских наук, доцент, Ташкентский  
педиатрический медицинский институт.  
**ORCID ID:** 0000-0002-0066-3547

## РЕДАКЦИОННЫЙ КОЛЛЕГИЯ:

### Хантов Рахим Мусаевич

академик РАН, доктор медицинских наук, профессор,  
заслуженный деятель науки Российской Федерации, научный  
руководитель ФГБУ "ГНЦ Институт иммунологии"  
ФМБА России.

### Jin Young Choi

профессор департамента оральной и челюстно-лицевой  
хирургии школы стоматологии Стоматологического  
госпиталя Сеульского национального университета,  
Президент Корейского общества челюстно-лицевой и  
эстетической хирургии

### Гулямов Суръат Саидвалиевич

доктор медицинских наук., профессор Проректор по научной  
работе и инновациям в Ташкентском педиатрическом  
медицинском институте. **ORCID ID:** 0000-0002-9444-4555

### Абдуллаева Наргиза Нурмаматовна

доктор медицинских наук, профессор, проректор  
Самаркандского государственного медицинского института,  
Главный врач 1-клиники. **ORCID ID:** 0000-0002-7529-4248

### Худоярова Дилдора Рахимовна

доктор медицинских наук, доцент, заведующая кафедрой  
Акушерства и гинекологии №1 Самаркандского  
государственного медицинского института  
**ORCID ID:** 0000-0001-5770-2255

### Раббимова Дилфуза Таштемировна

кандидат медицинских наук, доцент, заведующая  
кафедрой Пропедевтики детских болезней Самаркандского  
государственного медицинского института  
**ORCID ID:** 0000-0003-4229-6017

### Орипов Фирдавс Суръатович

доктор медицинских наук, доцент, заведующий кафедрой  
Гистологии, цитологии и эмбриологии Самаркандского  
государственного медицинского института  
**ORCID ID:** 0000-0002-0615-0144

### Ярмухамедова Саодат Хабибовна

кандидат медицинских наук, доцент, заведующая  
кафедрой Пропедевтики внутренних болезней Самаркандского  
государственного медицинского института  
**ORCID ID:** 0000-0001-5975-1261

### Мавлянов Фарход Шавкатович

доктор медицинских наук, доцент кафедры Детской хирургии  
Самаркандского государственного медицинского института  
**ORCID ID:** 0000-0003-2650-4445

### Акбаров Миршавкат Миролимович

доктор медицинских наук,  
Республиканский специализированный центр  
хирургии имени академика В.Вахидова

### Саидов Саидмир Абборович

доктор медицинских наук, Ташкентский  
фармацевтический институт  
**ORCID ID:** 0000-0002-6616-5428

### Тураев Феруз Фатхуллаевич

доктор медицинских наук, главный научный с  
трудник отделения приобретенных пороков сердца  
Республиканского специализированного центра  
хирургии имени академика В.Вахидова.  
**ORCID ID:** 0000-0002-6778-6920

### Худанов Бахтинур Ойбутаевич

доктор медицинских наук, Министерство  
Инновационного развития Республики Узбекистан

### Бабаджанов Ойбек Абдужаббарович

доктор медицинских наук, Ташкентский педиатрический  
медицинский институт, кафедра Дерматовенерология, детская  
дерматовенерология и СПИД, **ORCID ID:** 0000-0002-3022-916X

### Теребаев Билим Алдамуратович

кандидат медицинских наук, доцент кафедры Факультетской  
детской хирургии Ташкентского педиатрического  
медицинского института.  
**ORCID ID:** 0000-0002-5409-4327

### Юлдашев Ботир Ахматович

кандидат медицинских наук, доцент кафедры Педиатрии,  
неонатологии и пропедевтики детских болезней №2  
Самаркандского государственного медицинского института  
**ORCID ID:** 0000-0003-2442-1523

### Эшкobilов Тура Жураевич

кандидат медицинских наук, доцент кафедры Судебной  
медицины и патологической анатомии Самаркандского  
государственного медицинского института  
**ORCID ID:** 0000-0003-3914-7221

### Рахимов Нодир Махамматкулович

доктор медицинских наук, доцент кафедры  
онкологии Самаркандского медицинского института  
**ORCID ID:** 0000-0001-5272-5503

Верстка: Хуршид Мирзахмедов

Контакт редакций журналов. [www.tadqiqot.uz](http://www.tadqiqot.uz)  
ООО Tadqiqot город Ташкент,  
улица Амира Темура пр.1, дом-2.  
Web: <http://www.tadqiqot.uz/>; E-mail: [info@tadqiqot.uz](mailto:info@tadqiqot.uz)  
Тел: (+998-94) 404-0000

Editorial staff of the journals of [www.tadqiqot.uz](http://www.tadqiqot.uz)  
Tadqiqot LLC The city of Tashkent,  
Amir Temur Street pr.1, House 2.  
Web: <http://www.tadqiqot.uz/>; E-mail: [info@tadqiqot.uz](mailto:info@tadqiqot.uz)  
Phone: (+998-94) 404-0000

## Chief Editor:

**Rizaev Jasur Alimjanovich**  
MD, DSc, Professor of Dental Medicine,  
Rector of the Samarkand State Medical Institute  
**ORCID ID:** 0000-0001-5468-9403

## Deputy Chief Editor:

**Ziyadullaev Shukhrat Khudayberdievich**  
Doctor of Medical Sciences, Vice-Rector for scientific work  
and Innovation, Samarkand State Medical Institute  
**ORCID ID:** 0000-0002-9309-3933

## Responsible secretary:

**Samieva Gulnoza Utkurovna**  
doctor of Medical Sciences, Associate Professor,  
Samarkand State Medical Institute  
**ORCID ID:** 0000-0002-6142-7054

## Responsible for publication:

**Abzalova Shaxnoza Rustamovna**  
Candidate of Medical Sciences, Associate Professor,  
Tashkent Pediatric Medical Institute.  
**ORCID ID:** 0000-0002-0066-3547

## EDITORIAL BOARD:

### **Khaitov Rakhim Musaevich**

*MD, DSc, Professor, Academician of the Russian Academy of Sciences, Honored Scientist of the Russian Federation, scientific director of the FSBI «NRC Institute of immunology» FMBA of Russia*

### **Jin Young Choi**

*Professor Department of Oral and Maxillofacial Surgery School of Dentistry Dental Hospital Seoul National University, President of the Korean Society of Maxillofacial Aesthetic Surgery*

### **Gulyamov Surat Saidvalievich**

*Doctor of Medical Sciences, Professor Tashkent Pediatric Medical Institute Vice-Rector for Research and Innovation.*  
**ORCID ID:** 0000-0002-9444-4555

### **Abdullaeva Nargiza Nurmatovna**

*Doctor of Medical Sciences, Professor, Vice-Rector Samarkand State Medical Institute, Chief Physician of the 1st Clinic* **ORCID ID:** 0000-0002-7529-4248

### **Khudoyarova Dildora Rakhimovna**

*Doctor of Medical Sciences, Associate Professor, Head of the Department of Obstetrics and Gynecology, Samarkand State Medical Institute No.1*  
**ORCID ID:** 0000-0001-5770-2255

### **Rabbimova Dilfuza Tashtemirovna**

*Candidate of Medical Sciences, Associate Professor, Head of the Department of Propaedeutics of Pediatrics, Samarkand State Medical Institute.*  
**ORCID ID:** 0000-0003-4229-6017

### **Oripov Firdavs Suratovich**

*Doctor of Medical Sciences, Associate Professor, Head of the Department of Histology, Cytology and Embryology of Samarkand State Medical Institute.*  
**ORCID ID:** 0000-0002-0615-0144

### **Yarmukhamedova Saodat Khabibovna**

*Candidate of Medical Sciences, Associate Professor, Head of the Department of Propaedeutics of Internal Medicine, Samarkand State Medical Institute.*  
**ORCID ID:** 0000-0001-5975-1261

### **Mavlyanov Farkhod Shavkatovich**

*Doctor of Medicine, Associate Professor of Pediatric Surgery, Samarkand State Medical Institute*  
**ORCID ID:** 0000-0003-2650-4445

### **Akbarov Mirshavkat Mirolimovich**

*Doctor of Medical Sciences, Republican Specialized Center of Surgery named after academician V.Vakhidov*

### **Saidamir Saidov**

*Doctor of Medical Sciences, Tashkent Pharmaceutical Institute,*  
**ORCID ID:** 0000-0002-6616-5428

### **Turaev Feruz Fatkhullaevich**

*MD, DSc, Department of Acquired Heart Diseases, V.Vakhidov Republican Specialized Center Surgery*  
**ORCID ID:** 0000-0002-6778-6920

### **Khudanov Bakhtinur Oybutaevich**

*Associate professor of Tashkent State Dental Institute, Ministry of Innovative Development of the Republic of Uzbekistan*

### **Babadjanov Oybek Abdujabbarovich**

*Doctor of sciences in medicine, Tashkent Pediatric Medical Institute, Department of Dermatovenerology, pediatric dermatovenerology and AIDS*  
**ORCID ID:** 0000-0002-3022-916X

### **Terebaev Bilim Aldamuratovich**

*Candidate of Medical Sciences, Associate Professor, Tashkent Pediatric Medical Institute, Faculty of Children Department of Surgery.*  
**ORCID ID:** 0000-0002-5409-4327.

### **Yuldashev Botir Akhmatovich**

*Candidate of Medical Sciences, Associate Professor of Pediatrics, Neonatology and Propaedeutics of Pediatrics, Samarkand State Medical Institute No. 2.*  
**ORCID ID:** 0000-0003-2442-1523

### **Eshkobilov Tura Juraevich**

*candidate of medical Sciences, associate Professor of the Department of Forensic medicine and pathological anatomy of the Samarkand state medical Institute*  
**ORCID ID:** 0000-0003-3914-7221

### **Rahimov Nodir Maxammatkulovich**

*DSc, Associate Professor of Oncology, Samarkand State Medical Institute*  
**ORCID ID:** 0000-0001-5272-5503

Page Maker: Khurshid Mirzakhmedov

Контакт редакций журналов. [www.tadqiqot.uz](http://www.tadqiqot.uz)  
ООО Tadqiqot город Ташкент,  
улица Амира Темура пр.1, дом-2.  
Web: <http://www.tadqiqot.uz/>; E-mail: [info@tadqiqot.uz](mailto:info@tadqiqot.uz)  
Тел: (+998-94) 404-0000

Editorial staff of the journals of [www.tadqiqot.uz](http://www.tadqiqot.uz)  
Tadqiqot LLC The city of Tashkent,  
Amir Temur Street pr.1, House 2.  
Web: <http://www.tadqiqot.uz/>; E-mail: [info@tadqiqot.uz](mailto:info@tadqiqot.uz)  
Phone: (+998-94) 404-0000

# МУНДАРИЖА | СОДЕРЖАНИЕ | CONTENT

## АКУШЕРЛИК ВА ГИНЕКОЛОГИЯ

1. **КАМАЛОВ Анвар Ибрагимович, АГАБАБЯН Лариса Рубеновна**  
МЕДИЦИНСКИЕ АСПЕКТЫ ПРОФИЛАКТИКИ МАССИВНОГО  
КРОВОТЕЧЕНИЯ ПОСЛЕ РОДОВ.....11
2. **НУРЁГДИЕВА Муштари Муроджон кизи, АХМЕДОВА Сайёра Мухамадовна**  
ФЕТОМЕТРИЧЕСКИЕ ИЗМЕНЕНИЕ ПОКАЗАТЕЛЕЙ ГОЛОВНОГО  
МОЗГА ПЛОДОВ.....17
3. **Насирова Зебинисо Азизовна.**  
ВОЗМОЖНОСТИ ПРИМЕНЕНИЯ LARK СИСТЕМЫ ПОСЛЕ  
АБДОМИНАЛЬНОГО РОДОРАЗРЕШЕНИЯ.....22

## АЛЛЕРГОЛОГИЯ ВА ИММУНОЛОГИЯ

4. **АБДАШИМОВ Зафар Бахтиярович**  
ИЗУЧЕНИЕ РАСПРОСТРАНЕННОСТИ АЛЛЕЛЕЙ И ГЕНОТИПОВ  
ДВУХ ПОЛИМОРФНЫХ МАРКЕРОВ ГЕНА СҮР 2С9 И СҮР 2С19.....29
5. **СОЛИЕВА Раънохон Баходир кизи, ДАВЛАТОВ Баходиржон Набижонович,**  
**АЛИЕВА Дильфуза Абдуллаевна, БОБОЕВ Кодиржон Тухтабоевич,**  
ЗНАЧЕНИЕ ПОЛИМОРФИЗМА 66 A>G ГЕНА MTRR В ПАТОГЕНЕЗЕ  
ДИСПЛАЗИИ МНОГОСЛОЙНОГО ПЛОСКОГО ЭПИТЕЛИЯ ШЕЙКИ МАТКИ.....35
6. **ХАКИМОВ Зиявиддин Зайнутдинович, ЮЛДАШЕВ Журабек Исажанович,**  
**РАХМАНОВ Алишер Худайбердиевич**  
ОЦЕНКА СРАВНИТЕЛЬНОЙ АКТИВНОСТИ ГОССИПОЛ ПРОИЗВОДНОГО  
ХЛОПКОВОЙ ЦЕЛЛЮЛОЗЫ И ДИКЛОФЕНАКА НАТРИЯ НА РАЗВИТИЕ  
ХРОНИЧЕСКОГО АУТОИММУННОГО ВОСПАЛЕНИЯ.....42
7. **ОЛТИЕВ Усмон Бебитович**  
ХАРАКТЕРИСТИКА ПОКАЗАТЕЛЕЙ КЛЕТОЧНОГО И ГУМОРАЛЬНОГО  
ИММУНИТЕТА ПРИ РАЗЛИЧНЫХ ВИДАХ АНЕСТЕЗИИ У БОЛЬНЫХ  
СИНДРОМОМ ДИАБЕТИЧЕСКОЙ СТОПЫ.....49

## МОРФОЛОГИЯ

8. **ДЖУРАКУЛОВ Бунёджон Искандарович, БОЙКУЗИЕВ Хайитбой**  
**Худойбердиевич, ИСМАИЛОВА Нодира Абдурахмановна**  
НЕКОТОРЫЕ ВОПРОСЫ О МОРФОЛОГИИ ТОНКОГО КИШЕЧНИКА И  
АППЕНДИКУЛЯРНОГО ОТРОСТКА У МЛЕКОПИТАЮЩИХ ЖИВОТНЫХ.....56
9. **ИСМАИЛОВА Нодира Абдурахмановна, БОЙКУЗИЕВ Хайитбой Худойбердиевич,**  
**ДЖУРАКУЛОВ Бунёджон Искандарович**  
ФОРМИРОВАНИЕ ЛИМФОИДНЫХ УЗЕЛКОВ АППЕНДИКУЛЯРНОГО  
ОТРОСТКА У КРОЛИКОВ В ПРЕНАТАЛЬНОМ И РАННЕМ  
ПОСТНАТАЛЬНОМ ОНТОГЕНЕЗЕ.....59
10. **ИСРОИЛОВ Ражаббой Исроилович, МИРЗАБЕКОВА Озода Алибековна,**  
**НУРИДДИНОВА Феруза Мирусмановна**  
ЧАЛА ТУҒИЛГАН ЧАҚАЛОҚЛАРДА ГИАЛИН МЕМБРАНАЛИ  
КАСАЛЛИГИНИНГ ПАТОЛОГОАНАТОМИК ХУСУСИЯТЛАРИ.....62
11. **МУСТАФОВЕВ Зафар Мустафоевич, ТЕШАЕВ Шухрат Жумаевич**  
СРАВНИТЕЛЬНАЯ ХАРАКТЕРИСТИКА МОРФОМЕТРИЧЕСКИХ  
ПАРАМЕТРОВ ПОЧЕК ПРИ ПОЛИПРАГМАЗИИ  
ПРОТИВОВОСПАЛИТЕЛЬНЫМИ ПРЕПАРАТАМИ.....69

12. **МАВЛЯНОВА Зилола Фархадовна, МАХМУДОВ Сардор Мамашарипович, ТОХТИЕВ Жахонгирбек Бахтиёрвич**  
 МОРФОФУНКЦИОНАЛЬНЫЙ СТАТУС И ДИНАМИКА ФИЗИЧЕСКОЙ ПОДГОТОВЛЕННОСТИ ЛИЦ, ЗАНИМАЮЩИХСЯ НАЦИОНАЛЬНЫМ ВИДОМ СПОРТА КУРАШ.....74
13. **BAVADJANOVA Shoirra Utkurovna**  
 ALKOGOL INTOKSIKASIYASI FONIDA PSIXOTROP MODDALAR BILAN SURUNKALI ZAHARLANISHDA JIGAR TO'QIMALARINING MORFOFUNKTSIONAL ZONALARIDA YUZAGA KELADIGAN MORFOLOGIK O'ZGARISHLARNING XUSUSIYATLARI.....83
14. **АДИЛОВ Шерзод Фархатович, УБАЙДУЛЛАЕВА Зухра Ибрагимовна**  
 РОССИЯ ЗАМОНАВИЙ ТИББИЁТИДА ХУЖАЙРА СОҲАСИДАГИ ИЛМИЙ ТАДҚИҚОТЛАРИНИНГ ЙЎНАЛИШЛАРИ ТЕХНОЛОГИЯСИ ВА ТОМИР ХУЖАЙРА БАНКЛАРИНИНГ ЎРНИ.....89

### ГИГИЕНА

15. **ИСКАНДАРОВА Шахноза Тулкиновна, ХАСАНОВА Мамура Икрамовна, САДИКОВА Умида Абдухамидовна**  
 СОСТОЯНИЕ ВОДНЫХ РЕСУРСОВ В ПРИАРАЛЬЕ В УСЛОВИЯХ АНТРОПОГЕННОГО ВОЗДЕЙСТВИЯ.....100

### НЕВРОЛОГИЯ

16. **ХАЛИМОВА Ханифа Мухсиновна, РАШИДОВА Нилуфар Сафоевна, ХОЛМУРАТОВА Бахтигул Нурмухаммад кизи, РАХМАТУЛЛАЕВА Гулнора Кутбитдиновна**  
 БИРЛАМЧИ БОШ ОҒРИҚЛАРИ ПАТОГЕНЕЗИДА НЕЙРОТРОФИК ОМИЛЛАРИНИНГ АҲАМИЯТИ.....105
17. **РАШИДОВА Нилуфар Сафоевна, ХАЛИМОВА Ханифа Мухсиновна, ИЛХОМОВА Сайха Хусниддиновна**  
 ЭПИЛЕПСИЯ ВА КОВИД-19 – БУГУНГИ МУАММОЛАР ВА УЛАРИНИ ЕЧИШДА ИЗЛАНИШЛАР.....111
18. **ТАШКЕНОВ Элёрбек Маматкодирович, ХАМДАМОВ Илхом Таваккалович, АБДУКОДИРОВ Улугбек Тохирович.**  
 БАЗИЛЯР МИГРЕННИНГ КЛИНИКО-БИОХИМИК, ДИАГНОСТИКА ВА ДИФФЕРЕНЦИАЛ ДИАГНОСТИК ХУСУСИЯТЛАРИНИНГ УЗИГА ХОСЛИГИ (адабиёт шарҳи).....118
19. **ПУЛАТОВ Садриддин Сайфуллаевич**  
 ИШЕМИК ИНСУЛТ ВА ДИАБЕТ БИЛАН КАСАЛЛАНГАН БЕМОРЛАРИНИ ЭРТА РЕАБИЛИТАЦИЯСИДА ВЕРТИКАЛИЗАЦИЯДА ЗАМОНАВИЙ ЁНДАШУВ.....124
20. **РАХМАТУЛЛАЕВА Гулнора Кутбитдиновна, МАКСУДОВА Одина Араббаевна**  
 КЛИНИЧЕСКИЕ ОСОБЕННОСТИ НЕСПЕЦИФИЧЕСКОЙ ДИСПЛАЗИИ СОЕДИНИТЕЛЬНОЙ ТКАНИ И НЕВРОЛОГИЧЕСКАЯ СПЕЦИФИЧНОСТЬ.....133
21. **САМИЕВ Аслиддин Сайитович, ХАКИМОВА Сохиба Зиядуллоевна, СОИБНАЗАРОВ Орзукул Эрназарович**  
 РЕАБИЛИТАЦИЯ ПАЦИЕНТОВ, ПЕРЕНЕСШИХ ОПЕРАЦИИ В ОБЛАСТИ ПОЗВОНОЧНИКА.....139

22. **ХАКИМОВА Сохиба Зиядуллоевна, ХАМДАМОВА Бахора Комилжоновна, КОДИРОВ Умид Арзикулович**  
ОСОБЕННОСТИ КЛИНИКО-НЕВРОЛОГИЧЕСКИХ РЕЗУЛЬТАТОВ ОБСЛЕДОВАНИЯ БОЛЬНЫХ С ДОРСОПАТИЯМИ РЕВМАТИЧЕСКОГО ГЕНЕЗА.....145
23. **TURAEV Bobir Temirpulatovich, OCHILOV Ulugbek Usmanovich, ALKAROV Rustam Baxtiyarovich, KARSHIEV Ziyadullo Hazratovich**  
COVID-19 PANDEMIYASI VAQTIDA SPIRTLI ICHIMLIK LARNI ISTE'MOL QILUVCHI SHAXSLARDA DEPRESSIV BUZILISHLARNING TARQALISHI.....154
24. **MAMUROVA Malika, YANOVA Elvira, BAKHRITDINOV Bekzod, GIYASOVA Nigora, MARDIEVA Gulshod**  
ON THE ASSESSMENT OF ANOMALIES IN THE DEVELOPMENT OF THE VERTEBROBASILAR ZONE IN DYSCIRCULATORY ENCEPHALOPATHY BY MRI.....159
25. **АБДУКАДИРОВА Дильфуза Таиржановна, НАЗАРОВА Гульнора Тождитдиновна, АБДУКАДИРОВ Улугбек Тохирович**  
ҲОМИЛАДОРЛИК ВА ЛАКТАЦИЯ ДАВРИДА ЭПИЛЕПСИЯ БИЛАН ХАСТАЛАНГАН БЕМОРЛАРНИ ДАВОЛАШ ХУСУСИЯТЛАРИ.....166

## ОНКОЛОГИЯ

26. **ЗИЯВИТДЕНОВА Сония Саидалоевна, АБРЕКОВА Наджие Наримановна, ЕНИКЕЕВА Зульфия Махмудовна**  
ФАРМАКОЛОГИЧЕСКАЯ ОЦЕНКА ВОЗДЕЙСТВИЯ НОВОГО ПРЕПАРАТА ДЭКОГЛИЦ НА НЕРВНУЮ И СЕРДЕЧНО-СОСУДИСТУЮ СИСТЕМУ.....172
27. **УЗАКОВ Сохиб Максудович, ДЖУРАЕВ Миржалол Дехканович, КАРИМОВА Мавлуда Нематовна**  
СОВРЕМЕННЫЕ ПРЕДСТАВЛЕНИЯ О ПОСТМАСТЭКТОМИЧЕСКОЙ ЛИМФОДЕМЕ, МЕТОДАХ ЕЕ ЛЕЧЕНИЯ И ПРОФИЛАКТИКИ (литературный обзор).....179
28. **ТУРСУНОВ Одил Мамасамиевич, ДЖУРАЕВ Миржалол Дехканович, РАХИМОВ Нодир Махамматкулович, КУЛИЕВ Азиз Абдумажидович**  
ИНТЕРВЕНЦИОННЫЕ ЧРЕСКОЖНЫЕ ТЕХНОЛОГИИ В ЛЕЧЕНИИ БОЛЬНЫХ С СИНДРОМОМ МЕХАНИЧЕСКОЙ ЖЕЛТУХИ.....189

## ОТОРИНОЛАРИНГОЛОГИЯ

29. **ABDUKAYUMOV Abdumannop Abdumadjitovich, MUKHAMEDOV Dilshod Utkurovich**  
REHABILITATION OF SCHOOL CHILDREN AT THE STAGES OF COCHLEAR IMPLANTATION.....196
30. **VOKHIDOV Ulugbek Nuridinovich, VOKHIDOV Nuridin Khikmatovich, SHODIEV Jakhongir Akhadovich**  
ACTUAL ISSUES OF ETIOPATHOGENESIS OF EXUDATIVE OTITIS IN CHILDREN.....201
31. **SAFOEVA Zebo Farhotovna, SAMIEVA Gulnoza Ukurova**  
MODERN CONCEPTS OF RECURRENT LARYNGOTRACHEITIS IN CHILDREN: PROBLEMS AND SOLUTIONS.....207

32. САМИЕВА Гулноза Уткуровна, ХОЛИКОВА Фарида Фарходовна,  
ГАНИЕВА Азиза Бурхонбой кизи  
НАРУШЕНИЯ СЛУХА У БОЛЬНЫХ С АДГЕЗИВНЫМ СРЕДНИМ ОТИТОМ.....213

### ОФТАЛЬМОЛОГИЯ

33. АШУРОВ Азимжон Мирзажонович, АШУРОВ Олимжон Мирзажонович,  
МУРАТОВ Нодир Нуриддинович, ОРАЛОВ Бехруз Абдукаримович  
COVID – 19 БИЛАН ОҒРИГАН БЕМОРЛАРДА КАВЕРНОЗ СИНУС  
ТРОМБОЗИ ЮЗАГА КЕЛГАН ҲОЛЛАРДА ШИФОКОР ТАКТИКАСИ.....217
34. АКШЕЙ Кхера, ЯНГИЕВА Нодира Рахимовна  
МАКУЛА КАТТА ЙИРТИЛИШЛАРИНИНГ ХУСУСИЯТЛАРИ.....227
35. КАМИЛОВ Холиджон Махамаджанович, ХУДОЙБЕРГАНОВ Азизбек Рўзбаевич,  
МАТЯКУБОВ Мансурбек Нарбаевич  
КЎРУВ АЪЗОСИ ОҒИР ДАРАЖАЛИ КОНТУЗИЯСИНИ  
БОСҚИЧМА-БОСҚИЧ ДАВОЛАШ (КЛИНИК ҲОЛАТ).....233
36. АКТАМОВ Азизбек Шералиевич, МАМАТОВ Қудрат Махсуталиевич,  
ИБОДУЛЛАЕВА Дилдора Чорикуловна  
РОЛЬ ЭНДОЛАЗЕРКОАГУЛЯЦИИ СЕТЧАТКИ ПРИ ВИТРЕКТОМИИ  
С СИЛИКОНОВОЙ ТАМПОНАДОЙ ПРИ ВОЗНИКНОВЕНИИ  
ПЕРИСИЛИКОНОВОЙ ПРОЛИФЕРАЦИИ.....238

### ПЕДИАТРИЯ

37. BURKHANOVA Gulnoza Lutfilloevna, MAVLYANOVA Zilola Farkhadovna,  
RAVSHANOVA Maftuna Zohidzhonovna  
CONVULSIVE SYNDROME IN CHILDREN: TACTICS OF CONDUCT.....244
38. САИДОВА Фируза Саломовна, САМИЕВА Гулноза Уткуровна,  
АБДИРАШИДОВА Гулноза Аблакуловна  
МАКТАБГАЧА ЁШДАГИ БОЛАЛАРДА МИКРОНУТРИЕН ДЕФИЦИТИ.....253
39. VOKHIDOV Ulugbek Nuridinovich, AMONOV Murod Khalimovich  
DIAGNOSE AND TREATMENT OF OTOMYCOSES IN CHILDREN.....260
40. МАВЛЯНОВА Зилола Фархадовна, АБДУСАЛОМОВА Мафтуна Акбаровна,  
УРИНОВ Мансур Умуркулович, МАХМУДОВ Сардор Мамашарифович  
СУЗИШ СПОРТ ТУРИ БИЛАН ШУҒУЛЛАНАЁТГАН БОЛАЛАРДА  
КАРДИОРЕСПИРАТОР ТИЗИМИНИНГ ЁШ ВА ЖИНСГА БОҒЛИҚ  
ХУСУСИЯТЛАРИ.....265

### СТОМАТОЛОГИЯ

41. ЧАККОНОВ Фахриддин Хусанович, САМАДОВ Шохрух Шухратович,  
ИСЛАМОВА Нилуфар Бустановна  
АНАЛИЗ ОШИБОК И ОСЛОЖНЕНИЙ ПРИ ПРИМЕНЕНИИ  
ЭНДОКАНАЛЬНЫХ ШТИФТОВЫХ КОНСТРУКЦИЙ.....271
42. ИСЛАМОВА Нилуфар Бустановна, НОРБУТАЕВ Алишер Бердикулович  
ПРОФИЛАКТИКА И ЛЕЧЕНИЯ КАРИЕСА У ПОСТОЯННЫХ ЗУБОВ.....275
43. МЕЛИБАЕВ Бехзод Абдурашидович, МАХМУДОВА Угиллой Бахтиёрвна  
ЭФФЕКТИВНОСТЬ ПРИМЕНЕНИЯ ПАРАПУЛЬПАРНЫХ ШТИФТОВ  
(ППШ) ПРИ ВОССТАНОВЛЕНИИ ДЕФЕКТОВ КОРОНКОВОЙ  
ЧАСТИ ФРОНТАЛЬНЫХ ЗУБОВ.....279



44. **КУБАЕВ Азиз Сайдалимович, КАРШИЕВ Шавкат Гофурович, БАЗАРОВ Бекзод**  
НАШ ОПЫТ ХИРУРГИЧЕСКОГО ЛЕЧЕНИЯ ПЕРЕЛОМОВ  
НИЖНЕЙ ЧЕЛЮСТИ.....289

#### СУД ТИББИЁТИ

45. **ИСКАНДАРОВА Алишер Искандарович, БУРХОНОВ Шерзод Суннатович, МИРАЗИМОВ Дониёр Ботирович, ЭШМУРАТОВ Балтабай Алланиязович**  
ЭКСПЕРТНАЯ ОЦЕНКА ПАТОМОРФОЛОГИИ ЛЁГКИХ ПРИ  
КОРНАВИРУСНОЙ ИНФЕКЦИИ (COVID-19).....293
46. **ЖАРИМБЕТОВ Рашид Жуманазарович, ИСМАТОВ Абдорхон Аскарлович, АБДИКАРИМОВ Баходир Абдихашимович**  
СУДЕБНО-МЕДИЦИНСКАЯ ОЦЕНКА ДАВНОСТИ ВНУТРИЧЕРЕПНЫХ  
ГЕМАТОМ ПО КОНЦЕНТРАЦИИ МЕТГЕМОГЛОБИНА.....302
47. **ТУРОНОВ Бобур Собир угли, ИСКАНДАРОВА Малика Алишеровна**  
СУДЕБНО-МЕДИЦИНСКАЯ ОЦЕНКА ИРИДОДИАГНОСТИЧЕСКОЙ  
АВТОНОМНОГО КОЛЬЦА.....309
48. **ИСКАНДАРОВА Малика Алишеровна, ТУРОНОВ Бобур Собир угли**  
ИСПОЛЬЗОВАНИЕ МЕТОДОВ ИРИДОДИАГНОСТИКИ ПРИ  
ДИАГНОСТИКЕ СКОРОПОСТИЖНОЙ СМЕРТИ.....314

#### ТЕРАПИЯ

49. **SHODIKULOVA Gulandom Zikriyayevna, ERGASHOVA Madina Muxtorovna, KURBANOVA Zuxra Palvanovna, UMAROV Inoyatillo Jo`raqulovich**  
REVMATOID ARTRIT VA IKKILAMCHI OSTEOARTROZ BILAN  
KASALLANGAN AYOLLARDA KARDIOVASKULYAR XAVFINI BAHOLASH....320
50. **ТЕШАЕВ Шухрат Жумаевич, ДЖУМАЕВ Каромат Шойимович, РАЖАБОВА Гулчехра Хамроевна**  
ҲАЁТ ТАРЗИНИНГ КЕКСА ВА ҚАРИ ЁШЛИ АҲОЛИ  
ЖИСМОНИЙ РИВОЖЛАНИШИГА ТАЪСИРИ (Шарҳ).....325
51. **ДАМИНОВ Ботир Тургунпулатович, КАЮМОВ Нодрбек Улугбекович**  
СРАВНИТЕЛЬНАЯ ОЦЕНКА НЕКОТОРЫХ ПОКАЗАТЕЛЕЙ  
МЕТАБОЛИЧЕСКОГО СИНДРОМА ПРИ ХРОНИЧЕСКОЙ  
БОЛЕЗНИ ПОЧЕК.....329
52. **КОБИЛОВА Нигина Акмаловна, ДЖАББАРОВА Нафиса Мамасолиевна**  
ВЛИЯНИЕ КАРДИОПРОТЕКТОРОВ НА КАЧЕСТВА ЖИЗНИ  
БОЛЬНЫХ С ИШЕМИЧЕСКОЙ БОЛЕЗНЬЮ СЕРДЦЕ ОСЛОЖНЕННОЙ  
ХРОНИЧЕСКОЙ СЕРДЕЧНОЙ НЕДОСТАТОЧНОСТЬЮ.....335

#### ТРАВМОТОЛОГИЯ ВА ОРТОПЕДИЯ

53. **ИСАКУЛОВ Шохрух Раимович, РИЗАЕВ Жасур Алимджанович**  
КРАНИОФАЦИАЛ ЖАРОХАТЛАРДА ТИББИЙ ЁРДАМНИ  
ТАШКИЛЛАШТИРИШНИ ТАКОМИЛЛАШТИРИШ ВА ДАВОЛАШ  
УСУЛЛАРИНИ ЯХШИЛАШГА ЗАМОНАВИЙ ЁНДАШУВ.....340
54. **МАХМУДОВ Сардор Мамашарифович, МАВЛЯНОВА Зилола Фархадовна, ХАЙДАРОВА Сарвиноз Хайдаржоновна, ВЫСОГОРЦЕВА Ольга Николаевна**  
АНКИЛОЗЛАНУВЧИ СПОНДИЛОАРТРИТИ БЎЛГАН БЕМОРЛАР  
РЕАБИЛИТАЦИЯ ДАСТУРИГА ЯНГИЧА ЁНДАШУВ.....353

55. САБИРОВ Джурабай Марифбаевич, БАТИРОВ Улугбек Бешимович,  
ХАЙДАРОВА Сирануш Эдуардовна  
НУТРИТИВНАЯ ПОДДЕРЖКА ПРИ ЧЕРЕПНО-МОЗГОВОЙ ТРАВМЕ.....363
56. МАМАТКУЛОВ Komiljon Mardankulovich, XOLXO'JAYEV Farrux Ikramovich,  
RAHMONOV Shohimardon, QALANDAROV Dilshod, AMONOV G'ayrat Tursunovich  
TIZZA BO'G'IMINING OLDINGI HOCHSIMON BOG'LAMINI "ALL INSIDE"  
USULIDA PLASTIKA QILISH.....371
57. МАМАТКУЛОВ Комилжон Мардонкулович, ХОЛХУЖАЕВ Фарух Икромович,  
КОБИЛОВ Акмал Уктамович  
АСПЕКТЫ РАЗВИТИЯ АРТРОСКОПИИ ГОЛЕНОСТОПНОГО СУСТАВА.....377
58. БОТИРОВ Фарход Кодирович, МАВЛЯНОВА Зилола Фархадовна,  
РАВШАНОВА Мафтуна Зоҳиджонова  
ВЗГЛЯД НА ОРГАНИЗАЦИОННЫЕ И СОВРЕМЕННЫЕ ПАТОГЕНЕТИЧЕСКИЕ  
ОСНОВЫ РАЗВИТИЯ ОСТЕОАРТРОЗА.....384

#### УРОЛОГИЯ

59. АЛЛАЗОВ Салах Аллазович, ТУРСУНОВ Озод Баходирович,  
БОБОКУЛОВ Нурулло Асадович, ХАМРОЕВ Гулом Абдуганиевич,  
ХОЛМАТОВ Бахтиёр Усарович  
ОСТРЫЕ ОСЛОЖНЕНИЯ ВАРИКОЦЕЛЕ.....391
60. YUSUPOVA Nargiza Abdiqodirovna, BERDIYAROVA Shohida Shukrullaevna,  
YULAEVA Irina Andreevna, KARAKULOV Anvar Gulomovich  
UROLITIAZDA BOLALARDA KLINIK-LABORATOR  
KO'RSATKICHLAR VA STATSIONAR DAVOLASH  
BOSQICHIDA LABORATOR DIAGNOSTIKA SIFATI.....396



УДК 616.728.3-089

**МАМАТКУЛОВ Комилжон Мардонкулович**  
PhD

**ХОЛХУЖАЕВ Фарух Икромович**


Самаркандский Государственный медицинский институт

**КОБИЛОВ Акмал Уктамович**

Самаркандский филиал Республиканского специализированного  
травматолого-ортопедического научно-практического медицинского центра

## АСПЕКТЫ РАЗВИТИЯ АРТРОСКОПИИ ГОЛЕНОСТОПНОГО СУСТАВА

**For citation:** Mamatkulov Komiljon Kholkhudjaye Farrux, Kobilov Akmal. Aspects of development of ankle arthroscopy. Journal of Biomedicine and Practice. 2022, vol. 7, issue 1, pp.377-383

 <http://dx.doi.org/10.5281/zenodo.6405672>

### АННОТАЦИЯ

**Цель исследования.** Оценка результатов артроскопического лечения патологии голеностопного сустава.

**Материалы и методы.** Работа основана на опыте лечения 20 пациентов (из них 12 женщин и 8 мужчин) произведена артроскопия голеностопного сустава. Все пациенты были трудоспособного возраста. Средний возраст составил 38 лет (от 20 до 58 лет). Показаниями к операции были: остеохондропатия таранной кости у 4 (20%) пациентов, артроз с наличием костного импинджмента - у 5 (25%) пациентов, передний мягкотканый импинджмент- синдром — у 4 (20%), хроническая латеральная нестабильность — у 2 (10%) пациентов, остеохондральные переломы – у 5 (25%) пациентов.

**Результаты исследования:** Полученные результаты подтвердили высокую диагностическую значимость артроскопического вмешательства на голеностопном суставе, позволяющего с учетом характера поражения хряща определить оптимальную тактику лечебного процесса. Данные функционального исследования свидетельствуют о значимом улучшении средних показателей функции голеностопного сустава с 31,6 балла до операции, до 47,5 баллов на момент повторного обращения больного. Боли в голеностопном суставе, которые были основными жалобами до операции исчезли или намного уменьшились, а также исчезла хромота, увеличилось расстояние, которое может преодолеть больной и объем движений в суставе.

**Выводы.** Применение артроскопической операции, так как является малоинвазивным методом, позволяет обеспечить в сравнении с открытыми вмешательствами более раннее начало реабилитационных мероприятий в послеоперационном периоде, сократить сроки стационарного лечения, ускорить восстановление больного.

**Ключевые слова:** артроскопия голеностопного сустава, артроз голеностопного сустава, остеохондропатия таранной кости.

**MAMATKULOV Komiljon Mardankulovich**  
PhD

**KHOLKHUJAYEV Farrux Ikramovich**  
Samarkand State Medical Institute

**KOBILOV Akmal Uktamovich**  
Samarkand branch of the  
Republican Specialized Traumatology and Orthopedic  
Scientific and Practical Medical Center.

## ASPECTS OF DEVELOPMENT OF ANKLE ARTHROSCOPY

### ABSTRACT

The purpose of the study. Evaluation of the results of arthroscopic treatment of pathology of the ankle joint.

**Materials and methods.** The work is based on the experience of treating 20 patients (including 12 women and 8 men), arthroscopy of the ankle joint was performed. All patients were of working age. The average age was 38 years (from 20 to 58 years). Indications for surgery were: osteochondropathy of the talus bone in 4 (20%) patients, osteoarthritis with the presence of bone impingement in 5 (25%) patients, anterior soft tissue impingement syndrome in 4 (20%), chronic lateral instability in 2 (10%) patients, osteo—chondral fractures in 5 (25%) patients.

**The results of the study.** The results obtained confirmed the high diagnostic significance of arthroscopic intervention on the ankle joint, which allows, taking into account the nature of the cartilage lesion, to determine the optimal tactics of the treatment process. The data of the functional study indicate a significant improvement in the average indicators of the ankle joint function from 31.6 points before surgery to 47.5 points at the time of the patient's repeated treatment. The pain in the ankle joint, which were the main complaints before the operation, disappeared or decreased significantly, as well as lameness disappeared, the distance that the patient can overcome and the amount of movement in the joint increased.

**Conclusions.** Autografts from the tendons of the popliteal hip flexors have been successfully used to restore the The use of arthroscopic surgery, since it is a minimally invasive method, makes it possible to ensure, in comparison with open interventions, an earlier start of rehabilitation measures in the postoperative period, reduce the duration of inpatient treatment, accelerate the recovery of the patient.

**Keywords:** arthroscopy of the ankle joint, arthrosis of the ankle joint, osteochondropathy of the talus bone.

**МАМАТКУЛОВ Комилжон Мардонкулович**  
PhD

**ХОЛХУЖАЕВ Фарух Икромович**  
Самарканд Давлат тиббиёт институти

**КОБИЛОВ Акмал Уктамович**  
Республика ихтисослаштирилган травматология-ортопедия  
илмий-амалий тиббиёт маркази

## ОШИҚ-БОЛДИР БЎҒИМИ АРТРОСКОПИЯСИНИНГ РИВОЖЛАНИШ АСПЕКТЛАРИ

### АННОТАЦИЯ

**Тадқиқот мақсади:** Ошиқ-болдир бўғимининг патологиясини артроскопик даволаш натижаларини баҳолаш

**Тадқиқот материаллари ва усуллари:** тадқиқот 20 беморларини даволаш тажрибасига асосланган (шу жумладан 12 аёллар ва 8 ераклар), ошиқ-болдир бўғими артроскопияси

амалга оширилди. Барча беморлар мехнатга лаёқатли ёшда эди. Ўртача ёш 38 йил (20 дан 58 йилгача). Жарроҳлик амалиёти учун кўрсатмалар: 4 (20%) беморларда ошиқ суяги остеохондропатияси, 5 (25%) беморларда остеоартрит билан суяк impingement борлиги, 4 (20%) нафар беморларда олдинги юмшоқ тўқималарининг impingement синдроми, 2 (10%) беморларда сурункали lateral беқарорлик, 5 (25%) беморларда остеохондрал синиқлар.

Тадқиқот натижалари: олинган натижалар ошиқ-болдир бўғими артроскопияси аралашувнинг юқори диагностик аҳамиятини тасдиқлади, бу тоғай тўқимасини зарарланишининг табиатини ҳисобга олган ҳолда даволаш жараёнининг оптимал тактикасини аниқлашга имкон беради. Функционал тадқиқот маълумотлари жарроҳлик амалиётидан олдин 31.6 баллдан беморнинг такрорий даволаш вақтида 47.5 баллгача ошиқ-болдир бўғими функциясининг ўртача кўрсаткичларида сезиларли яхшиланишни кўрсатади. Операциядан олдинги асосий шикоятлар бўлган ошиқ-болдир бўғимидаги оғриқлар йўқолди ёки сезиларли даражада камайди, шунингдек, оқсоқланиш йўқолди, бемор юриши мумкин бўлган масофа ва бўғимда ҳаракат миқдори ошди.

Хулоса: Артроскопик жарроҳлик - каминвазив усул бўлиб, очик усуллар билан таққослаганда, операциядан кейинги даврда реабилитация жараёнини бошлаш, стационар даволаниш муддатини қисқартириш, беморни ахволини тиклашни тезлаштириш имконини беради.

**Калит сўзлар:** Ошиқ болдир бўғими артроскопияси, ошиқ болдир бўғими артрози, ошиқ суяги остеохондропатияси.

### **Этапы развитие артроскопии голеностопного сустава.**

Артроскопия – это эндоскопический метод диагностики и лечения заболеваний и травм сустава. Для этого путем использования маленького разреза над суставом в его полость вводится специальный инструмент, который соединен с монитором. Это позволяет врачу увидеть все происходящие изменения в суставе и провести необходимые манипуляции, не прибегая к разрезам и вскрытиям сустава. История артроскопии берет начало в 30-е годы XX века. Впервые эндоскопическое исследование голеностопного сустава было описано М. Вурман в 1931 году. В 1939 году К. Такаги успешно применил эксперимент на трупных суставах. Дальнейшее развитие это исследование получило в 70-е годы XX века благодаря работам японского врача М. Watanabe с использованием эндоскопа собственной конструкции. Он подробно описал доступы, технику применения и показания к артроскопии голеностопного сустава. С середины 80-х годов артроскопические вмешательства на голеностопном суставе привлекают к себе все большее внимание зарубежных и отечественных хирургов благодаря появлению современных конструкций артроскопов и расширению арсенала лечебных манипуляций. На протяжении последнего десятилетия предпринимались попытки обобщения накопленного опыта специалистами разных стран по применению артроскопических вмешательств на голеностопном суставе. Эти данные позволили получить определенные представления о диагностических и лечебных возможностях данной операции, хотя не устранили имеющихся в литературе разногласий по обоснованию и клиническому применению данного метода при патологии голеностопного сустава.

С 90-х годов артроскопия голеностопного сустава начала применяться в России. Начиная с 2020-года артроскопия голеностопного сустава применяется в нашей клинике.

Анатомия. Голеностопный сустав относится к сложным блоковидным суставам с одной степенью свободы, в котором осуществляются движения вокруг сагитальной плоскости. Так как наружная лодыжка располагается кзади, а внутренняя кпереди от фронтальной линии, межлодыжечная ось составляет с последней угол 25—50°. Ввиду косоного расположения оси движения при сгибании происходит небольшое приведение и супинация стопы, при разгибании стопы-отведение и пронация [3. С. 231]. Амплитуда движений в голеностопном суставе равна 60—90°, причем сгибание составляет 30—50°, разгибание — 20—30°. Связки голеностопного сустава в зависимости от их расположения разделяются на

три группы: 1) медиальный связочный комплекс (дельтовидная связка), 2) латеральный связочный комплекс, 3) связки межберцового сочленения. В данном случае разберем латеральный связочный комплекс голеностопного сустава. Латеральный связочный комплекс состоит из передней и задней малоберцово-таранных связок и пяточно-малоберцовой связки. Из латеральных связок наибольшего внимания заслуживает передняя таранно-малоберцовая связка (ПТМС) как самая тонкая и слабая из всех наружных связок голеностопного сустава.

Передняя таранно-малоберцовая связка обеспечивает как переднезаднюю, так и боковую стабильность голеностопного сустава. Ее роль в механике голеностопного сустава состоит в ограничении сгибании, инверсии стопы, кроме этого она препятствует внутренней ротации таранной кости.

Пяточно-малоберцовая связка начинается от передней поверхности латеральной лодыжки, ниже передней таранно-малоберцовой связки, идет косо вниз и назад и прикрепляется на латеральной поверхности пяточной кости. Более отвесный ход связки надежно укрепляет наружный отдел голеностопного сустава, являясь при этом дополнительной защитой передней таранно-малоберцовой связки. Эта связка внесуставная, большую часть ее волокон находится над сухожилиями малоберцовых мышц.

Показания к артроскопии:

- гемартроз сустава с подозрением на повреждение хрящевого покрова.
- хондральные (остеохондральные) переломы суставной поверхности таранной кости.
- оценка сустава при артритах, неспецифических синовитах.
- рассекающий остеохондроз.
- внутрисуставные тела.
- импинджмент синдром
- наличия свободных тел.

Для артроскопии применяются следующие доступы: передние — медиальный, центральный и латеральный; задние — медиальный и латеральный. Большее практическое значение имеют передние доступы.

Переднелатеральный доступ локализуется на уровне суставной щели по латеральному краю сухожилий длинных разгибателей пальцев. Центральный

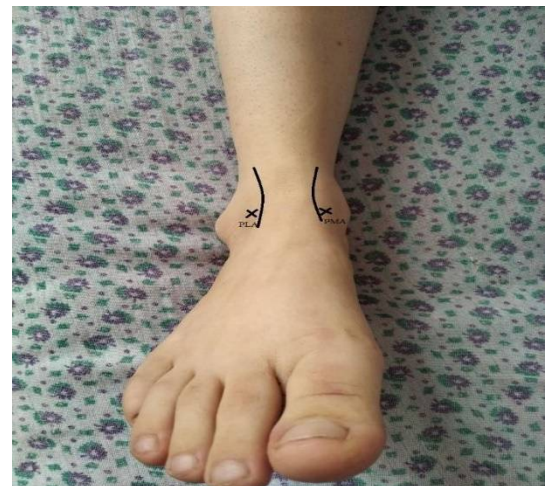– на уровне суставной щели по латеральному краю *m. extensor hallucis longus*. Переднемедиальный доступ – медиальный край щели сустава, по медиальному краю сухожилия *m. tibialis anterior* (Рис. 1). Заднелатеральный доступ – по латеральному краю ахиллова сухожилия на уровне суставной щели. Заднемедиальный – с противоположной стороны ахиллова сухожилия.

### Рис. 1. Передние артроскопические доступы к голеностопному суставу

**Цель исследования:** оценка результатов артроскопического лечения патологии голеностопного сустава .

**Материал и методы.** У 20 пациентов (из них 12 женщин и 8 мужчин) произведена артроскопия голеностопного сустава. Все пациенты были трудоспособного возраста. Средний возраст составил 38 лет (от 20 до 58 лет). Показаниями к операции были: остеохондропатия таранной кости у 4 (20%) пациентов, артроз с наличием костного импинджмента - у 5 (25%) пациентов, передний мягкотканый импинджмент- синдром — у 4 (20%), хроническая латеральная нестабильность — у 2 (10%) пациентов, остео- хондральные переломы – у 5 (25%) пациентов.

Противопоказаниями к операции были:



местные гнойно-воспалительные процессы,тяжёлый степень артроза голеностопного сустава,т.е. III-IV ст., крайне тяжелая степень двигательных нарушений, выраженные нарушения психического состояния, изменения со стороны внутренних органов, не позволяющие выполнить хирургическое вмешательство.

Для подготовки больных к артроскопии были проведены клиничко- инструментальные исследования. Субъективные данные: жалобы больного, образ жизни, проводились ли ранее консервативное и оперативное лечение (применялись ли глюкокортикостероиды, было ли гнойно-воспалительные процессы и инфицирование и т.п.), а также сопутствующие заболевания (сосудистые, неврогенные, системные). Объективные данные: ходьба больного, наличие деформации оси конечности (при этом очень важный момент определить установку стопы в момент опоры), наличие эквинуса или пяточной,варусной или вальгусной деформации стопы, оценка свода стопы (продольное и поперечное плоскостопие). Больной должен указать локализацию боли и момент ее появления. Диапазон движений в голеностопном суставе измерялся с помощью угломера. После клинических исследований были проведены стандартные проекции-передне-задняя и боковая рентгенограммы, а при необходимости и аксиальная проекция, которые позволили оценить различную степень остеоартроза, состояние костной ткани, ось конечности, наличие артроза смежных суставов. Определив на рентгенограммах костные изменения, у 14 больных проводили компьютерно-томографическое (КТ) исследование. При подозрении на мягкотканые патологии у 6 больных проводили магнитно-резонансно томографическое (МРТ) обследование. Для проведения артроскопии голеностопного сустава была использована 30-градусная, 0-2,7 мм, L-70 мм оптика, эндоскопическая стойка, артрошейвер и аблятор. Так как оптика яв- лялась подходящей по размерам, необходимость distraction сустава отсутствовала. Все манипуляции проводились с наложением турникета, как правило, под субарахноидальной анестезией. Операции проводились стандартным переднемедиальным и переднелатеральным портами.

Двум больным, которым была проведена аутопластика наружной коллатеральной связки, накладывали гипсовую повязку на 2 недели, после чего начали активную разработку в голеностопном суставе. Наступать разрешили через 3 недели с момента операции. А 6-ым больным, которым был проведен микрофрактуринг, рекомендовалась ходьба с костылями до 2 нед. с момента операции.

Для оценки результатов лечения пациентов была использована модифицированная шкала оценки функции голеностопного сустава (Черкес- Заде Д.Д. и др., 1999). Шкала оценки состоит из 10 признаков, позволяющих дать объективную оценку биомеханических параметров, характеризующих функциональные возможности голеностопного сустава. Данные функционального исследования голеностопных суставов выражались в баллах, по пятибалльной шкале. Изучались такие показатели, полноты опоры, расстояние, которое может преодолеть больной, трофика параартикулярных тканей, объем движений в суставе, рентгенологические данные. Каждая группа включает от трех до пяти показателей, соответствующих системе оценок. Согласно данной шкале, при общей сумме 45- 50 баллов функция признавалось отличной, от 39 до 44 -хорошей, от 31 до 38 -удовлетворительной, ниже 30 баллов - неудовлетворительной. Результаты получали путем анкетирования до операции и на сроке 6-12 месяцев.

**Результаты и обсуждение.** В Самаркандском филиале Республиканского научно практического медицинского центр травматологии и ортопедии до 2021 года больные с патологиями голеностопного сустава в основном оперировались открытым методом. Обследование больных, проводилось на основании клинических и рентгенологических данных.

В зарубежной литературе делается акцент на то, что патологии голеностопного сустава имеют разнообразный характер, а также выделяется особая важная роль артроскопии при диагностике и лечении таких заболеваний. С целью улучшения диагностики патологии голеностопного сустава мы стали применять комплексные методы исследования, такие как:

рентгенография, магнитно-резонансная томография-МРТ, мультиспиральная компьютерная томография (МСКТ) и артроскопия. Рентгенологические исследования является малоинформативной, но с ее помощью можно определить разрыв межберцового синдесмоза, внутрисуставные переломы, признаки деформирующего остеоартроза. МСКТ может оказаться полезной в определении размеров краевых костных разрастаний, уточнении количества и размеров свободных костных тел [6]. А магнитно-резонансная томография является золотым стандартом при патологиях и повреждениях мягких тканей. МРТ является единственным методом лучевой диагностики, по результатам которого имеется возможность комплексно оценивать патологические состояния, как мягкотканых, так и костных структур сустава, выявлять повреждения суставного хряща и хондромалицию. МРТ позволяет исключить другие патологические состояния, вызывающие хронический болевой синдром в области голеностопного сустава, такие, как синдром пазухи предплюсны, асептический некроз, повреждения сухожилий, скрытые и стрессовые переломы [10]. Диагностическая артроскопия имеет 100% чувствительность и специфичность при диагностике повреждений капсульно- связочного аппарата, мягкотканых структур сустава, хрящевого покрова. Она также эффективна при остеохондральных переломах и определениях хондромных тел.

Полученные результаты подтвердили высокую диагностическую значимость артроскопического вмешательства на голеностопном суставе, позволяющего с учетом характера поражения хряща определить оптимальную тактику лечебного процесса. Данные функционального исследования свидетельствуют о значимом улучшении средних показателей функции голеностопного сустава с 31,6 балла до операции, до 47,5 баллов на момент повторного обращения больного. Боли в голеностопном суставе, которые были основными жалобами до операции исчезли или намного уменьшились, а также исчезла хромота, увеличилось расстояние, которое может преодолеть больной и объем движений в суставе. Результаты артроскопического лечения соответствуют размерам и стадии хондромалиции суставной поверхности таранной или большеберцовой кости. Осложнение было получено лишь у одного пациента (5%) в виде нарушения кожной чувствительности в проекции *n.cutaneus dorsalis intermedius*, связанное с наружно-боковым доступом.

Тем не менее, несмотря на хорошие результаты, мы считаем, что артроскопия голеностопного сустава должны предшествовать тщательный клинический осмотр и методы обследования, включающие рентгенографию и МРТ, а также МСКТ сустава. В мировой литературе приводится достаточно большой перечень показаний к артроскопии голеностопного сустава [1,10]. Помимо свободных внутрисуставных тел, остеохондральных переломов, ревматоидного полиартрита, переднего импиджмент-синдрома артроскопические вмешательства на голеностопном суставе нередко применяются при патологии связочного аппарата, а также при необходимости даже при инфекционном артрите в качестве санирующих мероприятий. Список показаний к артроскопии по-прежнему расширяется, растет число выполняемых артроскопических операций голеностопного сустава. Представляется перспективным использование эндоскопической техники для диагностики и контроля репозиции ряда внутрисуставных переломов и внедрение артроскопического артрореза голеностопного сустава. Полученные нами данные лечения больных с остеохондропатией таранной кости, передним импиджмент-синдромом, остеохондральным переломам и с хронической нестабильностью позволяют рекомендовать артроскопию голеностопного сустава как операцию выбора при данных патологиях, благодаря его малоинвазивности и с высокой эффективностью можно проводить лечение данной категории больных.

У больных с артрозом голеностопного сустава прогноз будет определяться степенью и размерами поражения хряща, а также наличием патологии смежных суставов, выдвигая на первый план диагностическую значимость метода. При этом большинство количество больных отметили снижение болевого синдрома и увеличение амплитуды движений в суставе. Однако у данной категории пациентов требуется обязательное назначение поддерживающего лечения хондропротекторами, физиопроцедурами, лечебной физкультурой. Данные по осложнениям сильно варьируют в литературных источниках. Описаны неврологические,



сосудистые, инфекционные осложнения. Большинство исследователей отмечается более высокий риск, по сравнению с артроскопией коленного и плечевого суставов, развития неврологических осложнений. Так, N.F. Sprague приводит 24% осложнений [9], а N.C. Small лишь 0,7%. [8] Мы получили 5% (1 пациент) неврологических нарушений, что согласуется с данными ряда других авторов [4,7]. Приведенные данные литературы и наш опыт подтверждают, что артроскопическое вмешательство требует тщательной подготовки, бережного отношения травматолога-ортопеда при проведении манипуляции, информирования пациента о возможных рисках и осложнениях.

#### **Выводы.**

1. Артроскопия голеностопного сустава при при посттравматических и дегенеративно-дистрофических заболеваниях является высокотехнологичной, малоинвазивной лечебно-диагностической процедурой, требующей специальной подготовки травматолога-ортопеда, аккуратного отношения к анатомическим структурам и использования современного эндоскопического оборудования и инструментария.
2. Артроскопическому вмешательству на голеностопном суставе должно предшествовать тщательное клиническое обследование пациента, включая рентгенодиагностику, МРТ или МСКТ.
3. Применение артроскопической операции, так как является малоинвазивным методом, позволяет обеспечить в сравнении с открытыми вмешательствами более раннее начало реабилитационных мероприятий в послеоперационном периоде, сократить сроки стационарного лечения, ускорить восстановление больного.

#### **References / Сноски / Iqtiboslar:**

1. Архипов В., Лычагин А.В. Современные аспекты лечения посттравматического деформирующего артроза голеностопного сустава. Вести, травматологии и ортопедии. 2000; 4: 64-67.
2. Маматкулов К.М.,Кобилов А.У. Современный взгляд на лечение патологии голеностопного сустава. *Travmatologiya, ortopediya va reabilitatsiya traumatology, orthopaedics and rehabilitation*, №2 2021
3. Barber F.A., Britt B.T., Ratliff H.W., Sutker A.N. Arthroscopic surgery of the ankle. *Orthop. Rev.* 2017; 17: 446-451.
4. Carson W.G., Andrews J.R. Arthroscopy of the ankle. *Clin Sports Med.* 2018; 6: 503-512.
5. Demaziere A., Ogilvie-Harris D.J. Operative arthroscopy of the ankle. 107 cases. *Osteoartic.* 2018; 58: 93-97.
6. Ferkel R.D., Fischer S.P. Progress in ankle arthroscopy. *Clin. Orthop.* 2017; 240: 210-220.
7. Hopper M.A., Robinson Ph. Ankle impingement syndromes. *Radiol. Clin. N. Am.* 2008; 46: 957-971.
8. Martin D.F., Baker C.L., Curl W.W., Andrews J.R., Robie D.B., Haas A.F. Operative ankle arthroscopy. Long term follow up. *Am. J. Sports. Med.* 2020; 17: 16-23.
9. Small N.C. Complications in arthroscopic surgery. *Arthroscopy.* 2019; 4: 215-221.
10. Sprague N.F. (2019): *Complications in arthroscopy.* Raven Press, New York, P. 212-223.
11. Stoller D.W., Ferkel R.D. *Magnetic resonance imaging in orthopedics and sports medicine.* Philadelphia, USA, 2017; 1049.

# БИМЕДИЦИНА ВА АМАЛИЁТ ЖУРНАЛИ

7 ЖИЛД, 1 СОН

ЖУРНАЛ БИМЕДИЦИНЫ И ПРАКТИКИ

ТОМ 7, НОМЕР 1

JOURNAL OF BIOMEDICINE AND PRACTICE

VOLUME 7, ISSUE 1

Контакт редакций журналов. [www.tadqiqot.uz](http://www.tadqiqot.uz)  
ООО Tadqiqot город Ташкент,  
улица Амира Темура пр.1, дом-2.  
Web: <http://www.tadqiqot.uz/>; E-mail: [info@tadqiqot.uz](mailto:info@tadqiqot.uz)  
Тел: (+998-94) 404-0000

Editorial staff of the journals of [www.tadqiqot.uz](http://www.tadqiqot.uz)  
Tadqiqot LLC The city of Tashkent,  
Amir Temur Street pr.1, House 2.  
Web: <http://www.tadqiqot.uz/>; E-mail: [info@tadqiqot.uz](mailto:info@tadqiqot.uz)  
Phone: (+998-94) 404-0000