

CRR
JOURNAL
OF CARDIORESPIRATORY RESEARCH

ISSN 2181-0974
DOI 10.26739/2181-0974



Journal of
CARDIORESPIRATORY
RESEARCH



Volume 2, Issue 1

2020

МИНИСТЕРСТВО ЗДРАВООХРАНЕНИЯ
РЕСПУБЛИКИ УЗБЕКИСТАН

Журнал кардиореспираторных исследований

JOURNAL OF CARDIORESPIRATORY RESEARCH

Главный редактор: Э.Н.ТАШКЕНБАЕВА

Учредитель:

Самаркандский государственный
медицинский институт

Tadqiqot.uz

Ежеквартальный
научно-практический
журнал



ISSN: 2181-0974
DOI: 10.26739/2181-0974



N° 2
2020

Главный редактор:

Ташкенбаева Элеонора Негматовна

доктор медицинских наук, заведующая кафедрой внутренних болезней №2 Самаркандского Государственного Медицинского института, председатель Ассоциации терапевтов Самаркандской области. <https://orcid.org/0000-0001-5705-4972>

Заместитель главного редактора:

Хайбулина Зарина Руслановна

доктор медицинских наук, руководитель отдела биохимии с группой микробиологии ГУ «РСПМЦХ им. акад. В. Вахидова» <https://orcid.org/0000-0002-9942-2910>

ЧЛЕНЫ РЕДАКЦИОННОЙ КОЛЛЕГИИ:

Аляви Анис Лютфуллаевич

академик АН РУз, доктор медицинских наук, профессор, руководитель Республиканского специализированного научно-практического медицинского центра терапии и медицинской реабилитации, Председатель Ассоциации Терапевтов Узбекистана (Ташкент) <https://orcid.org/0000-0002-0933-4993>

Бокерия Лео Антонович

академик РАН и РАМН, доктор медицинских наук, профессор, Президент научного центра сердечно-сосудистой хирургии им. А.Н. Бакулева (Москва) <https://orcid.org/0000-0002-6180-2619>

Курбанов Равшанбек Давлатович

академик АН РУз, доктор медицинских наук, профессор, директор Республиканского специализированного научно-практического медицинского центра кардиологии, Председатель Ассоциации Кардиологов Узбекистана (Ташкент) <https://orcid.org/0000-0001-7309-2071>

Michał Tendera

профессор кафедры кардиологии Верхнесилезского кардиологического центра, Силезский медицинский университет в Катовице, Польша (Польша) <https://orcid.org/0000-0002-0812-6113>

Покушалов Евгений Анатольевич

доктор медицинских наук, профессор, заместитель генерального директора по науке и развитию сети клиник «Центр новых медицинских технологий» (ЦНМТ), советник председателя Сибирского Отделения РАН (Новосибирск), <https://orcid.org/0000-0002-2560-5167>

Акилов Хабибулла Атауллаевич

доктор медицинских наук, профессор, ректор Ташкентского Института Усовершенствования Врачей (Ташкент)

Ризаев Жасур Алимджанович

доктор медицинских наук, профессор, Ректор Самаркандского государственного медицинского института <https://orcid.org/0000-0001-5468-9403>

Зиядуллаев Шухрат Худойбердиевич

доктор медицинских наук, доцент, проректор по научной работе и инновациям Самаркандского Государственного медицинского института <https://orcid.org/0000-0002-9309-3933>

Зуфаров Миржамол Мирумарович

доктор медицинских наук, профессор, руководитель отдела ГУ «РСПМЦХ им. акад. В. Вахидова» <https://orcid.org/0000-0003-4822-3193>

Ливерко Ирина Владимировна

доктор медицинских наук, профессор, заместитель директора по науке Республиканского специализированного научно-практического медицинского центра фтизиатрии и пульмонологии Республики Узбекистан (Ташкент) <https://orcid.org/0000-0003-0059-9183>

Цурко Владимир Викторович

Доктор медицинских наук, профессор кафедры общей врачебной практики Института профессионального образования Первого Московского государственного медицинского университета им. И.М. Сеченова (Семёновский университет) (Москва) <https://orcid.org/0000-0001-8040-3704>

Тураев Феруз Фатхуллаевич

доктор медицинских наук, главный научный сотрудник отделения приобретенных пороков сердца ГУ «РСПМЦХ им. акад. В. Вахидова»

Насирова Зарина Акбаровна

ассистент кафедры внутренних болезней №2 Самаркандского Государственного Медицинского Института (ответственный секретарь)

Bosh muharrir:

Tashkenbayeva Eleonora Negmatovna

tibbiyot fanlari doktori, Samarqand davlat tibbiyot instituti 2-sonli ichki kasalliklar kafedrasini mudiri, Samarqand viloyati vrachlar uyushmasi raisi.
<https://orsid.org/0000-0001-5705-4972>

Bosh muharrir o'rinbosarlari:

Xaibulina Zarina Ruslanovna

tibbiyot fanlari doktori, "akad V. Vohidov nomidagi RIJM davlat institutining mikrobiologiya guruhi bilan biokimyo kafedrasini mudiri"
<https://orcid.org/0000-0002-9942-2910>

TAHRIRIYAT A'ZOLARI:

Alyavi Anis Lyutfullayevich

O'zbekiston Respublikasi Fanlar akademiyasining akademigi, tibbiyot fanlari doktori, professor, Respublika ixtisoslashtirilgan tibbiy terapiya va reabilitatsiya ilmiy-amaliy markazining boshlig'i, O'zbekiston Terapevtlar uyushmasi raisi (Toshkent),
<https://orcid.org/0000-0002-0933-4993>

Bockeria Leo Antonovich

Rossiya fanlar akademiyasining akademigi, tibbiyot fanlari doktori, professor, A.N. Bakuleva nomidagi yurak-qon tomir jarrohligi ilmiy markazi prezidenti (Moskva)
<https://orcid.org/0000-0002-6180-2619>

Qurbanov Ravshanbek Davlatovich

O'zbekiston Respublikasi Fanlar akademiyasining akademigi, tibbiyot fanlari doktori, professor, Respublika ixtisoslashtirilgan kardiologiya ilmiy-amaliy tibbiyot markazining direktori, O'zbekiston Kardiologlar uyushmasi raisi (Toshkent)
<https://orcid.org/0000-0001-7309-2071>

Mixal Tendara

Katovitsadagi Sileziya Tibbiyot Universiteti, Yuqori Sileziya Kardiologiya Markazi kardiologiya kafedrasini professori (Polsha)
<https://orcid.org/0000-0002-0812-6113>

Pokushalov Evgeniy Anatolevich

tibbiyot fanlari doktori, professor, "Yangi tibbiy texnologiyalar markazi" (YTTM) klinik tarmog'ining ilmiy ishlar va rivojlanish bo'yicha bosh direktorining o'rinbosari, Rossiya Fanlar akademiyasining Sibir filiali raisining maslahatchisi (Novosibirsk)
<https://orcid.org/0000-0002-2560-5167>

Akilov Xabibulla Ataulayevich

tibbiyot fanlari doktori, professor, Toshkent vrachlar malakasini oshirish instituti rektori (Toshkent)

Rizayev Jasur Alimjanovich

tibbiyot fanlari doktori, professor, Samarqand davlat tibbiyot instituti rektori
<https://orcid.org/0000-0001-5468-9403>

Ziyadullayev Shuxrat Xudoyberdiyevich

tibbiyot fanlari doktori, dotsent, Samarqand davlat tibbiyot institutining fan va innovatsiyalar bo'yicha prorektori (Samarqand)
<https://orcid.org/0000-0002-9309-3933>

Zufarov Mirjamol Mirumarovich

tibbiyot fanlari doktori, professor, "akad V. Vohidov nomidagi RIJM davlat muassasasi" bo'limi boshlig'i "
<https://orcid.org/0000-0003-4822-3193>

Liverko Irina Vladimirovna

tibbiyot fanlari doktori, professor, Respublika ixtisoslashtirilgan ftziologiya va pulmonologiya ilmiy-amaliy tibbiyot markazining ilmiy ishlar bo'yicha direktor o'rinbosari (Toshkent)
<https://orcid.org/0000-0003-0059-9183>

Surko Vladimir Viktorovich

I.M. Sechenov nomidagi Birinchi Moskva Davlat Tibbiyot Universiteti Kasbiy ta'lim institutining umumiy amaliyot shifokorlik amaliyoti kafedrasini tibbiyot fanlar doktori, professori (Semyonov universiteti) (Moskva)
<https://orcid.org/0000-0001-8040-3704>

To'rayev Feruz Fatxullayevich

tibbiyot fanlari doktori, "akad V. Vohidov nomidagi RIJM davlat institutining yurak kasalliklari" bo'limining bosh ilmiy xodimi
<https://orcid.org/0000-0002-1321-4732>

Nosirova Zarina Akbarovna

Samarqand davlat tibbiyot instituti 2-sonli ichki kasalliklar kafedrasini assistenti (mas'ul kotib)

Chief Editor:

Tashkenbaeva Eleonora Negmatovna

Doctor of Medical Sciences, Head of the Department of Internal Diseases No. 2 of the Samarkand State Medical Institute, Chairman of the Association of Physicians of the Samarkand Region. <https://orcid.org/0000-0001-5705-4972>

Deputy Chief Editor:

Xaibulina Zarina Ruslanovna

Doctor of Medical Sciences, Head of the Department of Biochemistry with the Microbiology Group of the State Institution "RSSC named after acad. V. Vakhidov", <https://orcid.org/0000-0002-9942-2910>

MEMBERS OF THE EDITORIAL BOARD:

Alyavi Anis Lutfullaevich

Academician of the Academy of Sciences of the Republic of Uzbekistan, Doctor of Medical Sciences, Professor, Head of the Republican Specialized Scientific and Practical Center for Medical Therapy and Rehabilitation, Chairman of the Association of Physicians of Uzbekistan (Tashkent) <https://orcid.org/0000-0002-0933-4993>

Bockeria Leo Antonovich

Academician of the Russian Academy of Sciences, Doctor of Medical Sciences, Professor, President of the Scientific Center for Cardiovascular Surgery named after A.N. Bakuleva (Moscow) <https://orcid.org/0000-0002-6180-2619>

Kurbanov Ravshanbek Davlatovich

Academician of the Academy of Sciences of the Republic of Uzbekistan, Doctor of Medical Sciences, Professor, Director of the Republican Specialized Scientific and Practical Medical Center of Cardiology, Chairman of the Association of Cardiologists of Uzbekistan (Tashkent) <https://orcid.org/0000-0001-7309-2071>

Michal Tendera

Professor of the Department of Cardiology, Upper Silesian Cardiology Center, Silesian Medical University in Katowice, Poland (Poland) <https://orcid.org/0000-0002-0812-6113>

Pokushalov Evgeny Anatolyevich

Doctor of Medical Sciences, Professor, Deputy Director General for Science and Development of the Clinic Network "Center for New Medical Technologies" (CNMT), Advisor to the Chairman of the Siberian Branch of the Russian Academy of Sciences (Novosibirsk) <https://orcid.org/0000-0002-2560-5167>

Akilov Xabibulla Ataulaevich

Doctor of Medical Sciences, Professor, Rector of the Tashkent Institute for the Improvement of Physicians (Tashkent)

Rizaev Jasur Alimjanovich

Doctor of Medical Sciences, Professor, Rector of the Samarkand State Medical Institute <https://orcid.org/0000-0001-5468-9403>

Ziyadullaev Shuhrat Khudoyberdievich

Doctor of Medical Sciences, Associate Professor, Vice-Rector for Science and Innovation of the Samarkand State Medical Institute (Samarkand) <https://orcid.org/0000-0002-9309-3933>

Zufarov Mirjamol Mirumarovich

Doctor of Medical Sciences, Professor, Head of the Department of the State Institution "RSNPMTSH named after acad. V. Vakhidov" <https://orcid.org/0000-0003-4822-3193>

Liverko Irina Vladimirovna

Doctor of Medical Sciences, Professor, Deputy Director for Science of the Republican Specialized Scientific and Practical Medical Center for Phthisiology and Pulmonology of the Republic of Uzbekistan (Tashkent) <https://orcid.org/0000-0003-0059-9183>

Surko Vladimir Viktorovich

Doctor of Medical Sciences, professor of the Department of General Medical Practice of First Moscow State Medical University by name I.M. Sechenov (Sechenov University) (Moscow) <https://orcid.org/0000-0001-8040-3704>

Turaev Feruz Fatxullaevich

Doctor of Medical Sciences, Chief Researcher of the Department of Acquired Heart Diseases of the State Institution "RSNPMTSH named after acad. V. Vakhidov"

Nasirova Zarina Akbarovna

Assistant of the Department of Internal Diseases No. 2 of the Samarkand State Medical Institute (Executive Secretary)

ЧЛЕНЫ РЕДАКЦИОННОГО СОВЕТА | TAHRIRIYAT KENGASHI
MEMBERS OF THE EDITORIAL BOARD:

Алимов Дониёр Анварович
доктор медицинских наук, директор
Республиканского научного центра
экстренной медицинской помощи

Янгиев Бахтиёр Ахмедович
кандидат медицинских наук,
директор Самаркандского филиала
Республиканского научного центра
экстренной медицинской помощи

Абдуллаев Акбар Хатамович
доктор медицинских наук, главный
научный сотрудник Республиканского
специализированного научно-
практического центра медицинской
терапии и реабилитации
<https://orcid.org/0000-0002-1766-4458>

Агабабян Ирина Рубеновна
кандидат медицинских наук, доцент,
заведующая кафедрой терапии ФПДО,
Самаркандского Государственного
медицинского института

Алиева Нигора Рустамовна
доктор медицинских наук, заведующая
кафедрой Госпитальной педиатрии №1
с основами нетрадиционной медицины
ТашПМИ

Исмаилова Адолат Абдурахимовна
доктор медицинских наук, профессор,
заведующая лабораторией
фундаментальной иммунологии
Института иммунологии геномики
человека АН РУз

Камалов Зайнитдин Сайфутдинович
доктор медицинских наук, профессор,
заведующий лабораторией
иммунорегуляции Института
иммунологии и геномики
человека АН РУз

Каюмов Улугбек Каримович
доктор медицинских наук, профессор,
заведующий кафедрой внутренних
болезней и телемедицины
Ташкентского Института
Усовершенствования Врачей

Хусинова Шоира Акбаровна
кандидат медицинских наук, доцент,
заведующая кафедрой общей практики,
семейной медицины ФПДО
Самаркандского Государственного
медицинского института

Alimov Doniyor Anvarovich
tibbiyot fanlari doktori, Respublika
shoshilinch tibbiy yordam ilmiy
markazi direktori (Toshkent)

Yangiyev Baxtiyor Axmedovich
tibbiyot fanlari nomzodi,
Respublika shoshilinch tibbiy
yordam ilmiy markazining
Samarqand filiali direktori

Abdullaev Akbar Xatamovich
tibbiyot fanlari doktori, O'zbekiston
Respublikasi Sog'liqni saqlash
vazirligining "Respublika
ixtisoslashtirilgan terapiya va tibbiy
reabilitatsiya ilmiy-amaliy
tibbiyot markazi" davlat
muassasasi bosh ilmiy xodimi
<https://orcid.org/0000-0002-1766-4458>

Agababayan Irina Rubenovna
tibbiyot fanlari nomzodi, dotsent,
DKTF, terapiya kafedrasini mudiri,
Samarqand davlat tibbiyot instituti

Alieva Nigora Rustamovna
tibbiyot fanlari doktori, 1-sonli
gospital pediatriya kafedrasini mudiri,
ToshPTI

Ismoilova Adolat Abduraximovna
tibbiyot fanlari doktori, professor,
O'zbekiston Respublikasi Fanlar
akademiyasining Odam genomikasi
immunologiyasi institutining
fundamental immunologiya
laboratoriyasining mudiri

Kamalov Zaynitdin Sayfutdinovich
tibbiyot fanlari doktori, professor,
O'zbekiston Respublikasi Fanlar
akademiyasining Immunologiya va
inson genomikasi institutining
Immunogenetika laboratoriyasi mudiri

Qayumov Ulug'bek Karimovich
tibbiyot fanlari doktori, professor,
Toshkent vrachlar malakasini oshirish
institutining ichki kasalliklar va
teletibbiyot kafedrasini mudiri

Xusinova Shoira Akbarovna
tibbiyot fanlari nomzodi, dotsent,
Samarqand davlat tibbiyot instituti
DKTF Umumiy amaliyot va oilaviy
tibbiyot kafedrasini mudiri (Samarqand)

Alimov Doniyor Anvarovich
Doctor of Medical Sciences, Director of
the Republican Scientific Center of
Emergency Medical Care

Yangiev Bakhtiyor Axmedovich
PhD, Director of Samarkand branch of
the Republican Scientific Center of
Emergency Medical Care

Abdullaev Akbar Xatamovich
Doctor of Medical Sciences, Chief
Researcher of the State Institution
"Republican Specialized Scientific and
Practical Medical Center for Therapy and
Medical Rehabilitation" of the Ministry of
Health of the Republic of Uzbekistan,
<https://orcid.org/0000-0002-1766-4458>

Agababayan Irina Rubenovna
PhD, Associate Professor, Head of the
Department of Therapy, FAGE,
Samarkand State Medical Institute

Alieva Nigora Rustamovna
Doctor of Medical Sciences, Head of the
Department of Hospital Pediatrics No. 1
with the basics of alternative
medicine, TashPMI

Ismoilova Adolat Abduraximovna
doctor of Medical Sciences, Professor,
Head of the Laboratory of Fundamental
Immunology of the Institute of
Immunology of Human Genomics of the
Academy of Sciences of the
Republic of Uzbekistan

Kamalov Zaynitdin Sayfutdinovich
Doctor of Medical Sciences, Professor,
Head of the Laboratory of
Immunogenetics of the Institute of
Immunology and Human Genomics of the
Academy of Sciences of the
Republic of Uzbekistan

Kayumov Ulugbek Karimovich Doctor
of Medical Sciences, Professor, Head of
the Department of Internal Diseases and
Telemedicine of the Tashkent Institute for
the Advancement of Physicians

Khusinova Shoira Akbarovna
PhD, Associate Professor, Head of the
Department of General Practice, Family
Medicine FAGE of the
Samarkand State Medical Institute

Page Maker | Верстка | Sahifalovchi: Xurshid Mirzamedov

Контакт редакций журналов. www.tadqiqot.uz
ООО Tadqiqot город Ташкент,
улица Амира Темура пр.1, дом-2.
Web: <http://www.tadqiqot.uz/>; Email: info@tadqiqot.uz
Телефон: +998 (94) 404-0000

Editorial staff of the journals of www.tadqiqot.uz
Tadqiqot LLC the city of Tashkent,
Amir Temur Street pr.1, House 2.
Web: <http://www.tadqiqot.uz/>; Email: info@tadqiqot.uz
Phone: (+998-94) 404-0000

MUNDARIJA | СОДЕРЖАНИЕ | CONTENT

ADABIYOTLAR TAHLILI | REVIEW ARTICLES | ОБЗОРНЫЕ СТАТЬИ

1. Agababayan I.R., Ziyadullayev Sh.X., Ismoilov J.A.

Arterial gipertenziya va komorbid holat

Артериальная гипертония и коморбидное состояние

Arterial hypertension and comorbid state.....9

2. Axmedov Ya. A.

Bolalardagi yurak va katta tomirlarning nurli diagnostika asoslari

Основы лучевой диагностики сердца и крупных сосудов у детей

Basics of radiation diagnostics of heart and large vessels in children.....14

3. Ziyadullaev Sh.X., Xatamov X.M., Aripova T.U., Suyarov A.A., Kireev V.V., Mutalov B.B.

Bronxial astmani davolashda zamonaviy tadqiqotlar va muvaffaqiyatga erishish istiqbollari

Перспективы современных исследований и успехи в лечении бронхиальной астмы

Prospects of modern research and progress in the treatment of bronchial asthma.....20

4. Kadirova F.Sh., Raximova M.E., Tashkenbayeva E.N.

Saqlangan va oraliq chap qorincha chiqarish fraksiyasi bilan surunkali yurak yetishmovchiligi, uni korreksiya usullari

Хроническая сердечная недостаточность с сохранённой и промежуточной фракцией выброса левого желудочка, пути её коррекции

Chronic heart failure with preserved and intermediate left ventricular ejection fraction, ways of its correction.....28

5. To'raev F.F., Maqsudov M.F.

Miokard va koronar arteriyalardagi morfo-funksional o'zgarishlar diagnostikasida zamonaviy tasvirlash usullari

Современные методы визуализации в диагностике морфо-функциональных изменений миокарда и коронарных артерий

Modern imaging methods in the diagnosis of morpo-functional changes in the myocardium and coronary arteries.....35

ORIGINAL MAQOLALAR | ОРИГИНАЛЬНЫЕ СТАТЬИ | ORIGINAL ARTICLES

6. Ganiev A.G., Nazarov K.D.

Andijon viloyati bo'yicha bolalarda bronxial astma kassaligini og'ir formasining xarakteristikasi

Характеристика тяжелых форм бронхиальной астмы у детей Андижанской области

Characteristics of severe forms of bronchial asthma in children of the Andijan region.....47

7. Makhmatmuradova N.N., Ibadova O.A., Zikriyaeva P.A.

Nospetsifik interstitial pnevmoniyani differentsial diagnostikasi

Дифференциальная диагностика неспецифической интерстициальной пневмонии

Differential diagnostics of non-specific interstitial pneumonia.....50

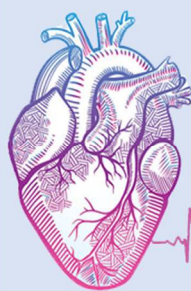8. Mustafakulov I.B., Tagaev K.R., Umedov X.A.

Terموingaliyatsion shikastlangan bemorlarni davolash bo'yicha bizning tajribamiz

Наш опыт лечения больных термоингаляционной травмой

Our experience in the treatment of patients with thermoingal injury.....53

9. Oqboev T. A.	
Oilaviy bronxial astma bilan xastalangan bemorlar oilasidagi shaxslar o`rtasida hamroh allergik kasalliklarni uchrashi.	
Случаи сочетания с аллергическими заболеваниями среди семей с семейной бронхиальной астмой.	
In combination with allergic diseases among families with bronchial asthma.....	59
10. Raxmetova M.R.	
Qandli diabet kasalligi bilan og`rigan bemorlarda yurak-qon tomir asoratlari rivojlanishining xavf omillari ta`siri	
Факторы, влияющие на развитие кардиоваскулярных осложнений у больных сахарным диабетом	
Influence of risk factors on the development of cardiovascular complications in patients with diabetes mellitus.....	62
11. Saidova M. A.	
O`pka tuberkulyozining yurak-qon tomir kasalliklari bilan birga kechish muammolari	
К вопросу течения легочного туберкулеза с заболеваниями сердечно-сосудистой системы	
To the question of the course of pulmonary tuberculosis with diseases of the cardiovascular system.....	66
12. Sadikova Sh.N. Shodikulova G.Z.	
Q tishchali va Q tishchasisiz miokard infarktida bemorlarda klinik- asbobiy ko`rsatkichlarning xususiyati	
Особенности клинико-инструментальных показателей у больных с инфарктом миокарда без зубца Q и с зубцом Q	
Features of clinical and instrumental indicators in patients with myocardial infarction without Q wave and Q wave.....	70
13. Toirov E. S., Axmedov I. A., Sultonov I. I.	
Revmatoidli artritda asab va endokrin tizimlarning nomutanosibliigi	
Дисбаланс нервной и эндокринной системы при ревматоидном артрите	
Imbalance of the neural and endocrine systems in rheumatoid arthritis.....	73
14. Xodjaeva S.A., Adjablaeva D.N.	
Sil infeksiyasi o`choqlarining ularda yashovchi bolalar va o`smirlarga xavfini baholash.	
Оценка опасности очагов туберкулёзной инфекции для проживающих в них детей и подростков.	
Assessment of dangers for children and adolescents who are household contact of tuberculosis infection.....	77
15. Xolboyev S. B.	
Yurak – qon tomir xavfi to`g`risida umumiy amaliyot shifokorlari bilimini baholash.	
Оценка информированности врачей первичного звена о суммарном сердечно – сосудистом риске	
Assessment of primary care physician about total cardiovascular risk.....	81
16. Yarmuxamedova S.X., Gafforov X.X., Yarmatov S.T.	
Jigar sirrozida yurakning sistolik va diastolik disfunktsiyasining ahamiyati	
Значение систолической и диастолической дисфункции сердца при циррозе печени	
Significance of systolic and diastolic dysfunction in cirrhosis of the liver.....	85
17. Yarmuhamedova S.X.	
Arterial gipertenziya bilan og`rigan bemorlarda o'ng qorinchaning diastolik disfunktsiyasi belgilarini baholash	
Оценка признаков диастолической дисфункции правого желудочка у больных с артериальной гипертензией	
Assessment of signs of diastolic dysfunction of the right ventricle in patients with arterial hypertension.....	88
Вспоминая Эркина Санатовича Тоирова.....	93



JOURNAL OF CARDIORESPIRATORY RESEARCH

ЖУРНАЛ КАРДИОРЕСПИРАТОРНЫХ ИССЛЕДОВАНИЙ

УДК: 616.127:616.132:572.7:616-073.43

Тураев Феруз Фатхуллаевич

доктор медицинских наук, главный научный сотрудник,
врач – кардиохирург отделения реконструктивной хирургии
приобретенных пороков сердца Республиканского специализированного
центра хирургии имени академика В.Вахидова. г., Ташкент, Узбекистан

Максудов Музаффар Фатхуллаевич

кандидат медицинских наук, заведующий отделением радиологии и
ПЭТ/КТ диагностики, СП ООО «Fedorovich Klinikasi»,
доцент кафедры Медицинской радиологии ТаШИУВ.

СОВРЕМЕННЫЕ МЕТОДЫ ВИЗУАЛИЗАЦИИ В ДИАГНОСТИКЕ МОРФО-ФУНКЦИОНАЛЬНЫХ ИЗМЕНЕНИЙ МИОКАРДА И КОРОНАРНЫХ АРТЕРИЙ (ОБЗОР)

For citation: Turaev F.F., Maksudov M.F. Modern imaging methods in the diagnosis of morfo-functional changes in the myocardium and coronary arteries. Journal of cardiorespiratory research. 2020, vol. 2, issue 1, pp. 35-46



<http://dx.doi.org/10.26739/2181-0974-2020-2-5>

АННОТАЦИЯ

Важнейшей задачей здравоохранения является ранняя выявляемость и диагностика, менеджмент, совершенствование системы кардиологической и кардиохирургической помощи, повышение ее эффективности и доступности, особенно у больных с подозрением на ИБС.

Несмотря на постоянное совершенствование технологий по диагностике и лечению ССЗ - ишемическая болезнь сердца (ИБС) остается основной причиной преждевременной смерти и инвалидизации населения во всем мире.

На современном этапе развития медицины, важную роль в ранней и своевременной диагностике заболеваний играют методы медицинской визуализации, характеризующиеся минимумом неблагоприятных эффектов и противопоказаний, позволяющие оценивать степень поражения человеческого организма и его органов, и помогают в определении тактики лечения и конечного результата, ожидаемом улучшении прогноза заболевания. Ранняя и своевременная диагностика ССЗ, в частности ИБС играет большую роль в снижении процента инвалидности и смертности, в выработке тактики лечения с дальнейшим определением показаний к методам реваскуляризации миокарда.

Ключевые слова: коронарные артерии, морфо-функциональные изменения, МСКТ, коронарная ангиография.

To'raev Feruz Fatxullaevich

tibbiyot fanlari doktori, bosh ilmiy xodim, akademik V. Vohidov nomidagi
Respublika ixtisoslashtirilgan jarrohlik markazi yurakning orttirilgan
yurak kasalliklarini rekonstruktiv jarrohlik bo'limining
kardiojarrohi., f.f.turaev@mail.ru Toshkent, O'zbekiston

Maqsudov Muzaffar Fatxullaevich

tibbiyot fanlari nomzodi, "Fedorovich Klinikasi" MChJ qo'shma korxonasi
Radiologiya va PET / KT diagnostikasi kafedrasini mudiri,
ToshIUV Tibbiy radiologiya kafedrasini dotsenti.

МИОКАРД ВА КОРОНАР АРТЕРИЯЛАРДАГИ МОРФО-ФУНКЦИОНАЛ О'ЗГАРИШЛАР ДИАГНОСТИКАСИДА ЗАМОНАВИЙ ТАСВИРЛАШ УСУЛЛАРИ (АДАБИЙОТЛАР ТАХЛИЛИ)

АННОТАЦИЯ

Sog'liqni saqlashda, ayniqsa, YUIK ga shubha bo'lgan bemorlarda erta aniqlash va diagnostika, menejment, kardiologik va kardioxirurgik yordam tizimini takomillashtirish, uning samaradorligini oshirish muhim vazifasidir.

Yurak ishemik kasalligi (YUIK) diagnostikasi va davalashda texnologiyalar doimo takomillashtirilishiga qaramasdan butun dunyoda aholi o'rtasida vaqtdan oldin o'lim va nogironlikning asosiy sababi bo'lib qolmoqda.

Tibbiyot rivojlanishining zamonaviy bosqichida kasalliklarni erta va o'z vaqtida tashhislashda minimum qarshi ko'rsatma va nojo'ya ta'sirga ega bo'lgan tibbiy tasvirlash usullari muhim ahamiyatga ega, odam organizmi va uning a'zolari zararlanish darajasiga baho berishga, oxirgi oqibatga va davolash taktikasini aniqlashga yordam beradi. Yurak-qon tomir kasalliklarining erta va zamonaviy diagnostikasi, jumladan,

YUIK nogironlik va o'lim foizini kamaytirishda, davolash taktikasini ishlab chiqishda va miokard revaskulyarizatsiyasi usullariga ko'rsatmalarni aniqlash uchun muhim ahamiyatga ega.

Kalit so'zlar: koronar arteriyalar, morfo-funksional o'zgarishlar, MSKT, koronar angiografiya.

Turaev Feruz Fatkhullaevich

Doctor of Medical Sciences, Chief Researcher, Cardiac Surgeon
of the Department of Reconstructive Surgery of Acquired Heart Diseases
of the Republican Specialized Center for Surgery named after
Academician V. Vakhidov. g., (93) 5816933, f.f.turaev@mail.ru Tashkent, Uzbekistan

Maksudov Muzaffar Fatkhullaevich

Candidate of Medical Sciences, Head of the Department of
Radiology and PET / CT Diagnostics, JV LLC "Fedorovich Klinikasi",
Associate Professor of the Department of Medical Radiology, TashIUV.

MODERN VISUALIZATION METHODS IN DIAGNOSTICS OF MORPHO-FUNCTIONAL CHANGES OF THE MYOCARDIUM AND CORONARY ARTERIES (REVIEW)

ANNOTATION

The most important task of health care is early detection and diagnosis, management, improvement of the system of cardiological and cardiac surgery care, increasing its efficiency and availability, especially in patients with suspected coronary artery disease. Despite the constant improvement of technologies for the diagnosis and treatment of CVD, coronary heart disease (CHD) remains the main cause of premature death and disability worldwide.

At the present stage of the development of medicine, an important role in the early and timely diagnosis of diseases is played by methods of medical imaging, characterized by a minimum of adverse effects and contraindications, which make it possible to assess the degree of damage to the human body and its organs, and help in determining the tactics of treatment and the final result, the expected improvement in the prognosis of the disease. Early and timely diagnosis of CVD, in particular IHD, plays an important role in reducing the percentage of disability and mortality, in developing treatment tactics with further determination of indications for myocardial revascularization methods.

Keywords: coronary arteries, morfo-functional changes, MSCT, coronary angiography.

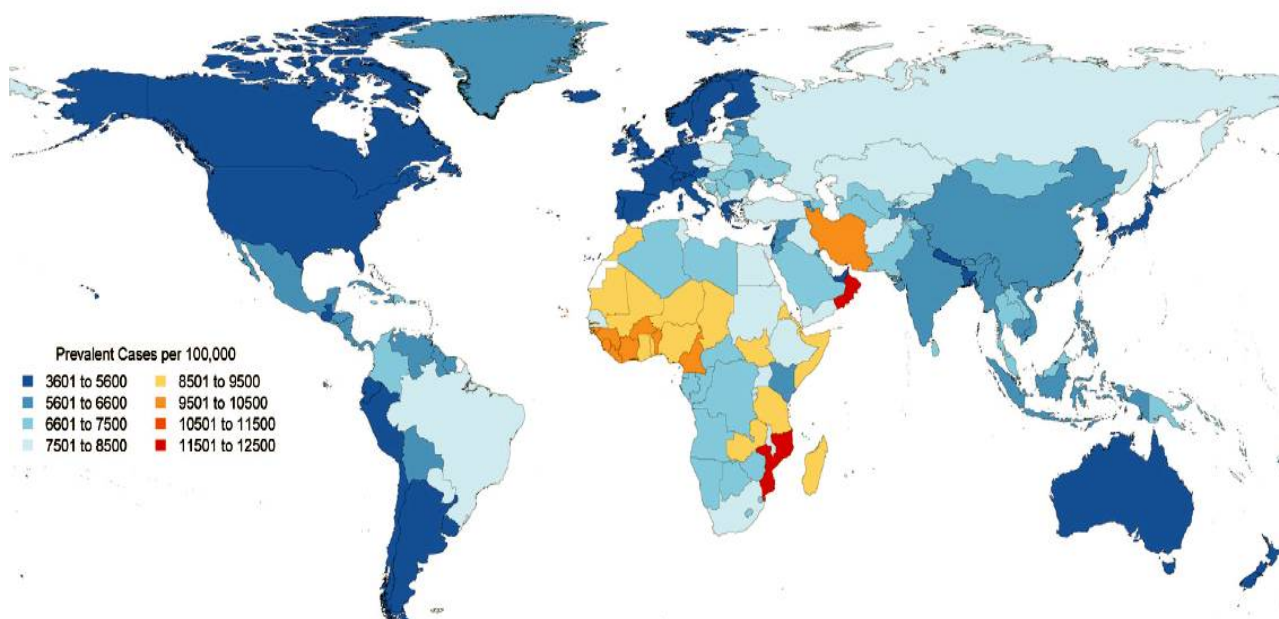
Высокая распространенность сердечно-сосудистых заболеваний (ССЗ) среди населения мира представляет собой серьезную медицинскую и экономическую проблему, поэтому важнейшей задачей здравоохранения является ранняя выявляемость и диагностика, менеджмент, совершенствование системы кардиологической и кардиохирургической помощи, повышение ее эффективности и доступности, особенно у больных с подозрением на ИБС [2, 28].

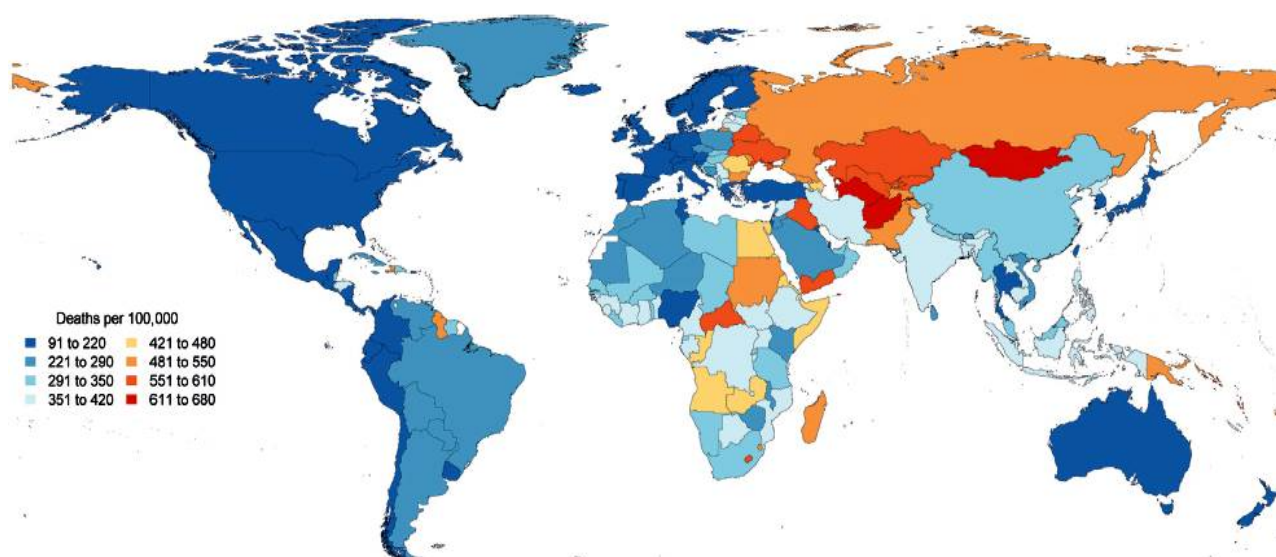
Несмотря на постоянное совершенствование технологий по диагностике и лечению ССЗ - ишемическая болезнь сердца (ИБС) остается основной причиной преждевременной смерти и инвалидизации населения во всем мире. По данным ВОЗ, в 2016 году от ССЗ умерло 17,9 миллиона

человек, что составило 30% всех глобальных случаев смерти, при этом 7,5 миллиона (41,8%) случаев произошло в результате ИБС, а 6,4 миллиона (35,7%) – инсульта [15,21]. В исследовании «Global, Regional, and National Burden of Cardiovascular Diseases for 10 Causes, 1990 to 2015» (Roth G.A., 2017) была дана ориентировочная стандартизованная по возрасту распространенность и смертность общих ССЗ в 2015 г. для каждой страны [84]. По этим данным заболеваемость ССЗ в Республике Узбекистан в 2015 г. составила 6601-7500 на 100 тыс. населения (Рис. 1), а показатель смертности составил 551-610 на 100 тыс. населения, что свидетельствует о необходимости оказания своевременной диагностической и лечебной помощи пациентам с ССЗ (Рис. 2).

Рисунок 1.

FIGURE 1 Global Map, Age-Standardized Prevalence of CVD in 2015



CENTRAL ILLUSTRATION Global Map, Age-Standardized Death Rate of CVD in 2015

В Узбекистане в последние два десятилетия отмечается рост заболеваемости и смертности от ССЗ, а структура смертности не отличается от мировой. Так по данным государственного комитета Республики Узбекистан по статистике 2/3 смертельных исходов от ССЗ среди лиц в возрасте 45–65 лет приходится на долю ИБС и главным образом инфаркта миокарда. За 2017 год из общего количества зарегистрированных смертей 59,9% (96738 случаев) составили умершие от болезней системы кровообращения. Из общего числа зарегистрированных умерших за январь-декабрь 2018 года - 60,3% умерли от болезней системы кровообращения, 9,7% - от новообразований, 6,5% - от несчастных случаев, отравлений и травм, 5,6% - от болезней органов пищеварения, 4,0% - от болезней органов дыхания, 1,5% - от инфекционных и паразитарных заболеваний и 12,4% - от других болезней. Смертность в трудоспособном возрасте значительно выше среди мужчин, а среди лиц пожилого и старческого возраста она практически одинакова, независимо от пола [13]. Высокая распространенность данных патологических состояний среди населения республики представляет собой серьезную медицинскую и экономическую проблему, и как следствие, требует ранней диагностики.

Согласно определению Всемирной Организации Здравоохранения (World Health Organization) ишемическая болезнь сердца (ИБС; лат. *morbus ischaemicus cordis* от др.-греч. ἰσχω — «задерживаю, сдерживаю» и αἷμα — «кровь») — патологическое состояние, характеризующееся абсолютным или относительным нарушением кровоснабжения миокарда вследствие поражения коронарных артерий (КА). Клинические проявления заболевания могут выявиться на ранней стадии, но, в тоже время, оно может не заявлять о себе очень долго и привести к таким сосудистым катастрофам, как инсульт или инфаркт миокарда. Стабильная стенокардия характеризуется эпизодами обратимого несоответствия между потребностью миокарда и доставки к нему кислорода, в результате ишемии или гипоксии, возникающей при физической нагрузке, эмоциональном напряжении или при других стрессовых ситуациях, которые также могут возникать спонтанно. Одна из особенностей ИБС является хроническое течение (несколько десятилетий) [5]. ИБС одно из часто встречающихся клинических состояний, сопровождающееся также повышенным риском тромбоза [94].

При этом механизмы боли различны:

1. Обструкция эпикардиальной артерии атеросклеротической бляшкой.

2. Локальный или диффузный спазм нормальной или атеросклеротически измененной артерии.

3. Микрососудистая дисфункция.

4. Дисфункция левого желудочка как следствие постинфарктного кардиосклероза (ПИКС) и/или гипертрофированного миокарда (ишемическая кардиомиопатия).

5. Повышение активности свертывающей системы крови (или снижение активности противосвертывающей системы).

Вышеописанные механизмы могут быть причиной боли как по отдельности, так и в комбинации. С точки зрения развития «ишемического каскада» у пациентов с ИБС наблюдаются нарушения диастолической и систолической функции миокарда, перфузии и метаболизма миокарда [58].

Развитие осложнений и исходы ИБС во многом определяют не только состояние коронарного русла, но и собственно миокарда, что обуславливает актуальность изучения структурных и функциональных характеристик состояния миокарда, особенно у пациентов, перенесших инфаркт миокарда (ИМ), которые входят в группу высокого риска неблагоприятных исходов. Тем самым, изучение состояния миокарда и выявление ИБС должно происходить на раннем этапе диагностики пациента, чтобы предотвратить в дальнейшем переход заболевания в тяжелую стадию с дальнейшим смертельным исходом, что является довольно актуальной задачей [5, 10, 12, 58].

Существует множество методов диагностики ИБС, как рутинных, так и современных. Обычные неинвазивные методы исследования, такие как ЭКГ, велоэргометрическая проба или тредмил-тест, стресс-эхокардиография, скintiграфия миокарда с нагрузкой, не обладают желаемой точностью в диагностике поражений коронарных артерий, не позволяют оценить распространенность ишемии должным образом и степень ее выраженности на микроциркуляторном уровне. А в ряде случаев дают ложноположительные или ложноотрицательные результаты. Данные методики не дают представления о полной картине значимости изменений КА и возможном объеме хирургического вмешательства для реваскуляризации миокарда [20]. В настоящее время в кардиологии существуют общепринятые стандарты диагностики: для оценки морфологии и сократительной функции используется эхокардиография (ЭхоКГ), для оценки перфузии — однофотонно-эмиссионная компьютерная томография (ОФЭКТ), проходимости КА — селективная коронаро-ангиография (КАГ), для оценки жизнеспособности — позитронно-эмиссионная томография (ПЭКТ). Однако все эти методы имеют определенные

недостатки и особенности, ограничивающие их клиническое применение.

ЭхоКГ - на современном этапе развития методов медицинской визуализации, является самым распространенным, неинвазивным и доступным методом исследования сердца и сосудов, при котором можно быстро выявить нарушения локальной сократимости - чувствительный маркер ишемии миокарда. Нормальный ответ ЛЖ на нагрузку заключается в увеличении скорости сокращения и систолического утолщения миокарда. При появлении ишемии эти показатели меняются в различной степени. Чувствительность метода стресс-ЭхоКГ в диагностике без болевой ишемии миокарда составляет 74-94%, специфичность - 64-96%. Модификацией данного метода является фармакологическая стресс-ЭхоКГ с использованием лекарственных средств действующих на сократимость миокарда (добутамин, дипиридамола, аденозин и арбутамин). Чувствительность этого теста широко варьирует в зависимости от пораженных КА и составляет в среднем 60-85%, специфичность - 80-95%. Недостатками ЭхоКГ является необходимость наличия хорошего ультразвукового окна, трудности в оценке базальных сегментов при большой нагрузке, субъективный фактор - «оператор-зависимость» методики визуализации.

ОФЭКТ - не инвазивный метод исследования, предназначенный для оценки кровообращения миокарда на уровне микроциркуляторного русла, с помощью введения радиофарм-препаратов ^{201}Tl или $^{99\text{m}}\text{Tc}$. Полученные изображения отображают распределение меченых атомов внутри сердечно-сосудистой системы. Радионуклидные исследования подходят для пациентов, у которых отмечаются существенные отклонения в картине ЭКГ, затрудняющие однозначную интерпретацию результатов стандартных нагрузочных исследований. К этой группе относятся больные с имплантированным электронным кардиостимулятором, блокадой левой ножки пучка Гиса. По сравнению с нагрузочными тестами, сканирование с применением радионуклидов позволяет более точно выявить анатомическую локализацию ишемических зон и провести количественную оценку степени ишемии. Сцинтиграфический метод хорошо подходит для диагностики степени ишемии миокарда, однако мало подходит для изучения тонких показателей систолической и диастолической дисфункции. Имеется ряд ограничений использования данного метода, связанных с большой длительностью проведения исследования, ограничением выявления субэндокардиальных дефектов перфузии при ОФЭКТ и высокой стоимостью проведения исследования, лучевой нагрузкой. Чувствительность перфузионной сцинтиграфии миокарда составляет 80-90%, специфичность - 86%. Ложноотрицательные результаты снижают диагностическую ценность метода. Основными их причинами являются: ожирение, обуславливающее плохое качество изображения, большие молочные железы, высокое стояние диафрагмы [17, 20].

ПЭТ - специальный метод радионуклидного сканирования, позволяющий оценивать степень перфузии миокарда и жизнеспособность его клеток. Степень перфузии миокарда обычно оценивают с использованием аммиака, меченного изотопом азота-13 или применяя изотоп рубидия-82. Жизнеспособность миоцитов определяется методом ПЭТ при исследовании потребления глюкозы тканью миокарда. При метаболизме нормального миокарда в условиях голодания глюкоза обеспечивает только 20% вклада в произведенную энергию, в то время как свободные жирные кислоты обеспечивают остальные 80%. Однако в условиях ишемии миокарда доля глюкозы в процессах метаболизма растет, и чем больше ткань миокарда подвержена ишемии, тем больше она потребляет глюкозы. ПЭТ-сканирование с ^{18}F ДГ (фтордезоксиглюкоза) помогает выяснить, представлены ли области желудочков, утратившие сократительную функцию при пониженном кровоснабжении, рубцовой тканью или же являются жизнеспособными («спящие миоциты»). В рубцовой

ткани понижен как кровоток, так и поглощение ^{18}F ДГ. Исследования перфузии миокарда с помощью ПЭТ доказали отличные возможности диагностики в выявлении ИБС. Мета-анализ данных, полученных с помощью ПЭТ, продемонстрировал 92%-ную чувствительность и 85%-ную специфичность для обнаружения коронарной патологии, превосходящей перфузии миокарда [16, 86].

Селективная КАГ - инвазивный методом диагностики позволяющий визуализировать локализацию и степень сужения (%) просвета КА, определить необходимость хирургического лечения [15, 41, 85]. До настоящего времени метод является «золотым стандартом» для диагностики и рентгенэндоваскулярных вмешательств при патологии КА. Однако с широким применением **компьютерной томографии коронарных артерий (КТ-КА)** оспаривается его диагностическая точность, т.к. КАГ ограничена визуализацией лишь изменений просвета сосуда, не предоставляя детальной информации о характере атеросклеротических бляшек и перфузии миокарда. При высокой цене как расходных материалов, так и самого метода, с воздействием ионизирующего излучения, в определенном проценте случаев пациенты не имеют поражения КА и не нуждается в восстановлении коронарного кровотока [30, 62]. Использование КАГ в 2-3% случаев может приводить к серьезным осложнениям: цереброваскулярные эмболии, сложные нарушения ритма сердца, инфаркт миокарда, диссекция коронарных артерий, местные гематомы, реакция на введение контрастного препарата, перфорация полостей сердца [4, 43, 77].

В чисто диагностических целях КАГ необходима только у пациентов с подозрением на ИБС в случаях неокончательного неинвазивного тестирования или, в исключительных случаях, у пациентов определенных профессий (например, пилоты). Тем не менее, КАГ может быть показана, если неинвазивная оценка предполагает высокий риск кардиального события для определения вариантов реваскуляризации [14]. У пациента с высокой клинической вероятностью ИБС и симптомами, не отвечающими на медикаментозную терапию или с типичной стенокардией при низком уровне физической нагрузки, ранняя КАГ без предшествующей неинвазивной стратификации риска может быть разумной для выявления поражений, потенциально поддающихся реваскуляризации. Функциональная оценка миокарда должна дополнять КАГ, особенно у пациентов с коронарными стенозами 50-90% или многососудистым поражением, при несоответствии между ангиографической и гемодинамической тяжестью коронарных стенозов [38, 57]. КАГ не следует проводить у пациентов со стенокардией, которые не являются кандидатами на стентирование или шунтирование КА или отказываются от инвазивных процедур и хирургической реваскуляризации. КАГ также не должна проводиться пациентам, у которых не ожидается, что реваскуляризация улучшит функциональное состояние или качество жизни.

Основной причиной возникновения различных форм ИБС является атеросклероз коронарных артерий. Длительное время заболевание может протекать бессимптомно из-за незначительной степени сужения просвета сосуда, развития коллатерального кровообращения и ремоделирования сосудистой стенки [2, 22, 59]. Отсутствие прямой визуализации стенки артерии при КАГ не дает возможности установить наличие ранних признаков атеросклероза до сужения просвета сосуда [25, 83]. Поэтому, очевидна необходимость разработки и применения в клинической практике неинвазивных и экономически эффективных методов оценки состояния КА, которые позволяют выявить развитие атеросклеротического процесса на ранних стадиях его развития [7,8,9].

В комбинации с клиническими стандартными методами стратификации риска пациентов, эволюция методов медицинской визуализации постоянно вводит все более и более мощные инструменты для диагностики. Последние десятилетия характеризуются интенсивным развитием и внедрением в

практику методов визуализации сердца и сосудов с низким уровнем риска, таких как многослойная спиральная компьютерная томография (МСКТ) и магнитно-резонансная томография (МРТ) [91].

Компьютерная томография (КТ) — метод неразрушающего послойного исследования внутреннего строения предмета, был предложен в 1972 году Годфри Хаунсфилдом и Алланом Кормаком, удостоенными за эту разработку Нобелевской премии. Метод основан на измерении и сложной компьютерной обработке разности ослабления рентгеновского излучения различными по плотности тканями. При исследовании сердца и КА предъявляются высокие требования к визуализации в отношении пространственного и временного разрешения. Это было решено посредством коронарной КТ-ангиографии (КТ-КА), которая показывает превосходные преимущества в количественной оценке коронарных бляшек.

Одним из приоритетных методов диагностики ИБС в этом направлении стала **МСКТ-коронарография (МСКТ-КА)**, с диагностической точностью более 95%. В ряде сообщений указывается, что гемодинамически незначимые стенозы лучше выявляются при МСКТ-КА, чем при КАГ, с возможностью определения изменения диаметра сосуда уже при 20% поражении. Внедрение новых подходов в реализации данного метода способствовало рассмотрению его в качестве перспективной альтернативы диагностической инвазивной КАГ [28, 54, 63, 68, 89, 98].

При прогрессировании патологического процесса в атеросклеротических бляшках откладывается соли кальция, поэтому обнаружение кальцинированных очагов на стенках коронарных артерий может указывать на наличие ИБС [18].

Существуют три основных типа бляшек:

1. Мягкая бляшка - состоит в основном из молекул липидов. Количество кальция в ней очень низкое. Это типичная форма бляшек до их срединного этапа развития. На данном этапе вероятность разрыва атеросклеротической бляшки очень велика. Если мягкая бляшка достаточно велика по размеру и распространенности, ее можно идентифицировать на КТ с контрастным усилением как сужение просвета сосуда. Визуальное восприятие мягких бляшек на КТ может быть усилено сегментацией сосуда и кривой планарной реформацией соответствующей артерии. На рисунке 3 при МСКТ-КА исследовании определяются мягкие бляшки проксимального сегмента передней нисходящей (межжелудочковой) артерии (ПНА) (указаны стрелками).

2. Кальцинированная бляшка - бляшка с высоким содержанием кальция и знаменует последнюю стадию развития бляшек. Вероятность разрыва гораздо ниже, чем у мягкой бляшки. Кальцинированные бляшки относительно легко обнаружить на КТ. На рисунке 4 указана стрелкой кальцинированная бляшка проксимального сегмента ПНА.

3. Положительное ремоделирование. Ремоделирование - это развитие бляшек снаружи стенки сосуда, не вызывающего значимого стеноза просвета. Как следствие, многие случаи ремоделирования при традиционной КАГ не обнаруживаются, поскольку пациенты обычно бессимптомны, однако существует опасность разрыва такой бляшки. Данный тип атеросклеротической бляшки выявляются при КТ-исследовании. На рисунке 5 стрелками указана выявленная на МСКТ-КА мягкая бляшка в проксимальном сегменте правой коронарной артерии с существенным положительным ремоделированием и незначительным сужением просвета КА.

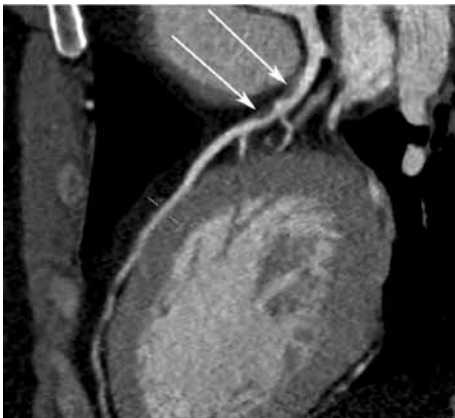


Рисунок 3.

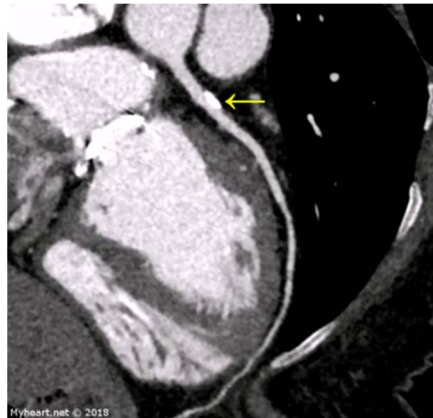


Рисунок 4.

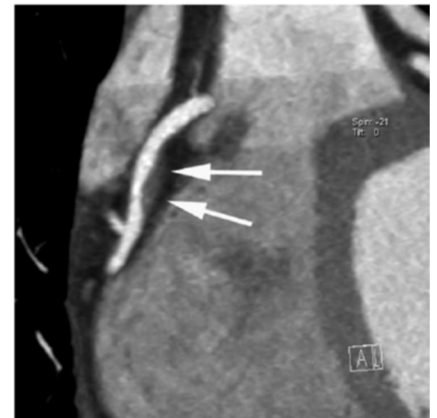

Рисунок 5.

Только 15% всех сердечных приступов вызваны стенозом, прекращающим коронарный кровоток в одной из КА. Наличие сужения не обязательно приведет к ишемии в зоне кровоснабжаемой стенозированной артерии. Атеросклеротические бляшки, склонные к осложнению называются нестабильными («уязвимыми») бляшками. Большинство нестабильных бляшек (95%) расположены в проксимальных сегментах эпикардальных ветвей и редко в дистальных сосудах. В большинстве случаев острый коронарный синдром (ОКС) является результатом осложненной атеросклеротической бляшки (нестабильной), которая не вызвала снижения потока крови предшествовавшего эпизоду ангинозной боли. Основной риск, связанный с бляшкой это разрыв фиброзной оболочки. Контакт компонентов крови в КА с липидной основой атеросклеротической бляшки приводит к коагуляции и формированию тромба. При достаточных размерах тромба, приводящей к закупорке артерии происходит острое и

массивное нарушение кровоснабжения миокарда, приводящее к инфаркту.

На данный момент нет возможности достоверно выявить нестабильную бляшку имеющимися диагностическими методами. Однако анализ компонентов и структуры бляшки по данным МСКТ-КА исследований дает возможность клиницистам оценить ее риск нестабильности и стадию развития. При МСКТ для количественной оценки кальциноза используется индекс Агатстона - показатель кальциноза коронарных артерий (ККА). Данный показатель измеряет количество кальция в каждой бляшке и имеет определенную прогностическую ценность в развитии ИБС. Информация о ККА, полученная с помощью КТ, может быть использована для оценки пре-тестовой вероятности обструктивного поражения КА [24]. В частности, отсутствие кальцификации в КА (индекс Агатстона = 0) связано с низкой распространенностью обструктивного поражения (<5%) и низким риском смерти от инфаркта миокарда (<1% годового риска) [93]. Ежегодные случаи неблагоприятных эпизодов у пациентов без

значительного содержания кальция в КА приблизительно 2 из 1000 [42]. Пиксели выше порога 130 единиц Хаунсфилда (HU) определяются как представляющие собой коронарный кальций. При индексе коронарного кальциноза (ИКК) >400 количество сердечных приступов возрастает в десять раз, что соответствует 20-50 случаев на 1000 пациентов [69]. Однако следует отметить, что визуализация ККА не исключает коронарный стеноз, вызванный не кальцинированным атеросклеротическим поражением [33]. Даже при выраженном кальцинозе, стеноз просвета не обязательно имеет место быть, а «нулевой» индекс кальция не может использоваться для исключения стенозов коронарных артерий у лиц с клиническими проявлениями, особенно у молодых и с острыми симптомами. Исследования показывают, что ККА связан с риском развития ИБС [37, 78, 87].

Кальцификация КА стала наиболее прогностически значимым маркером сердечно-сосудистого риска у лиц без симптомов ИБС, способным добавлять прогностическую информацию помимо традиционных факторов риска ССЗ. Согласно Европейским рекомендациям по профилактике ССЗ показатель ККА может рассматриваться как модификатор риска при оценке ССЗ. Класс IIb, Уровень доказательности: В [81]. Оценка ККА применима при принятии решения о профилактическом применении статинов и/или аспирина. В большинстве исследований было показано, что подсчет ККА является экономически эффективным в сравнении с альтернативными подходами, где учитываются предпочтения пациентов в отношении превентивного медикаментозного лечения [45].

После внутривенной инъекции контрастного средства КТ может визуализировать просвет КА. Обязательными являются адекватная технология (по крайней мере 64 срезовый КТ), выбор пациента, а также тщательная его подготовка. У пациентов с подозрением на ИБС многоцентровые исследования с использованием 64-срезового КТ продемонстрировали чувствительность 95-99% и специфичность 64-83%, отрицательные прогностические значения 97-99% для выявления лиц, по меньшей мере, со стенозом одной КА по данным КАГ [31, 72]. По мнению экспертов, для коронарной КТ-ангиографии следует рассматривать только пациентов с адекватной задержкой дыхания, без выраженного ожирения, с предпочтительным показателем индекса кальциноза (например, показатель Агатстона <400), с синусовым ритмом и частотой сердечных сокращений 65 ударов в минуту или менее. При необходимости рекомендуется использовать б-блокаторы короткого действия или другие препараты, снижающие сердечный ритм [23].

Мета-анализы небольших исследований подтверждают высокую чувствительность (98-99%) и отрицательное прогностическое значение (99-100%), в сочетании с более низкой специфичностью (82-89%) и положительным прогностическим значением (91-93%)[16, 79]. Пространственное и временное разрешение, объемный охват современных мультidetекторных систем, достаточны для обеспечения надежной визуализации КА, но специфичность МСКТ-КА снижается с увеличением количества коронарного кальция. Поэтому при показателе Агатстона > 400 у симптоматических пациентов с распространенным сужением КА разумно не продолжать МСКТ-КА [34, 49, 92]. Кроме того, МСКТ-КА остается менее надежной у пациентов с коронарными стентами из-за артефактов, вызванных металлом, и ограниченного пространственного разрешения КТ. Оценка шунтов коронарных артерий (САВГ) является высокоточной, тогда как оценка нативных коронарных сосудов у шунтированных пациентов затруднена и подтверждена ложноположительным результатам [95].

При использовании КТ озабоченность вызывает лучевая нагрузка при визуализации КА, поэтому необходимо принять меры для снижения ненужных высоких доз облучения [53]. Способы снижения лучевой нагрузки при КТ-коронарографии также продолжают развиваться, что позволило

снизить ее от начального уровня 30 мЗв до 1 мЗв на современных сканерах премиум-класса благодаря технологиям модуляции дозы (изменяемому напряжению рентгеновской трубки в зависимости от фазы сокращения), итеративной реконструкции изображений (математические алгоритмы обработки данных) и совершенствованию технических характеристик детекторов.

Согласно общим выводам, МСКТ-КА применима при первоначальной диагностике коронарного атеросклероза как причины ХСН при низкой и средней претестовой вероятности ИБС в качестве метода исключения у симптоматических пациентов, для исключения коронарных стенозов у пациентов, у которых можно ожидать хорошего качества изображения и достаточно низкой дозы облучения, при наличии адекватных технологий и опыта. Учитывая ложноположительную долю стресс-тестов у пациентов с гипертрофией ЛЖ, МСКТ-КА может быть оправдана в качестве теста первой линии у отдельных лиц. МСКТ-КА является предпочтительным тестом у пациентов с более низким диапазоном клинической вероятности ИБС, отсутствием предшествующего диагноза ИБС. Данный метод обнаруживает субклинический коронарный атеросклероз, но также может точно исключить анатомически и функционально значимый стеноз КА [40, 47].

В результате значительных технических достижений в компьютерной томографии, в современных руководствах в диагностике ИБС МСКТ-КА относится к I классу рекомендаций, являясь методом первой линии. Современные системы МСКТ дают возможность получать данные для реконструкции КА и серии изображений, позволяющие оценить размеры и объемы камер сердца и толщину миокарда в различные фазы сердечного цикла, рассчитать массу миокарда, фракцию выброса, ударный объем, параметры локальной сократимости миокарда - состояние его функции отделов сердца. Появились методы МСКТ, позволяющие не только констатировать факт стеноза, но и определить его перфузионную значимость, неинвазивно стратифицировать риск ИБС: КТ-перфузия и метод «виртуальной» математической оценки фракционного резерва кровотока (ФРК). Однако положительные результаты МСКТ-КА требуют уточнения, поскольку специфичность метода недостаточна для планирования хирургической тактики, пространственное разрешение КТ также ниже, чем селективной КАГ. МСКТ-КА не может исключить функциональную ИБС у этих пациентов. Новые разработки в МСКТ-КА, такие как КТ-ФРП (фракционный резерв перфузии) (СТ-FFR), нуждаются в дальнейшей проверке. Диагностическая точность современных мультidetекторных КТ систем высока. Тем не менее, до настоящего времени опубликованы единичные работы, в которой сравнивались диагностические возможности МСКТ-КА с 64 срезами и МСКТ-КА с 256 срезами в выявлении значимых стенозов КА (>50%) [73, 88].

Вышеизложенное обуславливает актуальность оптимизации алгоритмов и параметров его применения, изучения эффективности МСКТ в прогнозировании и выявлении стенозов коронарных артерий у больных сердечно-сосудистыми заболеваниями.

Магнитно-резонансная томография (МРТ) - современный и безопасный метод визуализации, получившим широкое применение. Большое количество доклинических и клинических исследований за последние десятилетия доказали высокую эффективность МРТ в диагностике заболеваний сердца. Высокоинформативный метод кардиовизуализации позволяет получить информацию о причинах болевого синдрома в грудной клетке в относительно короткий промежуток времени, за счет получения изображений высокого качества. Отличительные признаки позволяют отнести данный метод лучевой диагностики к наиболее востребованным: отсутствие ионизирующего излучения, высокое пространственное разрешение, превосходная воспроизводимость как отдельных анатомических структур, так и всего тела в целом. МРТ обеспечивает дифференциацию мягких тканей, визуализацию и

количественную оценку кровотока. Обладает возможностью оценки как морфо-анатомических, так и функциональных показателей миокарда, массы и объема желудочков при диагностике внутрисердечных и внутрисудистых тромбов и опухолей. Метод позволяет диагностировать и оценивать распространенность патологического процесса при таких заболеваниях как ИБС, кардиомиопатии, миокардиты, болезни накопления. Преимущество метода – отсутствие лучевой нагрузки, а также относительная безопасность применения терапевтических доз МР-контрастных препаратов. [12, 19, 29, 60, 76].

Использование в клинической практике кардиальной МРТ открыло возможности для исследования состояния миокарда у пациентов с подозрением на ИБС, позволяя оценивать структуру миокарда и определять распространенность фиброзных и рубцовых изменений сердечной мышцы. Согласно данным исследований, степень фиброза, выявляемого при МРТ, коррелирует с выраженностью клинических симптомов, прогнозом и частотой осложнений у пациентов со структурными изменениями миокарда. С диагностической целью МРТ широко рекомендована у пациентов с подозрением на ишемию миокарда и промежуточной (15-65%) пре-тестовой вероятностью ИБС, а также с целью определения показаний к реваскуляризации у пациентов со стабильной клинической симптоматикой [26, 65].

Незаменимым диагностическим инструментом является стресс-визуализация у пациентов с патологией сердечного ритма, которые препятствуют точной интерпретации изменений ЭКГ во время нагрузочных проб. В качестве начального теста для документации факта ишемии стресс-визуализация рекомендуется, если пре-тестовая вероятность ИБС от средней к высокой составляет 66-85% или если ФВ составляет <50% у пациентов без типичной стенокардии. Класс рекомендаций и показания для выполнения стресс-МРТ упоминаются в том же контексте, что и стресс-ЭхоКГ, ОФЭКТ и ПЭТ (IA-IV) [74]. По данным Greenwood (2016 г.) оказалось, что проведение МРТ снижало вероятность ненужной ангиографии по сравнению с рекомендациями NICE на 79% [46]. Появление новых программ сканирования с улучшенным тканевым контрастом и временным разрешением, позволили не только выявлять зоны измененного миокарда в острую и подострую фазы инфаркта миокарда, но и визуализировать рубцово-пораженный миокард, точно оценивать размеры инфаркта, а также дифференцировать зону некротизированного миокарда и зону обратимых изменений [70]. МРТ с использованием гадолиний содержащих контрастных средств, позволяет дифференцировать поврежденные (но еще жизнеспособные) участки миокарда от инфарктной ткани. Выявление при МРТ заместительного фиброза миокарда при кардиомиопатиях имеет доказанную предсказательную ценность в прогнозе частоты госпитализации по поводу сердечной недостаточности, внезапной смерти, индуцируемых желудочковых аритмий, но в настоящий момент эта прогностическая информация не влияет на тактику терапии [6, 44].

Магнитно-резонансная коронароангиография (МР-КА) является еще одной потенциальной альтернативой, которую можно комбинировать с другими методиками МРТ сердца для мультипараметрической оценки ИБС, включая анатомию, функцию и характеристики ткани миокарда. В сравнении с МСКТ-КА, МР-КА не подвержена влиянию артефактов от выраженных кальцинатов и не имеет воздействия ионизирующего излучения на пациентов, что делает её более подходящей для динамических исследований [51].

В ряде исследований было показано, что при использовании различных методов МР-КА чувствительность и специфичность составляет в диапазоне от 70% до 90%. Тем не менее, некоторые нерешенные вопросы все еще ограничивают клиническую выполнимость данной методики. Длительное время обработки изображений, более низкое пространственное разрешение и зависимость от оператора, все еще ограничивают

клиническую выполнимость данной методики. В настоящее время МР-КА по-прежнему рассматривается, прежде всего, как инструмент исследования. [27, 52, 75].

Метод МРТ с отсроченным контрастированием является высокоинформативным в оценке жизнеспособности миокарда благодаря высокому пространственному разрешению и возможности дифференцировать трансмуральный и субэндокардиальный фиброз, достоверно оценить толщину миокарда и сократимость, что в совокупности влияет на прогноз восстановления. Однако эффективность использования показателей жизнеспособности миокарда в качестве руководящего принципа выбора тактики лечения в настоящий момент остается предметом изучения, поскольку существующие данные несколько разноречивы [48, 86].

Анализ зарубежной литературы показал, что в области МРТ в последние годы получили дальнейшее развитие использование систем с напряженностью поля 3 Тл, что позволило улучшить как отношение сигнал/шум, так и методы параллельной визуализации. Это привело к улучшению пространственного и временного разрешения трехмерной (3D) коронарной визуализации всего сердца без задержки дыхания [22, 35, 55, 82, 96, 97, 99].

В мета-анализе Danad I. с соавторами (2017 г.) проведено сравнение методов визуализации сердца (ОФЭКТ, стресс-ЭХОКГ, МСКТ-КА, МРТ, КАГ) с показателями фракционного резерва кровотока (FFR) как эталонным стандартом [36]. МРТ показала наибольшую эффективность в диагностике ишемии миокарда, с более низкой эффективностью ОФЭКТ и стресс-ЭХОКГ. Причины превосходства МРТ могут быть связаны с высоким пространственным разрешением, способствующим выявлению субэндокардиальной ишемии, которая может быть пропущена с помощью ОФЭКТ. В сравнении со стресс-ЭХОКГ, выявляющей аномалии движения региональных стенок, которые концептуально возникают на более позднем этапе в ишемическом каскаде, МРТ может быть лучше благодаря своим диагностическим возможностям на более раннем этапе. ОФЭКТ имела низкие показатели при пососудистом анализе - чувствительность 57% против 70% при пациент-ориентированном анализе, что вероятно, связано с отсутствием анатомической информации. Важно отметить, что авторы наблюдали высокую диагностическую чувствительность МСКТ-КА, что связано с высоким отношением отрицательной вероятности, что делает его отличным методом исключения гемодинамически значимых стенозов КА. Тем не менее, специфичность МСКТ-КА является низкой и подчеркивает несоответствие между клинической значимостью стеноза и поражением КА, вызывающей ишемию. Таким образом, если целью является выявление гемодинамически значимой ишемии миокарда, то полагаться на выявленный коронарный люминальный стеноз, представляется неуместным.

В Республике Узбекистан методика МРТ сердца с контрастным усилением недостаточно распространена, что во многом обусловлено отсутствием информации у кардиологов о диагностических возможностях метода, а у специалистов лучевой диагностики — об особенностях проведения методики исследования. Активная стратегия развития в данном направлении диагностики поможет значительно снизить частоту возникновения внезапных сердечных смертей. Это обуславливает актуальность целенаправленного изучения диагностических возможностей методики МРТ с контрастным усилением при ИБС.

Клинические модели, включающие факторы риска ССЗ, изменения на ЭКГ в покое и кальциноз коронарных артерий, являются более ценными в выявлении пациентов с обструктивным поражением КА, в сравнении только лишь с такими параметрами как возраст, пол и наличие симптомов [39, 56]. Интересные данные были получены в многоцентровом проспективном исследовании MESA (мультиэтническое исследование атеросклероза) начатом в 2000 году [44]. Выборка состояла из 6814 мужчин и женщин в возрасте от 45 до 84 лет.

Приблизительно 38% участников были белыми, 28% - афро-американцами, 22% - латино-американцами и 12% - азиатами, преимущественно китайского происхождения. Было выявлено, что распространенность ККА отличается по этнической принадлежности и была выше у лиц белой расы в сравнении с 3 другими этническими группами. Различия между этническими группами не были полностью объяснены различиями факторов риска, что позволяет предположить наличие других факторов, влияющих на различия в распределениях ККА. Во всех 4 этнических группах ККА являлся убедительным предиктором сердечно-сосудистых событий, выходящих за рамки традиционных факторов риска. Исследование MESA представила оценочные кривые кальциноза по возрасту для 50-го, 75-го и 90-го перцентилей, что позволило определить, что означает приблизительный перцентиль для конкретного пациента. Тенденция варьирования распространенности и прогностической ценности индекса коронарного кальциноза в зависимости от этнической принадлежности была выявлена и другими исследователями [32, 50, 64, 95]. Большинство этих исследований основаны на изучении западных популяций. Данных в отношении наличия и степени тяжести коронарного кальциноза, ответственных за этнические различия в риске ИБС в азиатских популяциях отсутствуют.

Таким образом, на современном этапе развития медицины, важную роль в ранней и своевременной диагностике заболеваний играют методы медицинской визуализации, характеризующиеся минимумом неблагоприятных эффектов и противопоказаний, позволяющие оценивать степень поражения человеческого организма и его органов, и помогают в определении тактики лечения и конечного результата, ожидаемом улучшении прогноза заболевания. Ранняя и своевременная диагностика ССЗ, в частности ИБС играет большую роль в снижении процента инвалидности и смертности, в выработке тактики лечения с дальнейшим определением показаний к методам реваскуляризации миокарда [11]. Исследование сердца и коронарных артерий предъявляет высокие требования к методам лучевой диагностики в отношении пространственного и временного разрешения. Для современной диагностики ИБС - научное обоснование, систематизация и разработка основных методологических приемов МСКТ и МРТ сердца имеет важное теоретическое и практическое значение. На данном этапе лишь немногие из многочисленных параметров КТ-визуализации, выступают в качестве руководящих принципов в принятии клинических решений у пациентов с ИБС. Ключевую информацию (помимо методик стресс-визуализации) для стратификации риска и определения показаний к хирургическому лечению представляют функциональные показатели – фракция выброса желудочков сердца. Решение вопроса о том, какой из методов исследования для конкретного больного оказывается наилучшим, зависит от нескольких факторов. Одним из факторов является легкость проведения процедуры получения изображения. Еще один фактор, который необходимо принимать во внимание, представляет собой степень инвазивности процедуры получения изображения. Определенную роль играют также стоимость обследования, наличие соответствующего оборудования, популярность метода среди специалистов данного лечебного учреждения и наличие у них соответствующего опыта. При правильном выборе каждый

метод дает важную информацию, способствующую постановке диагноза и лечению ССЗ [67]. Каждый неинвазивный диагностический тест имеет определенный диапазон клинической вероятности при обструктивном поражении КА, где полезность его применения максимальна. Соотношения вероятности тестов представляют собой параметры их способности правильно классифицировать пациентов и могут использоваться для облегчения выбора наиболее полезного теста у любого конкретного пациента [60, 90]. Учитывая клиническую вероятность ИБС и соотношение вероятности конкретного теста, можно оценить пост-тестовую вероятность обструктивного ИБС. Используя данный подход, можно оценить оптимальные диапазоны клинической вероятности для каждого теста, где они могут реклассифицировать пациентов с промежуточной до низкой или высокой пост-тестовой вероятностью ИБС. Помимо диагностической точности и клинической вероятности, выбор неинвазивного теста зависит также от других характеристик пациента, опыта медицинского персонала и доступности тестов. Некоторые диагностические тесты могут работать лучше у одних пациентов, чем у других. К примеру нерегулярный сердечный ритм и наличие выраженного коронарного кальциноза связаны с повышенной вероятностью не диагностически качественного изображения МСКТ-КА, в результате чего данная методика не рекомендуется для таких пациентов [47]. Стресс-эхокардиография или перфузионная ОФЭКТ могут сочетаться с динамическим тестированием с физической нагрузкой и могут быть предпочтительными, если из теста с физической нагрузкой извлекается дополнительная важная информация, такая как толерантность к нагрузке или реакция сердечного ритма на нагрузку. ЭКГ с нагрузкой нельзя использовать в диагностических целях при наличии нарушений ЭКГ, препятствующих оценке ишемии. Риски, связанные с применением различных диагностических тестов, должны быть сопоставлены с пользой для больного. Например, особенно у молодых людей, необходимо принимать во внимание воздействие ионизирующего излучения, связанного с МСКТ-КА и визуализацией с помощью методами ядерной медицины. Точно так же необходимо принимать во внимание противопоказания к фармакологическим стрессорам и контрастным веществам (контрастные вещества на основе йода и хелаты на основе гадолиния). При надлежащем использовании диагностического теста, клиническая выгода от точного диагноза и терапии превышает прогнозируемые риски самого тестирования [61]. Обзор литературы показал актуальность изучения возможностей метода МСКТ в неинвазивной диагностике стенозов и окклюзий КА, изучение особенностей коронарного коронарного кальциноза и расчет нормативных показателей для различных популяций и возрастных групп. Имеются лишь единичные сообщения о возможности сопоставления полученных данных перфузионного исследования миокарда методами компьютерной и магнитно-резонансной томографией сердца до и после реваскуляризации. Изучение данных задач позволит широкому применению современных методов медицинской визуализации в диагностике морфо-функциональных изменений миокарда и коронарных артерий, позволит решать проблемы раннего выявления и своевременного оказания специализированной медицинской помощи больным с ССЗ.

Список литературы/ Iqtiboslar/References

1. Атеросклероз. Современные представления и принципы лечения. Рекомендации ВНОК // Научные ведомости Белгородского Государственного Университета 2009. №12(67). С.84-96.
2. Барбараш Л.С. Двадцатипятилетний итог развития кардиологии Кузбасса // Актуальные проблемы кардиологии и сердечно-сосудистой хирургии. 2016. №1. 6-13
3. Гаман С.А. Оценка распространенности и степени тяжести мультифокального атеросклероза с использованием методов электронно-лучевой компьютерной томографии и ультразвукового дуплексного сканирования у больных с ИБС. Автореф. дисс. канд.мед.нук. 2004. 134 с.

4. Данилов Н.М. Современные возможности рентгенэндоваскулярной диагностики и лечения при различных формах легочной гипертензии. Автореф. диссер. док.мед.наук. 2006. 169 с.
5. Живоглядов Д.И., Шария М.А. Лучевые методы оценки перфузии миокарда // Российский электронный журнал лучевой диагностики, Том 4 №4, 2014, 59-66.
6. Железняк И. С., Труфанов Г. Е., Рудь С. Д., Меньков И. А., Романов Г. Г., Краковская К. А. Магнитно-резонансная томография в диагностике ишемической болезни сердца // Клиническая медицина №5. 2013. С. 72-74.
7. Закирова А. Н., Оганов Р. Г., Закирова Н. Э. и др. Ремоделирование миокарда при ишемической болезни сердца // Рациональная фармакотерапия в кардиологии. 2009. № 1. С. 42-45.
8. Коков Л.С. Рентгенохирургические методы диагностики и лечения сердечно-сосудистых заболеваний. Мнение эксперта // Журнал им. Н.В. Склифосовского «Неотложная медицинская помощь». 2013;(1):23-24.
9. Корок Е. В., Сумин А. Н. Сложности в диагностике обструктивных поражений коронарных артерий: роль неинвазивных тестов // Комплексные проблемы сердечно-сосудистых заболеваний. 2019; Т. 8 № 1 С. 70-79.
10. Крючков Д.В., Артамонова Г.В. Первичный и повторный инфаркт миокарда: различия в отдаленной выживаемости пациентов // Комплексные проблемы сердечно-сосудистых заболеваний. 2015;(3):47-52.
11. Латфуллин И.А. Ишемическая болезнь сердца: основные факторы риска, лечение. Изд-во Казан. ун-та, 2017. 426 с.
12. Мареев В. Ю., Фомин И. В., Агеев Ф. Т., Арутюнов Г. П., Беграмбекова Ю. Л., Беленков Ю. Н. и др. Клинические рекомендации. Хроническая сердечная недостаточность (ХСН) // Журнал Сердечная Недостаточность. 2017;18 (1):3-40.
13. Медико-демографические показатели Республики Узбекистан, stat.uz.
14. Оганов Р.Г., Масленникова Г.Я. Стратегии профилактики сердечно-сосудистых заболеваний в российской федерации // Клиническая медицина. №3, 2012, 4-7.
15. Округин С.А., Кужелева Е.А., Гарганеева А.А. Программа ВОЗ «Регистр острого инфаркта миокарда»: эпидемиологический мониторинг острых коронарных катастроф // Комплексные проблемы сердечно-сосудистых заболеваний. 2018; 7 (1): 76-83.
16. Островский Ю.П. и др. Сердечная недостаточность. Минск: Беларуская наука, 2016. – 503 с.
17. Рыжкова Д.В., Салахова А.Р. Технические основы и клиническое применение позитронной эмиссионной томографии для оценки перфузии миокарда как самостоятельной процедуры и в составе гибридных систем // Трансляционная медицина. 2(5), 2015; 113–122.
18. Симоненко В.Б, Екимовских Ю.А., Долбин И.В. Кальциноз коронарных артерий – современное состояние проблемы // Клиническая медицина 2013. №4. С.11-14.
19. Усов В.Ю., Скурихин И.М., Лукьяненко П.И. и соавтр. МЕДИЦИНСКАЯ ВИЗУАЛИЗАЦИЯ 2016. №6 2016 С. 93-99.
20. Федоров В.Д., Кармазановский Г.Г. МСКТ-коронарография у больных хирургического профиля. Издательство: Видар-М Россия 2010, 154 с.
21. Фуженко Е.Е., Ховрин В.В., Кулагина Т.Ю., Абугов С.А., Сандриков В.А. Оценка выраженности коронарного стеноза по данным мультиспиральной компьютерной томографии в сравнении с коронарной ангиографией // Журнал Диагностическая и интервенционная радиология. 2015. Т. 9. № 3. С. 25-30.
22. Шерашов А.В., Шилова А.С., Першина Е.С., Щекочихин Д.Ю., Свет А.В., Гиляров М.Ю. Инфаркт миокарда без признаков обструктивного атеросклероза коронарных артерий // Кардиология. 2020;60(3):89-95. <https://doi.org/10.18087/cardio.2020.3.n881>
23. Abbara S, Arbab-Zadeh A, Callister TQ, Desai MY, Mamuya W, Thomson L, Weigold. SCCT guidelines for performance of coronary computed tomographic angiography: a report of the Society of Cardiovascular Computed Tomography Guidelines Committee. // J Cardiovasc Comput Tomogr. May-Jun 2009;3(3):190-204
24. Agatston AS, Janowitz WR, Hildner FJ, Zusmer NR, Viamonte M Jr., Detrano R. Quantification of coronary artery calcium using ultrafast computed tomography. // J Am Coll Cardiol 1990; 15:827–832.
25. André F, Müller D, Korosoglou G, Hosch W, Kauczor H, Katus H, Steen H. In-vitro assessment of coronary artery stents in 256-multislice computed tomography angiography. // BMC Research Notes (2014) 7(1)
26. Axel L, Otao R. Accelerated MRI for the assessment of cardiac function. // Br J Radiol. 2016;89:20150655.
27. Bastiaansen JAM, van Heeswijk RB, Stuber M, Piccini D. Noncontrast free-breathing respiratory self-navigated coronary artery cardiovascular magnetic resonance angiography at 3T using lipid insensitive binomial off-resonant excitation (LIBRE). // J. Cardiovasc.Magn.Reson. 2019;21:38
28. Benjamin E.J., Muntner P., Flonso F. et al. Heart disease and stroke statistics-2019 update: areportfrom the American Heart Association. Circulation. 2019;139:e56–e528;
29. Bhatia Mona. Evaluation of ischemic heart disease and viability by cardiac MRI. // Indian Heart Journal. Volume 66, Issue 1, January–February 2014, p.143-144
30. Bradley S.M., Maddox T.M., Stanislawski M.A. et al. Normal coronary rates for elective angiography in the Veterans Affairs Healthcare System: insights from the VA CART program (veterans affairs clinical assessment reporting and tracking).// J.Am.Coll.Cardiol 2014;63(5):417–426.
31. Budoff MJ, Dowe D, Jollis JG, Gitter, Sutherland J, Halamert E, Diagnostic performance of 64-multidetector row coronary computed tomographic angiography for evaluation of coronary artery stenosis in individuals without known coronary artery disease: results from the prospective multicenter ACCURACY (Assessment by Coronary Computed Tomographic Angiography of Individuals Undergoing Invasive Coronary Angiography) trial. // J. Am.Coll. Cardiol. 2008 Nov 18;52(21):1724-32.
32. Budoff MJ, Nasir K, Mao S et al. Ethnic differences of the presence and severity of coronary atherosclerosis.// Atherosclerosis. 2006;187:343-350
33. Budoff MJ, Mayrhofer T, Ferencik. Metal.; PROMISEInvestigators. Prognostic value of coronary artery calcium in the PROMISE study (Prospective Multicenter Imaging Study for Evaluation of Chest Pain).// Circulation 2017;136:1993-2005.
34. Chen CC, Chen CC, Hsieh IC, Liu YC, Liu CY, Chan T, WenMS, WanYL. The effect of calcium score on the diagnostic accuracy of coronary computed tomography angiography. // Int J Cardiovasc Imaging. 2011 Dec;27 Suppl 1:37-42.
35. Chen Zh., Sun B., Duan Q. etal. 3.0 T Contrast-enhanced whole-heart coronary magnetic resonance angiography for simultaneous coronary artery angiography and myocardial viability in chronic myocardial infarction. // Medicine (2018) 97:45.
36. Danad Ibrahim, Jackie Szymonifka, Jos W.R. Twisk et al. Diagnostic performance of cardiac imaging methods to diagnose ischaemia-causing coronary artery disease when directly compared with fractional flow reserve as a reference standard: a meta-analysisEuropean

- Heart Journal (2017) 38, 991–998. [60] Dastidar AG, Rodrigues J CL, Baritussio A, Bucciarelli-Ducci C. MRI in the assessment of ischaemic heart disease. // Heart (British Cardiac Society) 102(3) December 2015.
37. Erbel R, Möhlenkamp S, Moebus S et al. Coronary Risk Stratification, Discrimination, and Reclassification Improvement Based on Quantification of Subclinical Coronary Atherosclerosis: The Heinz Nixdorf Recall Study. Vol. 56, No 17, 2010, P. 1397-1406.
38. Escaned J., Echavarria-Pinto M., Garcia-Garcia H. Metal.; ADVISE II Study Group. Prospective assessment of the diagnostic accuracy of instantaneous wave-free ratio to assess coronary stenosis relevance: results of ADVISE II international, multicenter study (ADenosine Vasodilator Independent Stenosis Evaluation II). // JACC Cardiovasc Interv 2015; 8:824833.
39. Fordyce CB, Douglas PS, Roberts R et al.; Prospective Multicenter Imaging Study for Evaluation of Chest Pain (PROMISE) Investigators. Identification of patients with stable chest pain deriving minimal value from non-invasive testing: the PROMISE minimal-risk tool, a secondary analysis of a randomized clinical trial. // JAMA Cardiol. 2017;2:400-408.
40. Garbi M. et al. Appropriateness criteria for cardiovascular imaging use in heart failure: report of literature review // Eur. Heart J. Cardiovasc. Imaging. 2015. – Vol. 16, № 2. – P. 147-153.
41. Gaudio C, Pelliccia F, Evangelista A, Tanzilli G, Paravati V, et al. 320-row computed tomography angiography vs conventional coronary angiography in patients with suspected coronary artery disease: a systematic review and meta-analysis (2013). // Int. J. Cardiol 168: 1562-1564.
42. Georgiou D, Budoff MJ, Kaufer E et al. Screening patients with chest pain in the emergency department using electron beam tomography: a follow-up study. // J Am Coll Cardiol. 2001;38(1):105–110.
43. Giesler T, Baum U, Ropers D, Ulzheimer S, Wenkel E, Mennicke M, et al. Noninvasive visualization of coronary arteries using contrast-enhanced multidetector CT: influence of heart rate on image quality and stenosis detection. // Am. J. Roentgenol. 2002;179:911–16.
44. Gimelli A. et al. Non-invasive cardiac imaging evaluation of patients with chronic systolic heart failure: a report from the Association of Cardiovascular Imaging (EACVI). // Eur. Heart J. – 2014. – Vol. 35, № 48. – P. 3417-3425.
45. Greenland P., Blaha M.J., Budoff M et al. Coronary Calcium Score and Cardiovascular Risk. // JACC. Vol. 72, No. 4, 2018.
46. Greenwood, J., Ripley, D. P., Berry, C., McCann, G., Plein, S., Bucciarelli-Ducci, C., Brown, J.M. (2016). Effect of Care Guided by Cardiovascular Magnetic Resonance, Myocardial Perfusion Scintigraphy, or NICE Guidelines on Subsequent Unnecessary Angiography Rates: The CE-MARC 2 Randomized Clinical Trial. JAMA – Journal of the American Medical Association, 16(10), 1051-1060.
47. Gueret P, Deux JF, Bonello L et al, Diagnostic performance of computed tomography coronary angiography (from the prospective national multicenter multivendor EVASCAN study). // Am. J. Cardiol. 2013;111:471-478.
48. Guidelines on myocardial revascularization: the task force on myocardial revascularization of the European Society of Cardiology (ESC) and the European association of Percutaneous Cardiovascular Interventions (EAPCI) 2014 ESC/EACTS. // Eur. Heart J. – 2014. – Vol. 35, № 37. – P. 2541-2619.
49. Halliburton S, Arbab-Zadeh A, Dey D, State-of-the-art in CT hardware and scan modes for cardiovascular CT. // J. Cardiovasc. Comput. Tomogr. 2012;6:154–163.
50. Han D, Ó Hartaigh B, Gransar H. Prevalence and Distribution of Coronary Artery Calcification in Asymptomatic United States and Korean Adults. // Cross-Sectional Propensity-Matched Analysis. Circ J. 2016 Oct 25;80(11):2349-2355
51. Hamdan A., Asbach P., Wellnhofer E. et al. A Prospective Study for Comparison of MR and CT Imaging for Detection of Coronary Artery Stenosis. // JACC: CARDIOVASCULAR IMAGING Vol. 4, NO. 1, 2011, 50-61.
52. Hamdy A, Ishida M, Sakuma H. Cardiac MR Assessment of Coronary Arteries. // CVIA 2017;1(1):49-59,
53. Hausleiter J, Martinoff S, Hadamitzky M, Martuscelli E, Pschierer I, Feuchtnr GM, Catalan-Sanz P, Czermak B, Meyer TS, Hein F, Bischoff B, Kuse M, Schomig A, Achenbach S. Image quality and radiation exposure with a low tube voltage protocol for coronary CT angiography results of the PROTECTION II Trial. // JACC Cardiovasc Imaging 2010;3:1113–1123.
54. Hell M.M., Bittner D., Schuhbaeck A., et al. Prospectively ECG-triggered high-pitch coronary angiography with third-generation dual-source CT at 70 kVp tube voltage: feasibility, image quality, radiation dose, and effect of iterative reconstruction. // J. Cardiovasc. Comput. Tomogr. 2014;8(6):418–425.
55. Hirai K., Kido T., Kido T. et al. Feasibility of contrast-enhanced coronary artery magnetic resonance angiography using compressed sensing. // Journal of Cardiovascular Magnetic Resonance (2020) 22:15.
56. Jensen JM, Voss M, Hansen VB, Andersen LK, Johansen PB, Munkholm H, Norgaard BL. Risk stratification of patients suspected of coronary artery disease: comparison of five different models. // Atherosclerosis. 2012; 220:557-562.
57. Jeremias A, Maehara A, Genereux P et al., Multicenter core laboratory comparison of the instantaneous wave-free ratio and resting Pd/Pa with fractional flow reserve: the RESOLVE study. // J. Am. Coll. Cardiol. 2014;63:1253-1261.
58. Kaandorp T.A., Lamb H. J., Bax J. J. et al. Magnetic resonance imaging of coronary arteries, the ischemic cascade, and myocardial infarction. // Am Heart J. 2005. Vol. 149, N 2. P. 200-208
59. Kavousi M, Elias-Smale S, Rutten JH, et al. Evaluation of newer risk markers for coronary heart disease risk classification: a cohort study. // An. of internal medicine. 2012;156:438–444
60. Knuuti J, Ballo H, Juarez-Orozco LE, Saraste A, Kolh P, Rutjes AWS, Juni P, Windecker S, Bax JJ, Wijns W. The performance of non-invasive tests to rule-in and rule-out significant coronary artery stenosis in patients with stable angina: a meta-analysis focused on post-test disease probability. // Eur. Heart J. 2018;39:3322-3330.
61. Knuuti J, Bengel F, Bax JJ et al., Risks and benefits of cardiac imaging: an analysis of risks related to imaging for coronary artery disease. // Eur. Heart J. 2014;35:633-638.
62. Ko D.T., Tu J.V., Austin P.C., et al. Prevalence and extent of obstructive coronary artery disease among patients undergoing elective coronary catheterization in New York State and Ontario. // JAMA. 2013;310(2):163–169.
63. Korean Guidelines for the Appropriate Use of Cardiac CT. // Korean J Radiol. 2015 Mar-Apr; 16(2): 251–285.
64. Koulaouzidis G, Nicoll R, Charisopoulou D et al. Aggressive and diffuse coronary calcification in South Asian angina patients compared to Caucasians with similar risk factors. // Int. J. Cardiol. 2013;167:2472-2476.
65. Lee et al. // The growth and evolution of cardiovascular magnetic resonance: a 20-year history of the Society for Cardiovascular Magnetic Resonance (SCMR) annual scienc.
66. Lee JH, Ó Hartaigh B, Han D et al. Reassessing the Usefulness of Coronary Artery Calcium Score among Varying Racial and Ethnic Groups by Geographic Locations: Relevance of the Korea Initiatives on Coronary Artery Calcification Registry. // J. Cardiovasc. Ultrasound 2015;23(4):195-200.

67. Leonard S. Lilly. Pathophysiology of heart disease. // *Journal of Cardiovascular Magnetic Resonance* (2018) 20:8.
68. Liang J., Wang H., Hu L. et al. Diagnostic performance of 256-row detector coronary CT angiography in patients with high heart rates within a single cardiac cycle: a preliminary study. // *Clinical Radiology*. 2017. Volume 72, Issue 8, Pages 694.e7–694.e14.
69. Mark JP, Tice JA, Pignone M. Using the Coronary Artery Calcium Score to Predict Coronary Heart Disease Events. A Systematic Review and Meta-analysis. // *Arch Intern Med*. 2004;164(12):1285-1292.
70. McAlindon E, Pufulete M, Lawton C, et al. Quantification of infarct size and myocardium at risk: evaluation of different techniques and its implications. // *Eur Heart J Cardiovasc Imaging* 2015;16:738–46.
71. McClelland RL, Chung H, Detrano R et al. Distribution of Coronary Artery Calcium by Race, Gender, and Age. Results from the Multi-Ethnic Study of Atherosclerosis (MESA). // *Circulation*. 2006;113:30-37.
72. Meijboom WB, Meijns MF, Schuijf JD, Cramer MJ et al. Diagnostic Accuracy of 64-Slice Computed Tomography Coronary Angiography. // *Journal of the American College of Cardiology*. Vol. 52, No. 25, 2008.
73. Min JK, Leipsic J, Pencina MJ, Berman DS. Diagnostic accuracy of fractional flow reserve from anatomic CT angiography. // *JAMA* 2012;308:1237–1245.
74. Montalescot G. et al. 2013 ESC guidelines on the management of stable coronary artery disease The Task Force on the on the management of stable coronary artery disease of the European Society of Cardiology// *Eur. HeartJ.* – 2013. – Vol. 34, № 38. –P. 2949-3003.
75. Nagata M, Kato S, Kitagawa K, et al. Diagnostic accuracy of 1.5-T unenhanced whole-heart coronary MR angiography performed with 32-channel cardiac coils: initial single-center experience. // *Radiology* 2011;259(2):384–392.
76. Nathan M., Ying L. C., Pierre C., David B., Joao L. Assessment of myocardial fibrosis with cardiac magnetic resonance. Author manuscript; available in PMC 2012 February 22. // *J. Am Coll Cardiol*. 2011 Feb. 22; 57 (8): 891-903.
77. Neumann F.J., Sousa-Uva M., Ahlsson A., Alfonso F. , Banning A.P., Benedetto U., Byrne RA, Collet JP, Falk V, Head SJ, Juni P, Kastrati A, Koller A, Kristensen SD, Niebauer J, Richter DJ, Seferovic PM, Sibbing D, Stefanini GG, Windecker S, Yadav R, Zembala MO. 2018 ESC/EACTS Guidelines on myocardial revascularization. // *Eur Heart J* 2019; 40:87165.
78. Neves PO, Andrade J, Moncao H. Coronary artery calcium score: current status.// *Radiol Bras*. 2017 Mai/Jun;50(3):182–189].
79. Paech DC, Weston AR. A systematic review of the clinical effectiveness of 64-slice or higher computed tomography angiography as an alternative to invasive coronary angiography in the investigation of suspected coronary artery disease. // *BMC Cardiovasc Disord*. 2011;11:32.
80. Palazzuoli A, Beltrami M, Gennari L, et al. The impact of infarct size on regional and global left ventricular systolic function: a cardiac magnetic resonance imaging study.// *Int. J. Cardiovasc. Imaging* 2015;31:1037–44.
81. Piepoli MF, Hoes AW, Agewall S et al., 2016 European Guidelines on cardiovascular disease prevention in clinical practice: The Sixth Joint Task Force of the European Society of Cardiology and Other Societies on Cardiovascular Disease Prevention in Clinical Practice (constituted by representatives of 10 societies and by invited experts) Developed with the special contribution of the European Association for Cardiovascular Prevention & Rehabilitation (EACPR).// *Eur. Heart J*. 2016 Aug 1; 37(29): 2315–2381.
82. Qi Yang, Kuncheng Li, Xin Liu et al. 3.0T Whole-Heart Coronary Magnetic Resonance Angiography Performed With 32-Channel Cardiac Coils A Single-Center Experience. // *Circ. Cardiovasc. Imaging*. 2012;5: 573-579.
83. Rodenwaldt J., Multislice computed tomography of the coronary arteries. // *European Radiology*. Volume 13, pages 748–757 (2003).
84. Roth G.A., Johnson C., Abajobir A. et al. Global, Regional, and National Burden of Cardiovascular Diseases for 10 Causes, 1990 to 2015. *J Am Coll Cardiol*. 2017;70(1):1-25. doi:10.1016/j.jacc.2017.04.052. GBD 2016 Mortality Collaborators. Global, regional, and national under-5 mortality, adult mortality, age-specific mortality, and life expectancy, 1970-2016: a systematic analysis for the Global Burden of Disease Study 2016 [published correction appears in *Lancet*. 2017 Oct 28;390(10106):e38.// *Lancet*. 2017;390(10100):1084-1150. doi:10.1016/S0140-6736(17)31833-0.
85. Sajjadieh A, Hekmatnia A, Keivani M et al. Diagnostic performance of 64-row coronary CT angiography in detecting significant stenosis as compared with conventional invasive coronary angiography. *ARYA*.// *Atheroscler* 2013; Volume 9, Issue 2.
86. Shah B.N., R. Senior. Role of viability imaging in the post – STICH era . // *Curr. Opin. Cardiol.* – 2014. – Vol. 34, № 29. – P. 2281-2329.
87. Shabestari AA. Coronary Artery Calcium Score: A Review.// *Iran Red Cres Med J*. 2013 December; 15(12): e16616.
88. Stable coronary artery disease (management of of Electronic resource]. – 2016. – Mode of access: <http://www.escardio.org/Guidelines-&Education/Clinical-Practice-Guidelines/Stable-Coronary-Artery-Disease-Management-of>. -Date of access: 17.04.2016.
89. Steigner ML, Otero HJ, Cai T, et al. Narrowing the phase window width in prospectively ECG-gated single heart beat 320-detector row coronary CT angiography. // *Int. J. Cardiovasc. Imaging*. 2009;25:85–90;
90. Steurer J, Fischer JE, Bachmann LM, Koller M, ter Riet G. Communicating accuracy of tests to general practitioners: a controlled study.// *BMJ* 2002;324:824-826.84.
91. Tsai W.K., Holohan K. M., Williams K. A. Myocardial Perfusion Imaging from Echocardiography to SPECT, PET, CT, and MRI—Recent Advances and Applications. // *US Cardiology*. 2010. Vol. 7, N 1.P. 12-16.
92. van Werkhoven JM, de Boer SM, Schuijf JD, Cademartiri F. Impact of Clinical Presentation and Pretest Likelihood on the Relation Between Calcium Score and Computed Tomographic Coronary Angiography. // *The American Journal of Cardiology*, Volume 106 - Issue 12 p. 1675- 1679
93. Hulten EA, Shaw LJ et al; CONFIRM Registry Investigators. Prevalence and severity of coronary artery disease and adverse events among symptomatic patients with coronary artery calcification scores of zero undergoing coronary computed tomography angiography: results from the CONFIRM (Coronary CT Angiography Evaluation for Clinical Outcomes: An International Multicenter) registry.// *J Am Coll Cardiol* 2011;58:2533-2540.
94. Vitali Gorenai, Matthias P. Schönemark, and Anja Hagen. CT coronary angiography vs. invasive coronary angiography in CHD. // *GMS Health Technol Assess*. 2012; 8: Doc02.
95. Weustink AC, Nieman K, Pugliese F, Mollet NR, Meijboom WB, van Mieghem C, ten Kate GJ, Cademartiri F, Krestin GP, de Feyter PJ. Diagnostic accuracy of computed tomography angiography in patients after bypass grafting: comparison with invasive coronary angiography. // *JACC. Cardiovasc. Imaging*. 2009;2:816–824.
96. Yi He, Jianing Pang, Qinyi Dai et al. Diagnostic Performance of self-navigated Whole-heart contrast-enhanced coronary 3-T MR angiography.// *Radiology*: Volume 281: Number 2—November 2016, 401-408.

97. Yonezawa M, Nagata M, Kitagawa K. et al., Quantitative analysis of 1.5-T Whole-heart coronary MR angiograms Obtained with 32-channel cardiac coils: A Comparison with Conventional Quantitative Coronary Angiography.// Radiology: Volume 271: Number 2— May 2014, 356-364.
98. Z Sun, MD, PhD,¹ G H Choo, MBBS, MRCP,² and K H Ng, MIPEM, PhD^{3,4}. Coronary CT angiography: current status and continuing challenges. //Br. J. Radiol. 2012 May; 85(1013): 495–510.
99. Zhang L., Song X., Dong L. et al. Additive value of 3T cardiovascular magnetic resonance coronary angiography for detecting coronary artery disease. // Journal of Cardiovascular Magnetic Resonance (2018) 20:29.

ЖУРНАЛ КАРДИОРЕСПИРАТОРНЫХ ИССЛЕДОВАНИЙ

JOURNAL OF CARDIORESPIRATORY RESEARCH

№2 (2020)

Контакт редакций журналов. www.tadqiqot.uz
ООО Tadqiqot город Ташкент,
улица Амира Темура пр.1, дом-2.
Web: <http://www.tadqiqot.uz/>; Email: info@tadqiqot.uz
Тел: (+998-94) 404-0000

Editorial staff of the journals of www.tadqiqot.uz
Tadqiqot LLC the city of Tashkent,
Amir Temur Street pr.1, House 2.
Web: <http://www.tadqiqot.uz/>; Email: info@tadqiqot.uz
Phone: (+998-94) 404-0000