

CRR  
JOURNAL  
OF CARDIORESPIRATORY RESEARCH

ISSN 2181-0974  
DOI 10.26739/2181-0974



**Journal of**  
**CARDIORESPIRATORY**  
**RESEARCH**



Volume 2, Issue 1

**2020**

МИНИСТЕРСТВО ЗДРАВООХРАНЕНИЯ  
РЕСПУБЛИКИ УЗБЕКИСТАН

Журнал кардиореспираторных исследований

# JOURNAL OF CARDIORESPIRATORY RESEARCH

Главный редактор: Э.Н.ТАШКЕНБАЕВА

Учредитель:

Самаркандский государственный  
медицинский институт

[Tadqiqot.uz](http://Tadqiqot.uz)

Ежеквартальный  
научно-практический  
журнал



ISSN: 2181-0974  
DOI: 10.26739/2181-0974



**N° 2**  
**2020**

**Главный редактор:**

**Ташкенбаева Элеонора Негматовна**

*доктор медицинских наук, заведующая кафедрой внутренних болезней №2 Самаркандского Государственного Медицинского института, председатель Ассоциации терапевтов Самаркандской области. <https://orcid.org/0000-0001-5705-4972>*

**Заместитель главного редактора:**

**Хайбулина Зарина Руслановна**

*доктор медицинских наук, руководитель отдела биохимии с группой микробиологии ГУ «РСНПМЦХ им. акад. В. Вахидова» <https://orcid.org/0000-0002-9942-2910>*

**ЧЛЕНЫ РЕДАКЦИОННОЙ КОЛЛЕГИИ:**

**Аляви Анис Лютфуллаевич**

*академик АН РУз, доктор медицинских наук, профессор, руководитель Республиканского специализированного научно-практического медицинского центра терапии и медицинской реабилитации, Председатель Ассоциации Терапевтов Узбекистана (Ташкент) <https://orcid.org/0000-0002-0933-4993>*

**Бокерия Лео Антонович**

*академик РАН и РАМН, доктор медицинских наук, профессор, Президент научного центра сердечно-сосудистой хирургии им. А.Н. Бакулева (Москва) <https://orcid.org/0000-0002-6180-2619>*

**Курбанов Равшанбек Давлатович**

*академик АН РУз, доктор медицинских наук, профессор, директор Республиканского специализированного научно-практического медицинского центра кардиологии, Председатель Ассоциации Кардиологов Узбекистана (Ташкент) <https://orcid.org/0000-0001-7309-2071>*

**Michał Tendera**

*профессор кафедры кардиологии Верхнесилезского кардиологического центра, Силезский медицинский университет в Катовице, Польша (Польша) <https://orcid.org/0000-0002-0812-6113>*

**Покушалов Евгений Анатольевич**

*доктор медицинских наук, профессор, заместитель генерального директора по науке и развитию сети клиник «Центр новых медицинских технологий» (ЦНМТ), советник председателя Сибирского Отделения РАН (Новосибирск), <https://orcid.org/0000-0002-2560-5167>*

**Акилов Хабибулла Атауллаевич**

*доктор медицинских наук, профессор, ректор Ташкентского Института Усовершенствования Врачей (Ташкент)*

**Ризаев Жасур Алимджанович**

*доктор медицинских наук, профессор, Ректор Самаркандского государственного медицинского института <https://orcid.org/0000-0001-5468-9403>*

**Зиядуллаев Шухрат Худойбердиевич**

*доктор медицинских наук, доцент, проректор по научной работе и инновациям Самаркандского Государственного медицинского института <https://orcid.org/0000-0002-9309-3933>*

**Зуфаров Миржамол Мирумарович**

*доктор медицинских наук, профессор, руководитель отдела ГУ «РСНПМЦХ им. акад. В. Вахидова» <https://orcid.org/0000-0003-4822-3193>*

**Ливерко Ирина Владимировна**

*доктор медицинских наук, профессор, заместитель директора по науке Республиканского специализированного научно-практического медицинского центра фтизиатрии и пульмонологии Республики Узбекистан (Ташкент) <https://orcid.org/0000-0003-0059-9183>*

**Цурко Владимир Викторович**

*Доктор медицинских наук, профессор кафедры общей врачебной практики Института профессионального образования Первого Московского государственного медицинского университета им. И.М. Сеченова (Семёновский университет) (Москва) <https://orcid.org/0000-0001-8040-3704>*

**Тураев Феруз Фатхуллаевич**

*доктор медицинских наук, главный научный сотрудник отделения приобретенных пороков сердца ГУ «РСНПМЦХ им. акад. В. Вахидова»*

**Насирова Зарина Акбаровна**

*ассистент кафедры внутренних болезней №2 Самаркандского Государственного Медицинского Института (ответственный секретарь)*

**Bosh muharrir:**

**Tashkenbayeva Eleonora Negmatovna**

*tibbiyot fanlari doktori, Samarqand davlat tibbiyot instituti 2-sonli ichki kasalliklar kafedrasini mudiri, Samarqand viloyati vrachlar uyushmasi raisi.*  
<https://orsid.org/0000-0001-5705-4972>

**Bosh muharrir o'rinbosarlari:**

**Xaibulina Zarina Ruslanovna**

*tibbiyot fanlari doktori, "akad V. Vohidov nomidagi RIJM davlat institutining mikrobiologiya guruhi bilan biokimyo kafedrasini mudiri"*  
<https://orcid.org/0000-0002-9942-2910>

**TAHRIRIYAT A'ZOLARI:**

**Alyavi Anis Lyutfullayevich**

*O'zbekiston Respublikasi Fanlar akademiyasining akademigi, tibbiyot fanlari doktori, professor, Respublika ixtisoslashtirilgan tibbiy terapiya va reabilitatsiya ilmiy-amaliy markazining boshlig'i, O'zbekiston Terapevtlar uyushmasi raisi (Toshkent),*  
<https://orcid.org/0000-0002-0933-4993>

**Bockeria Leo Antonovich**

*Rossiya fanlar akademiyasining akademigi, tibbiyot fanlari doktori, professor, A.N. Bakuleva nomidagi yurak-qon tomir jarrohligi ilmiy markazi prezidenti (Moskva)*  
<https://orcid.org/0000-0002-6180-2619>

**Qurbanov Ravshanbek Davlatovich**

*O'zbekiston Respublikasi Fanlar akademiyasining akademigi, tibbiyot fanlari doktori, professor, Respublika ixtisoslashtirilgan kardiologiya ilmiy-amaliy tibbiyot markazining direktori, O'zbekiston Kardiologlar uyushmasi raisi (Toshkent)*  
<https://orcid.org/0000-0001-7309-2071>

**Mixal Tendara**

*Katovitsadagi Sileziya Tibbiyot Universiteti, Yuqori Sileziya Kardiologiya Markazi kardiologiya kafedrasini professori (Polsha)*  
<https://orcid.org/0000-0002-0812-6113>

**Pokushalov Evgeniy Anatolevich**

*tibbiyot fanlari doktori, professor, "Yangi tibbiy texnologiyalar markazi" (YTTM) klinik tarmog'ining ilmiy ishlar va rivojlanish bo'yicha bosh direktorining o'rinbosari, Rossiya Fanlar akademiyasining Sibir filiali raisining maslahatchisi (Novosibirsk)*  
<https://orcid.org/0000-0002-2560-5167>

**Akilov Xabibulla Ataulayevich**

*tibbiyot fanlari doktori, professor, Toshkent vrachlar malakasini oshirish instituti rektori (Toshkent)*

**Rizayev Jasur Alimjanovich**

*tibbiyot fanlari doktori, professor, Samarqand davlat tibbiyot instituti rektori*  
<https://orcid.org/0000-0001-5468-9403>

**Ziyadullayev Shuxrat Xudoyberdiyevich**

*tibbiyot fanlari doktori, dotsent, Samarqand davlat tibbiyot institutining fan va innovatsiyalar bo'yicha prorektori (Samarqand)*  
<https://orcid.org/0000-0002-9309-3933>

**Zufarov Mirjamol Mirumarovich**

*tibbiyot fanlari doktori, professor, "akad V. Vohidov nomidagi RIJM davlat muassasasi" bo'limi boshlig'i "*  
<https://orcid.org/0000-0003-4822-3193>

**Liverko Irina Vladimirovna**

*tibbiyot fanlari doktori, professor, Respublika ixtisoslashtirilgan ftziologiya va pulmonologiya ilmiy-amaliy tibbiyot markazining ilmiy ishlar bo'yicha direktor o'rinbosari (Toshkent)*  
<https://orcid.org/0000-0003-0059-9183>

**Surko Vladimir Viktorovich**

*I.M. Sechenov nomidagi Birinchi Moskva Davlat Tibbiyot Universiteti Kasbiy ta'lim institutining umumiy amaliyot shifokorlik amaliyoti kafedrasini tibbiyot fanlar doktori, professori (Semyonov universiteti) (Moskva)*  
<https://orcid.org/0000-0001-8040-3704>

**To'rayev Feruz Fatxullayevich**

*tibbiyot fanlari doktori, "akad V. Vohidov nomidagi RIJM davlat institutining yurak kasalliklari" bo'limining bosh ilmiy xodimi*  
<https://orcid.org/0000-0002-1321-4732>

**Nosirova Zarina Akbarovna**

*Samarqand davlat tibbiyot instituti 2-sonli ichki kasalliklar kafedrasini assistenti (mas'ul kotib)*

**Chief Editor:**

**Tashkenbaeva Eleonora Negmatovna**

*Doctor of Medical Sciences, Head of the Department of Internal Diseases No. 2 of the Samarkand State Medical Institute, Chairman of the Association of Physicians of the Samarkand Region. <https://orcid.org/0000-0001-5705-4972>*

**Deputy Chief Editor:**

**Xaibulina Zarina Ruslanovna**

*Doctor of Medical Sciences, Head of the Department of Biochemistry with the Microbiology Group of the State Institution "RSSC named after acad. V. Vakhidov", <https://orcid.org/0000-0002-9942-2910>*

**MEMBERS OF THE EDITORIAL BOARD:**

**Alyavi Anis Lutfullaevich**

*Academician of the Academy of Sciences of the Republic of Uzbekistan, Doctor of Medical Sciences, Professor, Head of the Republican Specialized Scientific and Practical Center for Medical Therapy and Rehabilitation, Chairman of the Association of Physicians of Uzbekistan (Tashkent) <https://orcid.org/0000-0002-0933-4993>*

**Bockeria Leo Antonovich**

*Academician of the Russian Academy of Sciences, Doctor of Medical Sciences, Professor, President of the Scientific Center for Cardiovascular Surgery named after A.N. Bakuleva (Moscow) <https://orcid.org/0000-0002-6180-2619>*

**Kurbanov Ravshanbek Davlatovich**

*Academician of the Academy of Sciences of the Republic of Uzbekistan, Doctor of Medical Sciences, Professor, Director of the Republican Specialized Scientific and Practical Medical Center of Cardiology, Chairman of the Association of Cardiologists of Uzbekistan (Tashkent) <https://orcid.org/0000-0001-7309-2071>*

**Michal Tendera**

*Professor of the Department of Cardiology, Upper Silesian Cardiology Center, Silesian Medical University in Katowice, Poland (Poland) <https://orcid.org/0000-0002-0812-6113>*

**Pokushalov Evgeny Anatolyevich**

*Doctor of Medical Sciences, Professor, Deputy Director General for Science and Development of the Clinic Network "Center for New Medical Technologies" (CNMT), Advisor to the Chairman of the Siberian Branch of the Russian Academy of Sciences (Novosibirsk) <https://orcid.org/0000-0002-2560-5167>*

**Akilov Xabibulla Ataulaevich**

*Doctor of Medical Sciences, Professor, Rector of the Tashkent Institute for the Improvement of Physicians (Tashkent)*

**Rizaev Jasur Alimjanovich**

*Doctor of Medical Sciences, Professor, Rector of the Samarkand State Medical Institute <https://orcid.org/0000-0001-5468-9403>*

**Ziyadullaev Shuhrat Khudoyberdievich**

*Doctor of Medical Sciences, Associate Professor, Vice-Rector for Science and Innovation of the Samarkand State Medical Institute (Samarkand) <https://orcid.org/0000-0002-9309-3933>*

**Zufarov Mirjamol Mirumarovich**

*Doctor of Medical Sciences, Professor, Head of the Department of the State Institution "RSNPMTSH named after acad. V. Vakhidov" <https://orcid.org/0000-0003-4822-3193>*

**Liverko Irina Vladimirovna**

*Doctor of Medical Sciences, Professor, Deputy Director for Science of the Republican Specialized Scientific and Practical Medical Center for Phthisiology and Pulmonology of the Republic of Uzbekistan (Tashkent) <https://orcid.org/0000-0003-0059-9183>*

**Surko Vladimir Viktorovich**

*Doctor of Medical Sciences, professor of the Department of General Medical Practice of First Moscow State Medical University by name I.M. Sechenov (Sechenov University) (Moscow) <https://orcid.org/0000-0001-8040-3704>*

**Turaev Feruz Fatxullaevich**

*Doctor of Medical Sciences, Chief Researcher of the Department of Acquired Heart Diseases of the State Institution "RSNPMTSH named after acad. V. Vakhidov"*

**Nasirova Zarina Akbarovna**

*Assistant of the Department of Internal Diseases No. 2 of the Samarkand State Medical Institute (Executive Secretary)*

**ЧЛЕНЫ РЕДАКЦИОННОГО СОВЕТА | TAHRIRIYAT KENGASHI**  
**MEMBERS OF THE EDITORIAL BOARD:**

**Алимов Дониёр Анварович**  
доктор медицинских наук, директор  
Республиканского научного центра  
экстренной медицинской помощи

**Янгиев Бахтиёр Ахмедович**  
кандидат медицинских наук,  
директор Самаркандского филиала  
Республиканского научного центра  
экстренной медицинской помощи

**Абдуллаев Акбар Хатамович**  
доктор медицинских наук, главный  
научный сотрудник Республиканского  
специализированного научно-  
практического центра медицинской  
терапии и реабилитации  
<https://orcid.org/0000-0002-1766-4458>

**Агабабян Ирина Рубеновна**  
кандидат медицинских наук, доцент,  
заведующая кафедрой терапии ФПДО,  
Самаркандского Государственного  
медицинского института

**Алиева Нигора Рустамовна**  
доктор медицинских наук, заведующая  
кафедрой Госпитальной педиатрии №1  
с основами нетрадиционной медицины  
ТашПМИ

**Исмаилова Адолат Абдурахимовна**  
доктор медицинских наук, профессор,  
заведующая лабораторией  
фундаментальной иммунологии  
Института иммунологии геномики  
человека АН РУз

**Камалов Зайнитдин Сайфутдинович**  
доктор медицинских наук, профессор,  
заведующий лабораторией  
иммунорегуляции Института  
иммунологии и геномики  
человека АН РУз

**Каюмов Улугбек Каримович**  
доктор медицинских наук, профессор,  
заведующий кафедрой внутренних  
болезней и телемедицины  
Ташкентского Института  
Усовершенствования Врачей

**Хусинова Шоира Акбаровна**  
кандидат медицинских наук, доцент,  
заведующая кафедрой общей практики,  
семейной медицины ФПДО  
Самаркандского Государственного  
медицинского института

**Alimov Doniyor Anvarovich**  
tibbiyot fanlari doktori, Respublika  
shoshilinch tibbiy yordam ilmiy  
markazi direktori (Toshkent)

**Yangiyev Baxtiyor Axmedovich**  
tibbiyot fanlari nomzodi,  
Respublika shoshilinch tibbiy  
yordam ilmiy markazining  
Samarqand filiali direktori

**Abdullaev Akbar Xatamovich**  
tibbiyot fanlari doktori, O'zbekiston  
Respublikasi Sog'liqni saqlash  
vazirligining "Respublika  
ixtisoslashtirilgan terapiya va tibbiy  
reabilitatsiya ilmiy-amaliy  
tibbiyot markazi" davlat  
muassasasi bosh ilmiy xodimi  
<https://orcid.org/0000-0002-1766-4458>

**Agababyan Irina Rubenovna**  
tibbiyot fanlari nomzodi, dotsent,  
DKTF, terapiya kafedrasini mudiri,  
Samarqand davlat tibbiyot instituti

**Alieva Nigora Rustamovna**  
tibbiyot fanlari doktori, 1-sonli  
gospital pediatriya kafedrasini mudiri,  
ToshPTI

**Ismoilova Adolat Abduraximovna**  
tibbiyot fanlari doktori, professor,  
O'zbekiston Respublikasi Fanlar  
akademiyasining Odam genomikasi  
immunologiyasi institutining  
fundamental immunologiya  
laboratoriyasining mudiri

**Kamalov Zaynitdin Sayfutdinovich**  
tibbiyot fanlari doktori, professor,  
O'zbekiston Respublikasi Fanlar  
akademiyasining Immunologiya va  
inson genomikasi institutining  
Immunogenetika laboratoriyasi mudiri

**Qayumov Ulug'bek Karimovich**  
tibbiyot fanlari doktori, professor,  
Toshkent vrachlar malakasini oshirish  
institutining ichki kasalliklar va  
teletibbiyot kafedrasini mudiri

**Xusinova Shoira Akbarovna**  
tibbiyot fanlari nomzodi, dotsent,  
Samarqand davlat tibbiyot instituti  
DKTF Umumiy amaliyot va oilaviy  
tibbiyot kafedrasini mudiri (Samarqand)

**Alimov Doniyor Anvarovich**  
Doctor of Medical Sciences, Director of  
the Republican Scientific Center of  
Emergency Medical Care

**Yangiev Bakhtiyor Axmedovich**  
PhD, Director of Samarkand branch of  
the Republican Scientific Center of  
Emergency Medical Care

**Abdullaev Akbar Xatamovich**  
Doctor of Medical Sciences, Chief  
Researcher of the State Institution  
"Republican Specialized Scientific and  
Practical Medical Center for Therapy and  
Medical Rehabilitation" of the Ministry of  
Health of the Republic of Uzbekistan,  
<https://orcid.org/0000-0002-1766-4458>

**Agababyan Irina Rubenovna**  
PhD, Associate Professor, Head of the  
Department of Therapy, FAGE,  
Samarkand State Medical Institute

**Alieva Nigora Rustamovna**  
Doctor of Medical Sciences, Head of the  
Department of Hospital Pediatrics No. 1  
with the basics of alternative  
medicine, TashPMI

**Ismoilova Adolat Abduraximovna**  
doctor of Medical Sciences, Professor,  
Head of the Laboratory of Fundamental  
Immunology of the Institute of  
Immunology of Human Genomics of the  
Academy of Sciences of the  
Republic of Uzbekistan

**Kamalov Zaynitdin Sayfutdinovich**  
Doctor of Medical Sciences, Professor,  
Head of the Laboratory of  
Immunogenetics of the Institute of  
Immunology and Human Genomics of the  
Academy of Sciences of the  
Republic of Uzbekistan

**Kayumov Ulugbek Karimovich** Doctor  
of Medical Sciences, Professor, Head of  
the Department of Internal Diseases and  
Telemedicine of the Tashkent Institute for  
the Advancement of Physicians

**Khusinova Shoira Akbarovna**  
PhD, Associate Professor, Head of the  
Department of General Practice, Family  
Medicine FAGE of the  
Samarkand State Medical Institute

Page Maker | Верстка | Sahifalovchi: Xurshid Mirzamedov

Контакт редакций журналов. [www.tadqiqot.uz](http://www.tadqiqot.uz)  
ООО Tadqiqot город Ташкент,  
улица Амира Темура пр.1, дом-2.  
Web: <http://www.tadqiqot.uz/>; Email: [info@tadqiqot.uz](mailto:info@tadqiqot.uz)  
Телефон: +998 (94) 404-0000

Editorial staff of the journals of [www.tadqiqot.uz](http://www.tadqiqot.uz)  
Tadqiqot LLC the city of Tashkent,  
Amir Temur Street pr.1, House 2.  
Web: <http://www.tadqiqot.uz/>; Email: [info@tadqiqot.uz](mailto:info@tadqiqot.uz)  
Phone: (+998-94) 404-0000

# MUNDARIJA | СОДЕРЖАНИЕ | CONTENT

## ADABIYOTLAR TAHLILI | REVIEW ARTICLES | ОБЗОРНЫЕ СТАТЬИ

### 1. Agababayan I.R., Ziyadullayev Sh.X., Ismoilov J.A.

Arterial gipertenziya va komorbid holat

Артериальная гипертония и коморбидное состояние

Arterial hypertension and comorbid state.....9

### 2. Axmedov Ya. A.

Bolalardagi yurak va katta tomirlarning nurli diagnostika asoslari

Основы лучевой диагностики сердца и крупных сосудов у детей

Basics of radiation diagnostics of heart and large vessels in children.....14

### 3. Ziyadullaev Sh.X., Xatamov X.M., Aripova T.U., Suyarov A.A., Kireev V.V., Mutalov B.B.

Bronxial astmani davolashda zamonaviy tadqiqotlar va muvaffaqiyatga erishish istiqbollari

Перспективы современных исследований и успехи в лечении бронхиальной астмы

Prospects of modern research and progress in the treatment of bronchial asthma.....20

### 4. Kadirova F.Sh., Raximova M.E., Tashkenbayeva E.N.

Saqlangan va oraliq chap qorincha chiqarish fraksiyasi bilan surunkali yurak yetishmovchiligi, uni korreksiya usullari

Хроническая сердечная недостаточность с сохранённой и промежуточной фракцией выброса левого желудочка, пути её коррекции

Chronic heart failure with preserved and intermediate left ventricular ejection fraction, ways of its correction.....28

### 5. To'raev F.F., Maqsudov M.F.

Miokard va koronar arteriyalardagi morfo-funksional o'zgarishlar diagnostikasida zamonaviy tasvirlash usullari

Современные методы визуализации в диагностике морфо-функциональных изменений миокарда и коронарных артерий

Modern imaging methods in the diagnosis of morpo-functional changes in the myocardium and coronary arteries.....35

## ORIGINAL MAQOLALAR | ОРИГИНАЛЬНЫЕ СТАТЬИ | ORIGINAL ARTICLES

### 6. Ganiev A.G., Nazarov K.D.

Andijon viloyati bo'yicha bolalarda bronxial astma kassaligini og'ir formasining xarakteristikasi

Характеристика тяжелых форм бронхиальной астмы у детей Андижанской области

Characteristics of severe forms of bronchial asthma in children of the Andijan region.....47

### 7. Makhmatmuradova N.N., Ibadova O.A., Zikriyaeva P.A.

Nospetsifik interstitial pnevmoniyani differentsial diagnostikasi

Дифференциальная диагностика неспецифической интерстициальной пневмонии

Differential diagnostics of non-specific interstitial pneumonia.....50

### 8. Mustafakulov I.B., Tagaev K.R., Umedov X.A.

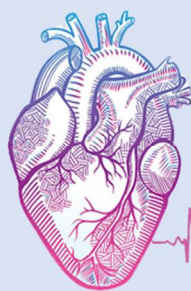Terموingaliyatsion shikastlangan bemorlarni davolash bo'yicha bizning tajribamiz

Наш опыт лечения больных термоингаляционной травмой

Our experience in the treatment of patients with thermoingal injury.....53

<b>9. Oqboev T. A.</b>	
Oilaviy bronxial astma bilan xastalangan bemorlar oilasidagi shaxslar o`rtasida hamroh allergik kasalliklarni uchrashi.	
Случаи сочетания с аллергическими заболеваниями среди семей с семейной бронхиальной астмой.	
In combination with allergic diseases among families with bronchial asthma.....	59
<b>10. Raxmetova M.R.</b>	
Qandli diabet kasalligi bilan og`rigan bemorlarda yurak-qon tomir asoratlari rivojlanishining xavf omillari ta`siri	
Факторы, влияющие на развитие кардиоваскулярных осложнений у больных сахарным диабетом	
Influence of risk factors on the development of cardiovascular complications in patients with diabetes mellitus.....	62
<b>11. Saidova M. A.</b>	
O`pka tuberkulyozining yurak-qon tomir kasalliklari bilan birga kechish muammolari	
К вопросу течения легочного туберкулеза с заболеваниями сердечно-сосудистой системы	
To the question of the course of pulmonary tuberculosis with diseases of the cardiovascular system.....	66
<b>12. Sadikova Sh.N. Shodikulova G.Z.</b>	
Q tishchali va Q tishchasil miokard infarktida bemorlarda klinik- asbobiy ko`rsatkichlarning xususiyati	
Особенности клинико-инструментальных показателей у больных с инфарктом миокарда без зубца Q и с зубцом Q	
Features of clinical and instrumental indicators in patients with myocardial infarction without Q wave and Q wave.....	70
<b>13. Toirov E. S., Axmedov I. A., Sultonov I. I.</b>	
Revmatoidli artritda asab va endokrin tizimlarning nomutanosibliigi	
Дисбаланс нервной и эндокринной системы при ревматоидном артрите	
Imbalance of the neural and endocrine systems in rheumatoid arthritis.....	73
<b>14. Xodjaeva S.A., Adjablaeva D.N.</b>	
Sil infeksiyasi o`choqlarining ularda yashovchi bolalar va o`smirlarga xavfini baholash.	
Оценка опасности очагов туберкулёзной инфекции для проживающих в них детей и подростков.	
Assessment of dangers for children and adolescents who are household contact of tuberculosis infection.....	77
<b>15. Xolboyev S. B.</b>	
Yurak – qon tomir xavfi to`g`risida umumiy amaliyot shifokorlari bilimini baholash.	
Оценка информированности врачей первичного звена о суммарном сердечно – сосудистом риске	
Assessment of primary care physician about total cardiovascular risk.....	81
<b>16. Yarmuxamedova S.X., Gafforov X.X., Yarmatov S.T.</b>	
Jigar sirrozida yurakning sistolik va diastolik disfunktsiyasining ahamiyati	
Значение систолической и диастолической дисфункции сердца при циррозе печени	
Significance of systolic and diastolic dysfunction in cirrhosis of the liver.....	85
<b>17. Yarmuhamedova S.X.</b>	
Arterial gipertenziya bilan og`rigan bemorlarda o`ng qorinchaning diastolik disfunktsiyasi belgilarini baholash	
Оценка признаков диастолической дисфункции правого желудочка у больных с артериальной гипертензией	
Assessment of signs of diastolic dysfunction of the right ventricle in patients with arterial hypertension.....	88
<b>Вспоминая Эркина Санатовича Тоирова.....</b>	93





# JOURNAL OF CARDIORESPIRATORY RESEARCH


## ЖУРНАЛ КАРДИОРЕСПИРАТОРНЫХ ИССЛЕДОВАНИЙ

УДК: 616.073.75-68

**Ахмедов Якуб Амандуллаевич**  
доцент курса медицинской радиологии, факультета  
последипломного образования Самаркандского Государственного  
медицинского института. г. Самарканд, Узбекистан

### ОСНОВЫ ЛУЧЕВОЙ ДИАГНОСТИКИ СЕРДЦА И КРУПНЫХ СОСУДОВ У ДЕТЕЙ (ОБЗОР)

**For citation:** Axmedov Ya.A., FUNDAMENTALS OF RADIATION DIAGNOSTICS OF THE HEART AND LARGE VESSELS IN CHILDREN (REVIEW). Journal of cardiorespiratory research. 2020, vol. 2, issue 1, pp. 14-19

 <http://dx.doi.org/10.26739/2181-0974-2020-2-2>

#### АННОТАЦИЯ

Лучевая диагностика сердца и крупных сосудов у детей являются частью общего клинического обследования больного. Ее цель – установление диагноза заболевания, а также определения характера нарушений гемодинамики. План обследования (алгоритм) детей должен быть составлен таким образом, чтобы избежать излишнего облучения. К числу рентгеноэндovasкулярных вмешательств относятся многие другие манипуляции: чрезкожное, чрезкатетерное закрытие незаросшего артериального Баталова протока и дефекта в перегородке сердца, чрезкатетерная эмболизация, чрезкатетерное удаление инородных тел из сердца. Применяют эту методику при химиотерапии для растворения сгустков крови в просвете сосуда медикаментозный тромболитис.

Новыми эндovasкулярными манипуляциями являются, во-первых, введение чрезкатетерным методом специального фильтра в полую и бедренную вены для предотвращения тромбоэмболии ветвей легочной артерии при варикозном расширении вен конечностей, например, при тромбофлебите. Во-вторых, введение в сосуд эндопротеза сосуда с "памятью" и использование гибкого зонда-световода для лазерного разрушения атероматозных бляшек и тромбов.

**Ключевые слова:** Методы лучевой диагностики, рентгенологический, радионуклидный, ультразвуковой, термографический, компьютерная томография, магнитно-резонансная томография, рентгеноэндovasкулярные вмешательства.

**Axmedov Yoqub Amandullaevich**  
Samarqand davlat tibbiyot instituti, aspiranturaning  
tibbiy radiologiya kursi dotsenti. Samarqand, O'zbekiston

### BOLALAR YURAK VA KATTA QON TOMIRLARINING NURLI DIAGNOSTIKA ASOSLARI (ADABIYOTLAR TAHLILI)

#### ANNOTATSIYA

Bolalarda yurak va katta tomirlarning radiatsion diagnostikasi bemorning umumiy klinik tekshiruvining bir qismidir. Uning maqsadi kasallik tashhisini qo'yish, shuningdek gemodinamik kasalliklarning xususiyatini aniqlashdir. Bolalarni tekshirish rejasini (algoritmi) haddan tashqari ta'sir qilmaslik uchun tuzilishi kerak. X-nurlari endovasulyar aralashuvlar ko'plab boshqa manipulyatsiyalarni o'z ichiga oladi: perkutan, haddan tashqari o'sib chiqqan Batalov kanalini transkateter bilan yopish va yurakning to'siqidagi nuqson, transkateter embolektomiyasi, yurakdan begona jismlarni transkateter bilan olib tashlash. Tomirning giyohvand moddalar trombolizida laxtasida qon quyqalarini eritib yuborish uchun ushbu usulni kimyoterapiya bilan qo'llaniladi.

Yangi endovasulyar manipulyatsiyalar, avvalambor, qo'l-oyoqlarning varikoz tomirlari bilan, masalan, tromboflebit bilan, o'pka arteriyasi shoxlarining tromboemboliyasini oldini olish uchun kateter usuli orqali maxsus filtrni kovak vena va son venasiga kiritish. Ikkinchidan, endoprotez tomiriga "xotira" bo'lgan kemanding kiritilishi va ateromatoz plitalar va qon quyqalarini lazer bilan yo'q qilish uchun egiluvchan tolali zondan foydalanish.

**Kalit so'zi:** nurlari diagnostika usullari, rentgenologik, radionuklid, ultratovush, termografik, kompyuter tomografiyasi, magnit-rezonans tomografiyasi, rentgen endovasulyar aralashuvlar.

**Yakub Amandullaevich Akhmedov,**  
associate professor of medical radiology course,  
faculty of postgraduate education, Samarkand State  
Medical Institute, Samarkand, Uzbekistan.

### FUNDAMENTALS OF RADIATION DIAGNOSTICS OF THE HEART AND LARGE VESSELS IN CHILDREN (REVIEW)

## ANNOTATION

Radiation diagnostics of the heart and large vessels in children are part of the general clinical examination of the patient. Its purpose is to establish a diagnosis of the disease, as well as determine the nature of hemodynamic disorders. The examination plan (algorithm) of children should be drawn up in such a way as to avoid excessive exposure. X-ray endovascular interventions include many other manipulations: scabbard closure of uninhabited arterial duct Batalov and defect in the septum of the heart, scabbard embolectomy, scabbard removal of foreign bodies from the heart. This technique is used in chemotherapy to dissolve blood clots in the lumen of the vasodilatation thrombolysis.

New endovascular manipulations are, first of all, the introduction of a special filter transcatheter method in the hollow and femoral veins to prevent thromboembolism of the branches of the pulmonary artery in varicose veins of the limbs, such as thrombophlebitis. Secondly, the introduction of a "memory" vessel into the endoprosthesis vessel and the use of a flexible light probe for laser destruction of atheromatous plaques and clots.

**Keywords:** Methods of radiation diagnostics, radiological, radionuclide, ultrasound, thermographic, computed tomography, magnetic resonance imaging, x-ray endovascular interventions.

Заболевание сердечно-сосудистой системы является нередким заболеванием у детей. Среди них наибольшее значение имеют врожденные аномалии и пороки развития сердца и крупных сосудов. Так, врожденные пороки сердца и больших сосудов составляют 0,5% всех заболеваний детей. По данным некоторых ученых они встречаются у 2,8 % всех умерших новорожденных и недоношенных детей. Приобретенное поражение сердца ревматического происхождения чаще в виде эндомиокардита остается и до настоящего времени одним из наиболее опасных заболеваний детского возраста.

Большую диагностическую роль в распознавании, врожденных и приобретенных заболеваний сердца и крупных сосудов играет лучевая диагностика, в которой за последние 15 лет произошли революционные изменения. Появились новые прецизионные неинвазивные методы исследования, позволяющие диагностировать заболевания сердечно-сосудистой системы на морфологическом и нозологическом уровнях.

В настоящее время в детской кардиологии применяются различные методы лучевой диагностики, включающие:

1. Рентгенологический метод, вместе с компьютерной томографией
2. Радионуклидный
3. Ультразвуковой
4. Термографический
5. Магнитно-резонансный

Каждый из этих методов имеет свои показания и возможности, которые мы раскроем в дальнейшем.

Рентгенологический метод в современной кардиологии не потерял своего значения. Он включает различные методики: рентгеноскопию, рентгенографию. Эти методики относятся к основным. Томография, кимография, кардиометрия принадлежат к дополнительным методикам; ангиография, кардиография, ангиокардиография, коронарография относятся к специальным, контрастным исследованиям. Развитие ангиокардиографии связано с именем австрийского ученого Вернера Форсмана, который в 1929 г. провел себе детский мочеточниковый катетер без всякой анестезии в правые отделы сердца, положив тем самым начало методу зондирования и контрастирования камер сердца и магистральных сосудов. В 1956 г. Вернер Форсман, Курнанд и Ричард получили за разработку и внедрение метода кардиографии Нобелевскую премию.

Рентгеноскопия, до настоящего времени считалась основной методикой, с которой начинали рентгенологическое исследование. Рентгеноскопия позволяет получить как морфологическую, так и функциональную характеристику тени сердца в целом, так и отдельных его полостей, и крупных сосудов грудной клетки. Однако достаточно высокая лучевая нагрузка при рентгеноскопии, достигающая за 60 сек. до 0,3 Зв., заставила резко ограничить применение этой методики. Применение рентгеноскопии несколько расширяется при использовании усилителей рентгеновского изображения /УРИ/, позволяющие значительно уменьшить лучевую нагрузку на ребенка. Тем не менее, у детей, особенно раннего и среднего возраста,

желательно рентгеноскопию заменить рентгенографией, которая в принципе имеет возможность, используя функциональные пробы, выявить как морфологические, так и функциональные изменения в сердце и больших сосудах.

Рентгеноскопия и рентгенография проводятся в так называемых стандартных проекциях. Так как сердце является объемным органом и его составные части-камеры расположены в разных плоскостях, то при исследовании сердца применяют 4 основных проекции, позволяющие выявить все контуры, дуги сердца и магистральные сосуды.

При рентгеноскопии и рентгенографии изучают положение, форму, размеры, отдельно камеры сердца и функциональное состояние мышечной стенки сердца и сосудов: частоту и глубину сокращений, изменение размеров и формы сердца при функциональных пробах - Вальсальва, Цобе и др. и состояние сосудов малого круга кровообращения.

Рентгенологическая картина детского сердца очень вариабельна и зависит в основном от анатомо-физиологических условий в разные периоды жизни ребенка.

Анатомические исследования позволили установить, что сердце новорожденных имеет относительно большую величину, за счет правых отделов, чем у взрослых. Однако уже к концу первого месяца жизни оба желудочка имеют одинаковый объем, а к концу первого месяца жизни левый желудочек преобладает над правым.

При рентгенологическом исследовании форма сердца ребенка зависит от степени выраженности его талии, а положение от величины угла наклона, образованного длинной осью сердца и поперечником грудной клетки. Сердце может занимать косое положение, когда угол наклона равен 45°, горизонтальное - угол менее 45° и вертикальное положение, когда кардиальный угол составляет более 45°. Положение сердца зависит от типа строения грудной клетки и положения диафрагмы. У детей первого года сердце занимает горизонтальное положение и выглядит округлым. По мере роста ребенка меняется кардио-торакальное соотношение и для этого возраста становится более характерное косое и вертикальное положение. У детей раннего возраста дуги по контурам сердца, т.е. границы между отдельными полостями менее выражены, чем у детей дошкольного и школьного возраста.

Изменение формы сердца, обусловленное большими размерами желудочков, нежели предсердий, начинается со второго полугодия жизни ребенка, и к 3 годам изображение детского сердца приближается к конфигурации сердца взрослого человека. К 7 годам сердца по форме практически не отличается от формы взрослого.

Важным этапом рентгенологического исследования является функциональная оценка деятельности сердца в целом и каждой полости в отдельности.

Рентгеноскопия с усилителем рентгеновского изображения (УРИ) или без такового позволяет визуально оценить сокращения и расслабления сердца, пульсацию аорты и легочной артерии. Однако эта оценка субъективна и позволяет зарегистрировать относительно грубые нарушения сократительной функции.

Отдельно каждую из камер сердца определяют в той или иной проекции. Так, в передней прямой проекции у детей младшего возраста выявляются только по две дуги с каждой стороны. У детей старше 3-х лет левый контур сердечно-сосудистой тени состоит из четырех дуг. Первая - верхняя - соответствует дуге аорты. Нижележащая - вторая дуга образована стволом легочной артерии и именно начальной частью: степень ее выраженности зависит от формы грудной клетки и конституции ребенка. У астеников вторая дуга более выпукла, не принимая за патологию и учитывая то, что в норме корни легких и легочный рисунок не изменены. Третья дуга слева образована ушком левого предсердия, которое хорошо дифференцируется только при увеличении полости. В норме третья дуга сливается с четвертой, которая представлена левым желудочком. Но надо иметь в виду, что у новорожденных четвертая дуга слева часто образована правым желудочком.

Правый контур сердечно-сосудистой тени состоит из двух дуг: верхней и нижней дуги. Верхняя дуга, являющаяся контуром верхней полой вены /у детей старшего возраста в нижней ее половине, соответствует восходящей аорте. Нижняя дуга, отображает правое предсердие. Угол между этими дугами называется правым атриовазальным углом. Иногда в правом сердечно-диафрагмальном углу видна тень нижней полой вены или печеночной вены. В правой передней косой проекции по переднему контуру определяются три дуги, образуемые восходящей аортой, стволом легочной артерии с выходным отделом правого желудочка и левым желудочком. У детей первого года жизни левый желудочек, как мы указывали, может быть перекрыт правым. Задний контур сердца, обращенный в ретрокардиальное пространство, ниже уровня бифуркации трахеи, составляет левое предсердие, которое без четкой границы переходит в контур правого предсердия. В наддиафрагмальной зоне обычно видна мало интенсивная, небольшая по протяженности треугольная тень нижней полой вены. На фоне сосудистой тени в проекции левого трахеобронхиального угла находится тень округлой формы, соответствующая поперечному сечению левой легочной артерии. В левой передней косой проекции 2/3 нижнего отдела заднего контура сердца составляет сегмент левого желудочка, выше которого расположено левое предсердие, занимающее приблизительно 1/3 задней поверхности сердца. Передний контур сердца в нижней части образован приточным отделом правого желудочка, переходящим в ушко правого предсердия. Сосудистая тень спереди образована восходящей аортой, продолжением которой является тень дуги и нисходящего отдела, между которыми лежит так называемое «аортальное окно». Восходящий отдел аорты образует с правым предсердием передний атриовазальный угол. Позади сердечной тени над левым главным бронхом видна тень нисходящей ветви левой легочной артерии, расположенная параллельно ему.

В левой боковой проекции на переднем контуре сердечно-сосудистой тени расположен сегмент восходящей аорты, который кзади переходит в дугу аорты, а кпереди и книзу - в правый желудочек, прилегающий к передней стенке грудной клетки. Задний контур сердечной тени в верхнем его отделе образован левым предсердием, занимающим большую часть задней поверхности сердца, граница его хорошо видна при контрастировании, прилегающего к нему пищевода. Нижний наддиафрагмальный участок на сравнительно небольшом протяжении относится к левому желудочку. В нормальных условиях протяженность области соприкосновения правого желудочка с передней грудной стенкой равна протяженности зоны соприкосновения левого желудочка с диафрагмой. Лишь у детей раннего возраста могут преобладать размеры правого желудочка.

Для получения рентгенограммы грудной клетки в передней прямой проекции ребенок устанавливается так, чтобы передняя поверхность груди прилежала к экрану или к съемочной стойке. Для получения рентгенограммы в правом и левом переднем косом положении пациента устанавливают,

соответственно правым и левым плечом к экрану или съемочной стойке при повороте на 45°. При исследовании в левой боковой проекции ребенок стоит строго левым боком, обращенным к экрану или съемочной стойке. При рентгенографии детей раннего возраста в вертикальном положении для обеспечения их неподвижности применяют фиксирующие приспособления в виде специальных мешков, комбинезонов, пеленок, в которых ребенка подвешивают за экраном, защищая нижнюю половину тела просвинцованной резиной. Детям старшего возраста желательнее делать телерентгенограммы с расстояния не менее 1,5 м. Такие снимки дают значительно меньшее увеличение размеров сердца, что важно для проведения методики кардиографии - количественной оценки размеров камер сердца и его объема.

Рентгенокимография - метод объективной регистрации функциональной деятельности сердца. Рентгенокимограмма выполняется с помощью многощелевого рентгенокимографа, который укрепляется на штативе рентгеновского аппарата. Ввиду значительной лучевой нагрузки метод не получил широкого распространения в практике обследования детей раннего возраста. Рентгенокимограммы позволяют оценить частоту и ритм сердечных сокращений, протяженность зоны различных отделов сердца и крупных сосудов, форму зубцов и их амплитуду; временные соотношения движений разных полостей.

Обычная линейная томография в настоящее время практически у детей не применяется из-за слабой информативности и более высокой лучевой нагрузки.

Ангиокардиография - метод искусственного контрастирования полостей сердца и сосудов, который с большой степенью точности отражает анатомические и гемодинамические нарушения при врожденных и приобретенных пороках сердца и сосудов. Эта методика относится к инвазивным, сопряженная с определенными техническими трудностями и ятрогенными осложнениями. В настоящее время применяют селективную ангиокардиографию с введением контрастного вещества в определенные отделы сердца и сосудов. В качестве контрастных веществ используются как ионные, так и не ионные диагностические средства. К первым относятся: верографин, кардиотраст, урографин и др.; ко вторым - ультравист, омнипак и др. Неионные контрастные вещества отличаются от ионных своеобразием молекул, меньшей токсичностью, низкой осмолярностью, с вязкостью ниже вязкости крови, поэтому они не связываются с белками крови. Они довольно быстро и почти полностью выводятся в неизменном виде с мочой. Контрастное вещество из расчета 1-1,5 мл. на 1 кг массы тела ребенка вводят автоматическим шприцем. Исследование, как правило, выполняется в двух стандартных проекциях: прямой и боковой. Ангиокардиографию используют преимущественно для изучения правых отделов сердца и малого круга кровообращения. С ее помощью можно выявить патологическое сообщение /шунт/ между камерами сердца и крупными сосудами, аномалию сосудов, препятствия на пути тока крови, приобретенного или врожденного характера. Для исследования отдельных камер желудочков контрастное вещество непосредственно вводят в их полость. Такая методика называется вентрикулографией. Методика коронарографии - исследование коронарных сосудов, по известным причинам у детей практически, не применяется.

В последнее время для исследования полостей сердца и сосудов в условиях искусственного контрастирования все чаще применяют методику цифровой субтракционной ангиографии. Эта методика основана на трансформации рентгеновского изображения, получаемого с помощью усилителя рентгеновского изображения, в цифровое кодирование этого изображения. Иначе говоря, аналоговое видеозображение превращают в цифровое с последующей компьютерной обработкой полученных данных. В процессе компьютерной обработки осуществляется вычитание субтракции двух

цифровых изображений -фонового («маски»)- мягких тканей, костей и поэтому на изображении получают только сосудистые веточки. Контрастность можно усилить, выделить зоны интереса и т.д. И не менее важно, что при цифровой ангиографии требуется в 3 раза меньше контрастных веществ, а также заметно уменьшается лучевая нагрузка. Это особенно важно при исследовании детей.

Компьютерная томография также может быть применена при исследовании сердца и крупных сосудов. При этом основной слой сканирования выбирается на уровне митрального клапана и верхушки сердца. На томограмме этого слоя вырисовываются оба предсердия, оба желудочка, межпредсердная и межжелудочковая перегородки, а также дифференцируется венечная борозда, место прикрепления сосочковой мышцы и нисходящая аорта. Это так называемая простая компьютерная томография. Чтобы получить достаточно четкое изображение полостей сердца, томограммы выполняются по методике «усиления», т.е. при быстром введении автоматическим шприцом контрастных веществ. Современные КТ могут быть синхронизированы с зубцами электрокардиограммы, что позволяет одновременно изучать морфологию и функцию сердца.

«Усиление» позволяет визуализировать структуры сердца и с помощью денситометрии и построения графиков изменения плотности контраста определить время наступления пиков контрастирования в правых и левых отделах сердца. Пик контрастирования в полости правого желудочка определяется в норме на 4-5 сек, а в полости левого желудочка - на 10-11 сек. Интервал в 5-8 сек. свидетельствует об отсутствии нарушения. Увеличение интервала говорит о недостаточности кровообращения.

КТ исследование позволяет определить:

1. Размеры камер сердца и их соотношение,
2. Ишемизированные ткани миокарда, рубцовые изменения миокарда,
3. Микрокальцинаты,
4. Изменения в сосудах в виде сужений, аневризматических расширений,
5. Жидкость в перикардальной полости от 30 мл, определить утолщение перикарда,
6. Тромбы.

Однако КТ не позволяет судить о размерах клапанного аппарата, не дает уверенной диагностики при коарктации аорты, локальных сужениях мелких сосудов, например, почек.

Наряду с рентгеновским методом исследования сердца и крупных сосудов в детской кардиологии используется и радионуклидная диагностика. Она позволяет получить важную, а иногда и незаменимую информацию о состоянии сердца, не требует катетеризации сосудов и сердца, выполняются как в покое, так и после функциональной нагрузки.

Радионуклидный метод включает три основных методики:

1. Радиокордиография. Цель этого исследования определить основные параметры центральной гемодинамики, включая минутный и ударный объем крови, время циркуляции крови в легких, общее периферическое сопротивление. В качестве РФП используется АЧС, меченная  $^{99m}\text{Tc}$ .
2. Равновесная вентрикулография является одним из распространенных исследований сердца. С помощью этой методики определяют насосную функцию сердца и характер движения стенок. Принцип метода состоит в регистрации серии изображений на мониторе гамма-камеры. Равновесная вентрикулография дает возможность вычислить фракцию регургитации, т.е. величину обратного выброса крови при пороках сердца, сопровождающиеся недостаточностью клапанного аппарата. Достоинством этой, методики является и то, что исследование можно вести длительно, несколько часов, изучая, например, действие лекарственных средств на сердце. В качестве РФП используется АЧС с  $^{99m}\text{Tc}$ .

3. Радионуклидная ангиография (болюсная вентрикулография). Цель исследования - определение параметров центральной гемодинамики, внутрисердечных шунтов слева направо, подвижности стенок левого желудочка, врожденных пороков, эксудативного перикардита, аневризмы, тромбоза. Обычно применяют  $\text{Te-99m}$  перетехнетат активностью 4-6 МБк на 1 кг массы тела в объеме 0,5-1 мл. Вводят быстро болюсом по методике Ольдендорфа, т.н. манжетным способом (внутривенное введение РФП, затем быстрое освобождение манжеты). При некоторых врожденных пороках сердца происходит сброс артериальной крови из левых камер сердца в правые. Такие шунты бывают при дефектах перегородки камер сердца. При приобретенных пороках сердца эта методика позволяет установить степень регургитации через митральное и аортальное отверстия.

Ультразвуковые методы исследования сердечно-сосудистой системы заняли в настоящее время одно из ведущих мест в современной детской кардиологии. Этому способствовали ряд факторов и прежде всего достоверность получаемых результатов, неинвазивность, доступность и относительная простота процедуры. В области кардиологии, благодаря уникальной возможности визуализации сердца стали, доступными распознавание внутрисердечных объемных образований, изучение анатомии и функции межжелудочковой перегородки, клапанного аппарата сердца, определение внутрисердечных шунтов, что имеет большое значение в диагностике приобретенных и врожденных пороков сердца. Велико значение ультразвукового метода в диагностике таких малоизученных заболеваний, как кардиомиопатия, провисание створок клапанов, разрывы хорд, асинергии миокарда.

Как и рентгенологическое исследование, ультразвуковое исследование проводят в различном положении больного - горизонтальном, вертикальном положении и в различных проекциях.

Существует два вида ультразвуковых исследований:

1. Одномерная эхолокация, дающая изображение структур сердца в виде кривых. Она достаточно информативная, но в настоящее время заменена двухмерной, биолокацией.
2. Двухмерная сонография или ультразвуковое сканирование-методика визуализации структур и камер сердца. Эта методика обеспечивает режим работы в масштабе реального времени и визуализацию кинетики сердца. Изображения на мониторе можно отснять на фото пленку или поляроидную бумагу. Можно записать и движение структур сердца на магнитных носителях, на диске или ленте.

Обычное УЗИ сердца можно дополнить внутривенным введением эхоконтрастного материала. Дело в том, что при быстром внутривенном введении физиологического раствора, аутокрови или любой другой биологически совместимой жидкости на конце иглы образуются микропузырьки газа, которые переносятся потоком крови к сердцу и могут быть видны при эхокардиографии в правых отделах сердца. В настоящее время созданы эхоконтрастные растворы с микрокапсулами и микропузырьками для определения внутри желудочкового давления и более точного определения ударного выброса сердца.

Контрастная эхолокация может быть показана при следующих диагностических задачах:

1. Идентифицировать отделы сердца и крупных сосудов,
2. Для определения наличия внутрисердечных шунтов,
3. Для диагностики клапанной регургитации,
4. Для выявления эндокардиальной поверхности камер сердца и определения размеров их.
5. Для обнаружения дефектов межпредсердной перегородки и при некоторых других патологических состояниях сердца и крупных сосудов.

Доплерография, о которой мы говорили в первой лекции, применяется не только для измерения скорости движения крови, направление и характер ее течения, но и для изучения движения клапанов, и стенок сердца в любой фазе

сердечного цикла. Допплерография проводится преимущественно в импульсном режиме.

В норме кровотоки во всех отделах сердца ламинарные, т.е. однонаправленные и равномерные. При образовании турбулентного потока, когда частицы крови движутся неравномерно, на доплерограмме появляется широкая неоднородная полоса кривых, а на звуковом выходе выслушивается скребущий шум. Цветные доплеровские аппараты записывают направление и характеристики потоков крови разными цветами. Движение крови в сторону датчика отображается красным цветом, движение от датчика - синим. Смещение же обоих цветов указывает на разнонаправленные перемещения частиц крови. Таким образом, цветная доплерография позволяет в едином изображении связать данные о топографии и функции сердца.

Преимущество ультразвукового метода в исследовании сердца перед рентгенологическим исследованием иллюстрируют следующие данные. Например, дилатацию полости левого желудочка перкуторно можно определить в 82,5 % случаев, рентгенологически - всего в 66,3 % случаев, в то время как при УЗИ эта дилатация определяется в 88 % случаев, то же самое и при определении дилатации полости левого предсердия: рентгенологически она выявляется в 31,5 % случаев, а при УЗИ - 56 %.

Метод термографии в основном используется в ангиологии и особенно при патологии вен конечности.

Тромбофлебит и венозный тромбоз, хотя и является редким заболеванием у детей, однако требует ранней диагностики, так как они таят в себе опасность переноса тромботических масс в сосуды легких с развитием тромбозомболии.

Термографию целесообразно проводить на первом этапе обследования. Термографическое исследование для диагностики глубоких вен конечности проводят в горизонтальном положении больного. В норме градиент температуры между бедром и стопой составляет до 4°C. Более теплые участки, наблюдаются в области надколенника и над большеберцовой костью. При венозном тромбозе общая температура конечности повышается, а различия между температурой мышц и костями исчезает. Чувствительность метода достигает 97%. Очаги гиперемии определяются над варикозными расширенными венами, но относительно небольшим повышением температуры в пределах 0,5° - 1,4°C.

Физиологическая основа термографии заключается в том, что температура тела меняется не только при изменении окружающей среды, но и при нарушениях физиологического состояния организма. Чрезвычайно развитая сосудистая сеть в коже и подкожной клетчатке отражает состояние внутренних органов. При развитии патологического процесса во внутренних органах происходит рефлекторное изменение поверхностного кровотока, сопровождающее изменением теплоотдачи. Таким образом, главным фактором, обуславливающим изменение температуры поверхности тела человека, является интенсивность кровообращения. Вторым механизмом теплообразования являются метаболические, обменные процессы. Чем выше метаболизм, тем выше температура. Третьим фактором, определяющим тепловой баланс является теплопроводность поверхностных тканей. Теплопроводность тканей зависит от их толщины, структуры и расположения, от гидрофильности их. Достаточно информативна термография на всех этапах болезни Рейно, которая встречается как синдром при ангиоспазме, склеродермии, красной волчанке и узелковом периартрите у детей. При этом на ранней стадии заболевания изменения поверхностных сосудов, особенно подкожного уровня можно выявить только методом активной термографии, используя холодные пробы. В этой стадии наблюдается

гиперемия ладоней и гипотермия пальцев. В тяжелых случаях наступает термоампутация пальцев кисти или стопы. Термография применяется также при заболеваниях щитовидной железы у детей.

К приоритетным областям применения МРТ следует отнести исследование сердечно-сосудистой системы. На магнитно-резонансных томограммах отчетливо определяются структура сердца, толщина стенок и перегородок, размеры камер. Возможно определение массы миокарда, функциональных показателей работы сердца, таких как фракция выброса, диастолический и систолический объемы. Определение функциональных показателей сердечной деятельности возможно благодаря получению изображения сердца в систолу и диастолу. Исследование сердца как движущего объекта требует синхронизации с электрокардиограммой, что позволяет получить изображение в различные фазы сердечного цикла. Большим достоинством МРТ служит ее способность четко визуализировать правые отделы сердца, что иногда затруднительно сделать при ультразвуковом исследовании. При исследовании органов средостения заряду с синхронизацией с электрокардиограммой, используется синхронизация с частотой дыхания, которая позволяет уменьшить артефакты от движения сердца и грудной клетки.

Кровь внутри сердечных камер и крупных сосудов играет роль естественного контраста и обычно имеет сигнал низкой интенсивности, при скорости кровотока более 1 см/сек. Указанные свойства магнитно-резонансного исследования позволяют использовать этот метод при различной патологии крупных и средних сосудов, включая стеноз, обтурацию, аневризматические расширения и т.д.

Таким образом, МРТ позволяет выявить различные врожденные и приобретенные заболевания сердечно-сосудистой системы довольно широкого диапазона.

Интервенционная рентгенология, получившая широкое развитие в хирургической практике последнего десятилетия, обусловлена сочетанием в одной процедуре диагностических и лечебных мероприятий. Основные направления интервенционной рентгенологии связаны:

С рентгеноэндоваскулярными вмешательствами, которые выполняются внутрисосудистыми катетерами под контролем рентгеновского исследования. Эндоваскулярная дилатация - один из наиболее эффективных способов лечения ограниченных сегментарных стенозов и окклюзий сосудов. Наоборот - эндоваскулярная окклюзия направлена на чрезкатетерную закупорку сосуда для остановки кровотечения: легочных, кишечных, желудочных, для тромбирования аневризм, разобщения врожденных и приобретенных артериовенозных соустьев. Эта методика может применяться и при опухолях почек.

К числу рентгеноэндоваскулярных вмешательств относятся многие другие манипуляции: чрезкожное, чрезкатетерное закрытие незаросшего артериального Баталова протока и дефекта в перегородке сердца, чрезкатетерная эмболизация, чрезкатетерное удаление инородных тел из сердца. Применяют эту методику при химиотерапии для растворения сгустков крови в просвете сосуда медикаментозный тромболитизис.

Новыми эндоваскулярными манипуляциями являются, во-первых, введение чрезкатетерным методом специального фильтра в полую и бедренную вены для предотвращения тромбоэмболии ветвей легочной артерии при варикозном расширении вен конечностей, например, при тромбофлебите. Во-вторых, введение в сосуд эндопротеза сосуда с "памятью" и использование гибкого зонда-световода для лазерного разрушения атероматозных бляшек и тромбов.

## АЛГОРИТМ ЛУЧЕВЫХ ИССЛЕДОВАНИЙ ПРИ ЗАБОЛЕВАНИЯХ СЕРДЦА И СОСУДОВ

Основные задачи исследований	Основные методы
Оценка формы и величины сердца, аорты, исследование легких и диафрагмы	Рентгенография и рентгеноскопия с УРИ органов грудной клетки
Приобретенные пороки сердца, оценка работы клапанов и регургитации.	Ультразвуковые исследования /УЗИ /, радионуклидная ангиокардиография
Исследование направления движения потоков крови в сердце и сосудах	УЗИ / доплерография /
Диагностика пролябирования митрального клапана	УЗИ
Исследование сократимости миокарда и выявление локальных нарушений сократимости	УЗИ, радионуклидные исследования /РНИ/, вентрикулография, рентгеноконтрастная Вентрикулография
Изучение миокардиального кровотока	Инфузионная сцинтиграфия миокарда
Аневризма сердца	УЗИ, компьютерная томография/КТ/, Рентгеноконтрастная вентрикулография
Выявление генеза артериальной гипертензии: аномалии сердца и сосудов	КТ, ангиография,
почечная гипертензия	УЗИ, КТ, сцинтиграфия, ангиография
надпочечниковая гипертензия	КТ, селективная венография надпочечников
Выявление жидкости в перикарде	УЗИ, КТ
Окклюзионные поражения грудной аорты и брахиоцефальных сосудов	Аортография
Расслаивающаяся аневризма аорты	Магнитно-резонансная томография /МРТ/
Диагностика поражений брюшной аорты	УЗИ, КТ, аортография
Ориентировочная оценка кровообращения в конечностях	Термография

## Список литературы/Iqtiboslar/References

1. Линденбратен Л.Д., Королюк И.П. Медицинская радиология. М; Медицина, 2000, С. 231-272.
2. Лучевая диагностика. Учебное Пособие к практическим занятиям для студентов мед вузов под.ред Б.Н. Сапранова, Ижевск. 2010, С. 69-103.
3. Основы лучевой диагностики: Учебно методическое пособие для студентов мед вузов, Л.П. Галкин., А.Н. Михайлов, 2-изд. Гомель: У.О. «Гомельский государственный медицинский университет» 2007, С.146-181.
4. Лучевая диагностика под.ред профессора С.Е. Труфанова. Том 1. Учебник для вузов. М, «ГЭОТАР-МЕДИА», 2007, 416с.
5. Рентгено-диагностика в педиатрии. Под.ред. Профессора В.Ф. Баклановой, М.А. Филипкина. Том 1. Руководство для врачей, Москва «Книга по Требованию», 444с.

# ЖУРНАЛ КАРДИОРЕСПИРАТОРНЫХ ИССЛЕДОВАНИЙ

## JOURNAL OF CARDIORESPIRATORY RESEARCH

**№2 (2020)**

**Контакт редакций журналов. [www.tadqiqot.uz](http://www.tadqiqot.uz)**  
ООО Tadqiqot город Ташкент,  
улица Амира Темура пр.1, дом-2.  
Web: <http://www.tadqiqot.uz/>; Email: [info@tadqiqot.uz](mailto:info@tadqiqot.uz)  
Тел: (+998-94) 404-0000

**Editorial staff of the journals of [www.tadqiqot.uz](http://www.tadqiqot.uz)**  
Tadqiqot LLC the city of Tashkent,  
Amir Temur Street pr.1, House 2.  
Web: <http://www.tadqiqot.uz/>; Email: [info@tadqiqot.uz](mailto:info@tadqiqot.uz)  
Phone: (+998-94) 404-0000