

## ҚОРИН ЧУРРАЛАРИДА СИМУЛТАН ОПЕРАЦИЯЛАР



Мардонов Бобошер Амирович, Шербек Улугбек Ахрарович, Курбаниязов Зафар Бабажанович, Абдурахманов Диёр Шукуриллаевич, Эгамбердиев Абдукаххор Абдукодирович Самарқанд давлат тиббиёт университети, Ўзбекистон Республикаси, Самарқанд ш.

## СИМУЛЬТАННЫЕ ОПЕРАЦИИ ПРИ ГРЫЖАХ ЖИВОТА

Мардонов Бобошер Амирович, Шербек Улугбек Ахрарович, Курбаниязов Зафар Бабажанович, Абдурахманов Диёр Шукуриллаевич, Эгамбердиев Абдукаххор Абдукодирович Самарқандский государственный медицинский университет, Республика Узбекистан, г. Самарқанд

## SIMULTANEOUS OPERATIONS FOR ABDOMINAL HERNIAS

Mardonov Bobosher Amirovich, Sherbekov Ulugbek Akhrarovich, Kurbaniyazov Zafar Babajanovich, Abdurakhmanov Diyor Shukurillaevich, Egamberdiev Abdukakhhor Abdukodirovich Samarkand State Medical University, Republic of Uzbekistan, Samarkand

e-mail: [dr.kurbaniyazov@inbox.ru](mailto:dr.kurbaniyazov@inbox.ru)

**Резюме.** Мақсад: вентрал чурраси ва қорин бўшлиғи аъзоларининг патологияси бўлган беморларда симултан операцияларни бажаришда даволаш натижаларини яхшилашдан иборат. Материал ва усуллар: вентрал чурра касаллигига чалинган 235 беморни жарроҳлик даволаш натижалари таҳлил қилинди, шундан 111 (47,2%) беморга бир вақтнинг ўзида қорин бўшлиғи аъзоларининг ва қорин олд деворининг жарроҳлик патологиясини коррекциялаш бўйича симултан операциялар ўтказилди, шундан 28 та (25,2%) беморга лапароскопик усулда бажарилди. Герниопластиканинг таранглашган аллопластика усуллари 48,2% га, таранглашмаган - 51,8% га бажарилган ва беморларнинг 26,4% да дерматолипидектомия қилинган. Натижалар: таққослаш гуруҳида операциядан кейинги эрта даврда асоратлар таққосланганда: абдоминал асоратлар 4,8% ва 4,3%; қорин бўшлиғидан ташқари асоратлар 5,7% ва 6,4%; компартмент синдром ривожланиши 0,9% ва 1,1%; жароҳат асоратлари 9,7% ва 6,7%; ўлим 0,9% ва 1,1% асосий ва таққослаш гуруҳига тегишли бўлди. Хулоса: Бир марта оғриқсизлантириш ва оператив аралашув билан беморнинг бир нечта касалликларини бартараф этиш симултан операция бажарилиши кераклигини асослайди.

**Калит сўзлар:** вентрал чурра, симултан патология, жарроҳлик амалиёти.

**Abstract.** Purpose: to improve the results of surgical treatment of patients with ventral hernias and concomitant pathology of the abdominal organs. Material and methods: in 2014-2021. 235 patients with ventral hernias were operated on. 111 (47.2%) patients of the main group underwent simultaneous interventions for diseases of the abdominal organs requiring surgical correction. In 28 patients (25.2%), the stage of the operation to correct the surgical pathology of the abdominal organs was performed using the laparoscopic approach, and in 23 of them, the stage of hernioplasty was also performed using the endovideosurgical method. 124 (52.8%) patients of the comparison group underwent only hernioplasty. Results: abdominal complications in the early postoperative period, such as intestinal paresis, urinary retention in the main group were in 5 (4.5%) patients, in the comparison group - in 4 (3.2%). Extra-abdominal complications - bronchopulmonary and cardiovascular system - developed in 6 (5.4%) patients of the main and 6 (4.8%) patients in the comparison group. Compartment syndrome developed in 2 and 2 patients in each group. Among the wound complications, hematomas were present in 3 and 1, respectively, seromas in 4 and 3, lymphorrhea in 1 and 2, necrosis of the edge of the skin flap in one case in each group. Conclusions: the implementation of the simultaneous stage of the operation in general did not negatively affect the results of surgical treatment of patients with ventral hernia and simultaneous pathology of the abdominal organs.

**Key words:** ventral hernia, simultaneous pathology, surgical correction.

Жаҳон соғлиқни сақлаш ташкилотининг маълумотларига кўра (Женева, 2017), «қорин олд деворидаги чурралар қорин бўшлиғи аъзоларининг ҳамроҳ касалликлари билан биргаликда энг

кенг тарқалган хирургик касалликларидан бири бўлиб, аҳолининг 3-7% учрайди» (14). Адабиётлар маълумотларига кўра, «кейинги йилларда герниопластика қилинган беморларнинг 15-20%

бошқа хирургик касалликлар бўйича такрорий хирургик аралашувлар бўлмоқда» (2,4,5,7,12). Агар беморда қорин бўшлиғи аъзоларининг хирургик касалликлари бўлса, унда фақат чуррани тиклашни амалга оширишнинг мантисизлигига эътибор қаратиш лозим (4,6).

Ф.Г. Назиров (2018) маълумотларига кўра қорин олдинги девори ва қорин бўшлиғи аъзолари патологияси билан касалланган беморларда симултан операциялар бажаришнинг мураккаблигини кўрсатмоқда, аммо симултан операциялар беморларнинг даволаниш вақтини қисқартиради, кўшимча анестезия ва операция туфайли юзага келадиган эмоционал асоратларни ривожланиш хавфини камайтиради. Чурралар билан оғриган беморларда патология кўпинча ўт йўлларида, аёлларда - кичик чанок бўшлиғи аъзоларида, қорин бўшлиғи аъзолари битишма касаллиги, сурункали ичак тутилиши ва бошқалар аниқланади (8,13). Чурралар билан оғриган беморларда симултан аралашувни ўтказишда ёндашув ўзига хос хусусиятларга эга, чунки хирургик патология мавжуд бўлган аъзоларнинг жойлашуви чурранинг локализациясига тўғри келмаслиги мумкин. Ошқозон-ичак трактида жойлашган битишма касаллиги, битишмали ичак тутилиши ва оқмалар мавжудлиги муаммоларни келтириб чиқариши мумкин (1,3,9,10,11,12). Буларнинг барчаси чуррани пластикаси босқичида, қорин бўшлиғи босқичида ва қорин бўшлиғини ёпиш босқичида операция техникасини батафсил ўрганишни талаб қилади.

**Ишнинг мақсади:** вентрал чурраси ва қорин бўшлиғи аъзоларининг патологияси бўлган беморларда симултан операцияларни бажаришда даволаш натижаларини яхшилашдан иборат.

**Материал ва усуллар.** Тадқиқотга Самарқанд давлат тиббиёт институти 1-клиникаси жаррохлик бўлимида 2014 йилдан 2021 йилгача бўлган даврда стационар даволанган 235 нафар вентрал чурраси ҳамда ҳамроҳ патологияси бор беморлар киритилган. Беморлар икки гуруҳга бўлинган: таққослаш гуруҳини қорин олд девори чурраси билан касалланган 124 (52,8%) бемор. Асосий гуруҳ 111 (47,2%) беморлардан иборат бўлган. Умуман олганда, асосий гуруҳнинг 111 нафар беморида жаррохлик йўли билан тузатишни талаб қиладиган қорин бўшлиғи аъзоларининг ҳамроҳ патологияси аниқланган, вентрал чурра асосий касаллик бўлиб ҳисобланган.

Операция бажарилган вақтда беморлар 16 дан 78 ёшгача бўлди (ўртача  $49,4 \pm 11,8$  ёш). Беморлар орасида аёллар – 54,8%, эркеклар – 45,2% ташкил этди.

Тадқиқот усуллари ЖССТ ва Ўзб. Респ. ССВ тавсия қилган клиник стандартларга асосан бажарилди: беморларнинг умумий аҳволи баҳоланди, ҳамроҳ касаллиги ва унинг компенса-

ция босқичи аниқланди, клиник, клиник-лаборатор, биокимёвий, инструментал ва статистик усуллар қўлланилди.

Беморларнинг 184 (93,4%) нафарини ўрта чизик чурралари (MWR) бор контингент ташкил этган, 6,6% беморларда қорин ён девори чурралари (LWR) учраган. 10,2% беморларда вентрал чурра кичик ўлчамли, 25,4% - ўрта, 35% - катта ва 29,4% - гигант. Операциядан кейинги чурралар 88,3%, бирламчи аниқланганлар 11,7%ни ташкил қилган. Шундай қилиб, асосий контингентни операциядан кейинги ўрта чизикнинг катта ва йирик чурралари билан 127 (64,5%) нафар беморлар ташкил этган.

Асосий гуруҳнинг 111 нафар беморларида хирургик даволашни талаб этадиган 178 та ҳамроҳ патология аниқланган (28 беморда 2 та ҳамроҳ патология, 6 нафарида 3 та). Кўпинча вентрал чурраси бўлган беморларда ўт тош касаллиги - 36 (32,4%), аёлларда чанок аъзолари патологияси - 31 (27,9%), қорин бўшлиғининг битишма касаллиги - 67 (60,4%), семизлик III- IV даражаси, осилган қорин - 32 (28,8%) аниқланган.

Вентрал чурраси бор беморлар даволаш натижаси шуни кўрсатганки, чурра ўлчамининг катталашуви ҳамроҳ патологиялар сонининг ошишига олиб келади. Кичик ўлчамли (W1) чурраларда 16 (15,3%), W2 – 31 (29,8%), W3 – 62 (59,6%), ва W4 - 69 (66,3%) ҳамроҳ патология аниқланган. Симултан патология операциягача 74,6%, операция вақтида 25,4% аниқланган.

Асосий гуруҳнинг 65,4% ва таққослаш гуруҳининг 61,3% беморларида операция олди тайёргарликни талаб қиладиган ҳамроҳ соматик патология аниқланди: юрак – қон томир касалликлари – 40,6%, нафас аъзолари касалликлари – 11,8%, қандли диабет – 4,3%, семизлик III-IV даражаси – 28,7% ва бошқ. Операцион-анестезиологик хавфни баҳолашнинг Америка анестезиологлар уюшмасининг таснифига кўра 52,8% беморлар 1-гуруҳга, 36,5% беморлар 2-гуруҳга, 10,7% беморлар 3-гуруҳга таснифланди. Шунга кўра қорин бўшлиғи аъзолари ва қорин деворидаги симултан аралашувлар периоперацион асоратларини башоратлаш учун нафақат соматик касалликлар балки клиник-лаборатор белгилари инобатга олинган.

Хирургик кесимни танлашда биринчи навбатда чурра дарвозаси ва ҳамроҳ патологияси бор қорин бўшлиғи аъзоси инобатга олинган. Шу муносабат билан қорин олдинги деворида чурра дарвозасининг жойлашуви ва қорин бўшлиғида ҳамроҳ патология жойлашувининг схематик дистопияси ишлаб чиқилган. Чурралар жойлашуви Chevrel J.P. ва Rath A.M. (1999) таснифига кўра баҳоланган ва ҳамроҳ патологиянинг жойлашуви қорин бўшлиғининг топографик 9 соҳага бўлиниши билан белгиланган.

Асосий гуруҳдан 28 нафар (25.2%) беморда қорин бўшлиғи аъзолари хирургик патологияси лапароскопик усулда операция қилинди, шулардан 23 нафарда герниопластика босқичи эндовидеохирургик усулда бажарилди. 83 нафар (74,8%) беморда операциянинг барча босқичлари битта герниолапаротом кесим билан бажарилди. Шунга кўра бажарилган операциялар қуйидагича бўлган: Ўт-тош касаллиги туфайли холецистэктомия – 36 (шундан ЛХЭ - 16), қорин бўшлиғи битишма касаллиги ва сурункали ичак тутилиши туфайли висцеролиз - 67, жигардан - 6, ошқозонности безидан - 2 ва тухумдонлардан – 9 (лапароскопик - 3) кистэктомия, бачадон экстирпацияси ёки ампутацияси - 35, шунингдек, қорин олдинги деворидан тери-териости лахтагини кесиш - 32.

Кейин операциянинг асосий босқичи бажарилган – чурра дарвозасини бартараф қилиш. Иккала гуруҳ беморларда ҳам герниопластика тури алоҳида танланган.

Аллопластиканинг таранглашган тури – чурра дарвозасини тикиш билан эндопротезни «onlay» усулида имплантацияси асосий гуруҳда 47,1% ва таққослаш гуруҳида 49,5% беморларда бажарилган.

Таранглашмаган усуллар: чурра дарвозасини тикмасдан эндопротезни «onlay» усулида имплантацияси асосий гуруҳда 42,3% ва таққослаш гуруҳида 40,9%, чурра дарвозасини

тикмасдан эндопротезни «onlay» усулида имплантацияси ва қорин тўғри мушаклари қинини Ramirez бўйича мобилизацияси асосий гуруҳда 10,6% ва таққослаш гуруҳида 9,7% беморларда бажарилган.

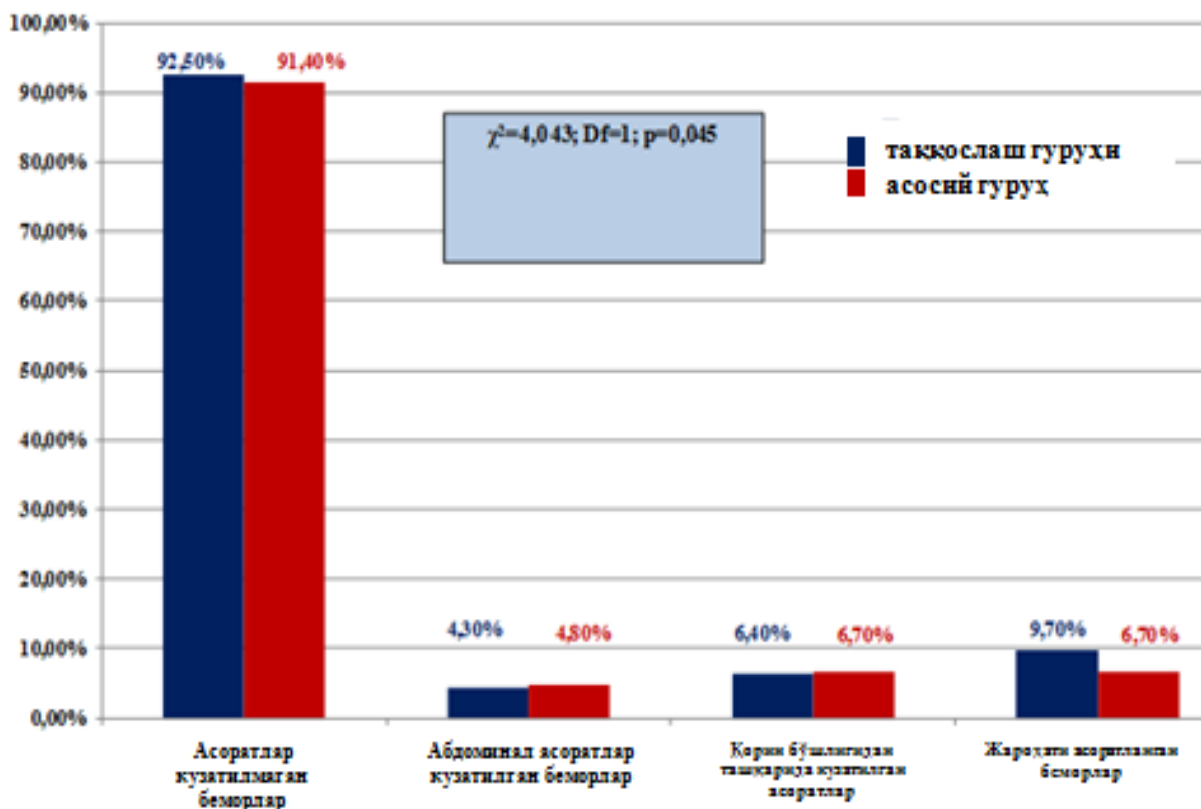
Асосий гуруҳнинг 23 нафар (20,7%) беморларида эндопротезни интраабдоминал имплантацияси лапароскопик усулда бажарилди.

II-III даражали семизлик ва осилган қорин каби ҳамроҳ касаллиги бор 26,4% беморларда қорин олдинги девори пластикасидан сўнг Castanares бўйича чуррали бўртмани ўраб олувчи чизик орқали дерматолипидэктомия бажарилди.

#### Натижалар ва унинг муҳокамаси.

Тадқиқотдаги беморларнинг даволаш натижаларини баҳолаш учун қуйидаги кўрсаткичлар инобатга олинган: операциядан кейинги эрта даврда абдоминал асоратлар; операциядан кейинги эрта даврда абдоминал бўлмаган асоратлар; операциядан кейинги эрта даврда жароҳатдаги асоратлар (расм 1).

Эрта операциядан кейинги даврда ичаклар парези, сийдик тутилиши каби абдоминал асоратлар асосий гуруҳда 5 нафар (4,8%) ва таққослаш гуруҳида 4 нафар (4,3%) беморларда аниқланди. Нафас олиш ва юрак-қон томир тизими аъзоларида асоратлар асосий гуруҳда 6 нафар (5,7%) ва таққослаш гуруҳида 6 нафар (6,4%) беморларда аниқланди.



Расм 1. Операциядан кейинги эрта даврда солиштирилаётган гуруҳларда асоратларнинг учраш даражаси

Компартмент-синдром иккала гурухда ҳам 2 нафардан беморларда кузатилди. Жароҳатдаги асоратлардан гематома 3 ва 1, серома 4 ва 3, лимфорея 1 ва 2, тери лахтаги қирғоғи некрози биттадан ҳар бир гурухда кузатилди.

Вақтга боғлиқ кўрсаткичларни кўриб чиқиш орқали стационарда даволаниш давомийлиги асосий гурухда –  $10,2 \pm 0,4$  кун (таққослаш гурухда  $9,4 \pm 0,6$ ), операция давомийлиги ўртача асосий гурухда –  $72,5 \pm 3,4$  минут (таққослаш гурухда  $61,5 \pm 4,1$ ) эканлиги қайд этилган.

Операциядан кейинги яқин муддатларда 2 нафар беморларда ўлим кузатилди: асосий гурухда 1 нафар (0,9%) ва таққослаш гуруҳида 1 нафар (1,1%). Иккала ҳолатда ҳам ўпка артерияси тромбоземболияси сабабли ўткир юрак-қон томир етишмовчилиги ўлимга сабаб эканлиги аниқланди.

Асосий гурухдан 74 нафар (67,3%) ва таққослаш гуруҳидан 65 нафар (62,5%) беморларнинг 1 йилдан 5 йилгача бўлган операция натижалари ўрганилди. Ўрганилган 139 нафар бемордан 5 (2,5%) нафарида рецидив аниқланди: асосий гурухдан 3 нафар (2,8%) ва таққослаш гуруҳидан 2 нафар (2,1%).

#### Хулосалар.

1. Бизнинг маълумотларга кўра, вентрал чурраси бор беморларда жарроҳлик тузатишни талаб қиладиган қорин бўшлиғи аъзоларининг ҳамроҳ патологияси 47,2% бўлиб, шундан ўт тош касаллиги – 32,4%, аёлларда кичик чанок бўшлиғи аъзолари патологияси – 27,9%, қорин бўшлиғининг битишма касаллиги – 60,4%, семизлик III- IV даражаси, «осилган» қорин – 28,8% аниқланди. Симултан патология операциягача 74,6%, операция вақтида 25,4% аниқланган. Чурра ўлчамининг катталашуви ҳамроҳ патологиялар сонининг ошишига олиб келди: W3 – (59,6%), ва W4 – (66,3%) симултан патология аниқланди.

2. Асосий гурухдан 28 нафар (25,2%) беморда қорин бўшлиғи аъзолари хирургик патологияси лапароскопик усулда операция қилинди, шулардан 23 нафарида герниопластика босқичи эндовидеохирургик усулда бажарилди. 83 нафар (74,8%) беморда операциянинг барча босқичлари битта герниолапаротом кесим билан бажарилди.

3. Иккала гуруҳ беморларда ҳам герниопластика тури алоҳида танланган. Аллопластиканинг таранглашган тури – чурра дарвозасини тикиш билан эндопротезни «onlay» усулида имплантацияси асосий гурухда 47,1% ва таққослаш гуруҳида 49,5% беморларда бажарилган. Таранглашмаган усуллар: чурра дарвозасини тикмасдан эндопротезни «onlay» усулида имплантацияси асосий гурухда 42,3% ва таққослаш гуруҳида 40,9%, чурра дарвозасини

тикмасдан эндопротезни «onlay» усулида имплантацияси ва қорин тўғри мушаклари кинини Ramirez бўйича мобилизацияси асосий гурухда 10,6% ва таққослаш гуруҳида 9,7% беморларда бажарилган. II-III даражали семизлик ва осилган қорин каби ҳамроҳ касаллиги бор 26,4% беморларда қорин олдинги девори пластикадан сўнг Castanares бўйича чуррали бўртмани ўраб олувчи чизик орқали дерматолипидэктомия бажарилди.

4. Тадқиқот гуруҳларида операциядан кейинги эрта даврда асоратлар таққосланганда: абдоминал асоратлар 4,8% ва 4,3%; қорин бўшлиғидан ташқари асоратлар (бронх-ўпка ва юрак-қон томир тизими патологиялари) 5,7% ва 6,4%; компартмент синдроми ривожланиши 0,9% ва 1,1%; жароҳатнинг асоратлари 9,7% ва 6,7%; ўлим 0,9% ва 1,1% асосий ва таққослаш гуруҳига тегишли бўлган.

5. Қорин бўшлиғи аъзоларининг ҳамроҳ патологиялари ва вентрал чурраси бўлган беморларни хирургик даволашда операциянинг симултан босқичини бажариш даволаш натижаларига салбий таъсир қилмаган. Бир марта оғриксизлантириш ва операцион аралашув билан беморнинг бир нечта касалликларини бартараф этиш симултан операциялар бажарилиши зарурлигини асослаган.

#### Адабиётлар:

1. Алишев О.Т., Шаймарданов Р.Ш. Современное состояние и проблемы лечения больших послеоперационных вентральных грыж // *Практ. мед.* – 2013. – №2 (67).
2. Белоконев В.И., Грачев Д.Б., Ковалева З.В. Обоснование объема операции и способа закрытия грыжевых ворот у пациентов, страдающих ожирением // *Таврический мед.-биол. вестн.* – 2019. – Т. 22, №1.
3. Винник Ю.С. и др. Современное состояние вопроса о методах хирургического лечения грыж передней брюшной стенки // *Соврем. пробл. науки и образования.* – 2013. – №1. – С. 24-24.
4. Кукош М.В., Федоров В.Э., Логвина О.А. Симултантные операции, их значимость и целесообразность выполнения // *Московский хир. журн.* – 2019. – №3. – С. 81-89.
5. Курбаниязов З.Б., Марданов Б.А., Рахманов К.Э. Прогнозирование результатов симултантных операций на органах брюшной полости и брюшной стенки у больных с вендральной грыжей // *Пробл. биол. и мед.* – 2020. – Т. 116, №1. – С. 58-61.
6. Къжыров Ж.Н. и др. Ранние послеоперационные внутрибрюшные осложнения – диагностика и хирургическое лечение // *Вестн. Казахского нац. мед. ун-та.* – 2016. – №1.

7. Мардонов Б.А., Шербекоев У.А., Вохидов Ж.Ж. Современные подходы к лечению пациентов с вентральными грыжами симультанными патологиями // Клінічна та експериментальна патологія. – 2018. – Т. 17, №3. – С. 118-125.
8. Мелентьева О.Н., Вострецов Ю.А., Белоконев В.И. Возможности ультразвукового скринингового обследования в выявлении хирургической патологии у взрослого населения // Реабилитация, врач и здоровье: Вестн. мед. ин-та. – 2016. – №3 (23).
9. Паршиков В.В. Протезирующая пластика брюшной стенки в лечении вентральных и послеоперационных грыж: классификация, терминология и технические аспекты (обзор) // Современ. технологии в мед. – 2015. – Т. 7, №2.
10. Пушкин С.Ю., Белоконев В.И. Результаты лечения больных срединной вентральной грыжей с применением синтетических эндопротезов // Хирургия. Журн. им. Н.И. Пирогова. – 2010. – №6. – С. 43-45.
11. Самарцев В.А., Гаврилов В.А., Паршаков А.А., Кузнецова М.В. Профилактика раневых инфекционных осложнений после герниопластики сетчатыми протезами: экспериментально-клиническое исследование // Клини. И экспер. хирургия. – 2020. – Т. 8, №1.
12. De Simone B. et al. Emergency repair of complicated abdominal wall hernias: WSES guidelines // Hernia. – 2019. – Vol. 32. – P. 1-10.
13. Nazyrov F.G. et al. Age-related structural changes in aponeuroses of the rectus abdominal muscles in patients with postoperative ventral hernias // Клінічна та експериментальна патологія. – 2018. – Т. 17, №3. – С. 74-79
14. World Health Organization. Hernias: fact sheet no. 199. World Health Organization website. 2017. [www.who.int/iris/handle/10589/1111189](http://www.who.int/iris/handle/10589/1111189).

## СИМУЛЬТАННЫЕ ОПЕРАЦИИ ПРИ ГРЫЖАХ ЖИВОТА

Мардонов Б.А., Шербекоев У.А., Курбаниязов З.Б., Абдурахманов Д.Ш., Эгамбердиев А.А.

**Резюме.** Цель: улучшение результатов хирургического лечения больных с вентральными грыжами и сопутствующей патологией органов брюшной полости. Материал и методы: в 2014-2021 гг. были прооперированы 235 больных с вентральными грыжами. 111 (47,2%) пациентам основной группы выполнялись симультанные вмешательства по поводу заболеваний органов брюшной полости, требующих хирургической коррекции. 28 пациентам (25,2%) этап операции по коррекции хирургической патологии органов брюшной полости выполнен из лапароскопического доступа, причем у 23 из них этап герниопластики также выполнен эндовидеохирургическим методом. 124 (52,8%) больным группы сравнения проводилась только герниопластика. Результаты: абдоминальные осложнения в раннем послеоперационном периоде, такие как парез кишечника, задержка мочи в основной группе были у 5 (4,5%) больных, в группе сравнения – у 4 (3,2%). Внеабдоминальные осложнения – бронхолегочные и сердечно-сосудистой системы – развились у 6 (5,4%) больных основной и у 6 (4,8%) – группы сравнения. Компартмент-синдром развился у 2 и у 2 пациентов в каждой из групп. Среди раневых осложнений гематомы были соответственно у 3 и 1, серомы – у 4 и 3, лимфорей – у 1 и 2, некроз края кожного лоскута – по одному случаю в каждой группе. Выводы: выполнение симультанного этапа операции в целом не повлияло отрицательно на результаты хирургического лечения больных с вентральной грыжей и симультанной патологией органов брюшной полости.

**Ключевые слова:** вентральная грыжа, симультанная патология, хирургическая коррекция.