



Хайитов Улуғбек Хужақулович<sup>1</sup>, Улуғмуратов Азим Аброевич<sup>2</sup>

1 - Самарқанд давлат тиббиёт университети, Ўзбекистон Республикаси, Самарқанд ш.;

2 - Республика шошилич тиббий ёрдам илмий маркази Самарқанд филиали, Ўзбекистон Республикаси, Самарқанд ш.

### ТРИХОБЕЗОАР - ПРИЧИНА РАЗЛИТОГО ПЕРФОРАТИВНОГО ПЕРИТОНИТА У ДЕТЕЙ

Хайитов Улуғбек Хужақулович<sup>1</sup>, Улуғмуратов Азим Аброевич<sup>2</sup>

1 – Самарқандский государственный медицинский университет, Республика Узбекистан, г. Самарқанд;

2 – Самарқандский филиал Республиканского научного центра экстренной медицинской помощи, Республика Узбекистан, г. Самарқанд

### TRICHOBEZOAR - IS THE CAUSE OF DIFFUSE PERFORATED PERITONITIS IN CHILDREN

Khaitov Ulugbek Khuzhakulovich<sup>1</sup>, Ulugmuratov Azim Abruevich<sup>2</sup>

1 - Samarkand State Medical University, Republic Of Uzbekistan, Samarkand;

2 – Samarkand branch of the Republican Scientific Center for Emergency Medical Care, Republic of Uzbekistan, Samarkand

e-mail: [d.khayitov74@yandex.ru](mailto:d.khayitov74@yandex.ru)

**Резюме.** Болалик даврида безоарлар ҳисобига келиб чиқадиган ўткир ичак тутулишилари болалар шошилич жарроҳлигида кам учрайдиган патологик ҳолат бўлиб ҳисобланади. Кўпгина кузатувларда фитобезоарлар обструкциянинг сабаби бўлиши мумкин. Аммо трихобезоарлар туфайли ривожланган перфоратив перитонит жуда кам ҳолларда учрайдиган патологияга киради. Ўткир қорин синдроми билан шошилич болалар хирургияси булимларига ётқизилган болаларда, нисбатан кам учрайдиган ошқозон-ичак трактида безоарлар мавжудлиги каби патологияларини ёдда тутуши мақсадга мувофиқ бўлади.

**Калит сўзлар:** трихобезоар, ичак тутулиши, перитонит, лапаротомия.

**Abstract.** Acute intestinal obstruction caused by bezoars in childhood is considered a rare pathological condition in emergency pediatric surgery. In many cases, phytobezoars can be the cause of obstruction. However, perforative peritonitis resulting from trichobezoars is a pathology that occurs very rarely. When a child presents to the hospital with abdominal pain syndrome, it is important to consider the relatively rare cause of bezoars in the gastrointestinal tract.

**Key words:** trichobezoar, intestinal obstruction, peritonitis, laparotomy.

**Долзарблиги.** Сўнгги йиллар адабиётларида болаларда ошқозон безоарларига оид клиник кузатувларга бағишланган маълумотлар кенг даражада ёритилган [1, 2, 3]. Шу билан бирга болаларда ўткир ичак тутулиши (ЎИТ) ривожланишида ошқозондаги безоар сабаб қилиб кўрсатилган маълумотлар етарли деб бўлмайди. Бундай ҳолатларда безоарлар асосан ошқозонда ва қисман унинг бўлаклари кўчиши туфайли ичаклар турли қисмларида ҳам жойлашиш мумкин [4, 5, 6]. Бундан ташқари бошқа вариантда, яъни ошқозондаги кичик ўлчамли безоар ичакка кўчиши туфайли, олдин қайталанувчи ичак тутулиши ва аста секин катталашиб бориб тўлиқ ўткир ичак тутулишга сабаб бўлиши мумкин [7, 8].

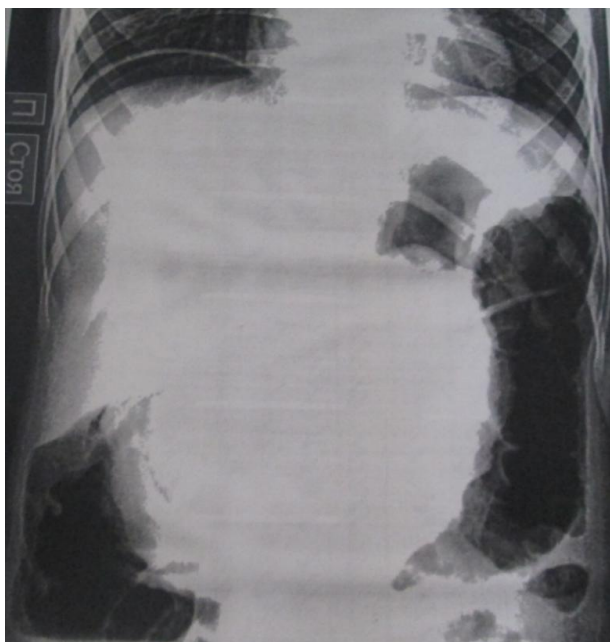Кўп ҳолларда ЎИТ фитобезоарлар, яъни ўсимлик маҳсулотларидан пайдо бўладиган безоарлар ҳисобига сабабли келиб чиқади, трихобезоарлар ёки аралаш шаклдаги безоарлар эса кам ҳолларда ичак тутулишига олиб келади [9, 10]. Мазкур ҳолатлар

буйича энг кўп маълумотлар Soon Ok Choi, Joong-Shin Kang [11] томонидан чоп этилган, бунда улар 15 ёшгача бўлган 33 болада ошқозон-ичак трактида фитобезоарлар борлиги аниқлашган, улардан 25 таси ЎИТ буйича шошилич операция қилинган.

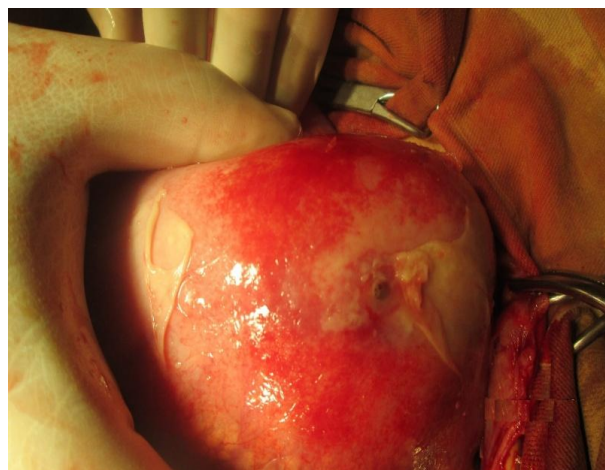
Ошқозондаги трихобезоар туфайли келиб чиққан перфоратив перитонитга оид маълумотлар ва илмий ишлар адабиётларга жуда кам ҳолларда ёритилгани билан ажралиб туради.

**Тадқиқот мақсади.** Болалар абдоминал ургент хирургиясида безоарлар билан боғлиқ бўлган ўткир қорин синдроми диагностикаси ва даволаш усулларини яхшилаш.

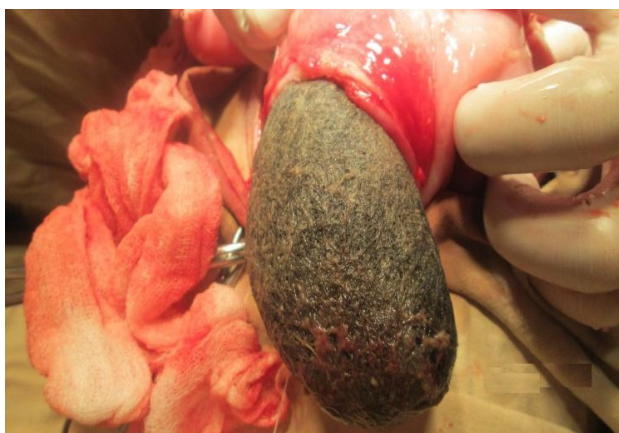
**Тадқиқот материаллари ва усуллари.** Республика шошилич тиббий ёрдам илмий маркази Самарқанд филиали Шошилич болалар хирургияси булимга ошқозондаги трихобезоар туфайли келиб чиққан тарқалган перфоратив перитонит буйича клиник мисол келтирилган.



**Расм 1.** Қорин соҳаси умумий рентгенограммаси



**Расм 2.** Ошқозон перфорацияси



**Расм 3.** Ошқозондан гастротом кесмаси орқали трихобезоарни чиқариш



**Расм 4.** Трихобезоар кўриниши

**Клиник мисол.** Бемор Ф. 8 ёшда (касаллик тарихи №1854/407) Республика шошилич тиббий ёрдам илмий маркази Самарқанд филиали Шошилич болалар хирургияси булимга онаси сўзидан қорин соҳасидаги оғриққа, қусишга, тана ҳарорати кўтарилишига, қорин дам бўлишига, ҳолсизликка шикоятлари билан мурожаат қилди. Анамнезидан 1 ҳафтадан буён касал. Касаллиги ҳар ҳар вақт билан қусиш билан бошланган. Охириги 2 кунда қусиш кўпайган, қорин соҳасида кучайиб борувчи оғриқлар, тана ҳарорати кўтарилиши ва ҳолсизлик каби шикоятлар безовта қилган.

Кўрик вақтида умумий аҳволи оғир. Қорин ҳажми катталашган, пайпаслаганда қорин ҳаммаси оғриқли, қорин парда яллиғланиш белгилари ҳамма соҳасида мусбат.

Бемор қорин бўшлиғи УТТ да эркин суюклик аниқланади, қорин соҳаси умумий рентгенографиясида эркин газ (“ўроқ симптоми”) аниқланади (1-расм). ЭФГДС да ошқозон соҳасида қорамтир рангда ногомоген ёт ҳосила аниқланади. Шундан сўнг ота-онаси қайта анамнез йиғилганда болада соч, тўк ва жун маҳсулотларини истемол қилиниши аниқланди.

Беморга ошқозон ёт жисм (трихобезоар?) туфайли перфорацияси ва тарқалган перитонит ташхиси билан операция олди тайёргарликдан сўнг ўрта юқори лапаротом кесма билан қорин бўшлиғига тўшилди ва бунда босим остида 300 мл атрофида оч яшил рангли суюқ йирингли ажралма чиқди, у бактериал таҳлилга намуна олингандан сўнг қуритилди. Кейинги тафтиш вақтида ошқозон соҳасида ёт жисм пайпасланади ва ошқозон интим чарви билан ўралганган, чарвидан тозалангандан сўнг ошқозон катта эгрилик соҳасида ўлчами 0,3x0,3 см тешик бор (2-расм), ундан ошқозон маҳсулотлари чиқиб турибди. Гастротом кесма билан ошқозондан ўлчами 17x10 см ошқозон конфигурацияга ўхшаш трихобезоар олиб ташланди (3-4-расм). Операция қорин бўшлиғи санацияси ва найлаш билан тугатилди.

Операциядан кейинги эрта даврда беморга инфузион, антибактериал ва симптоматик терапия ўтказилди. Операциядан кейинги давр силлиқ ўтди. Қорин бўшлиғидаги дренаж найлар 3-5 кунлари олинди. Тери чоклари 10-кунли олиб ташланди, жароҳат битиши бирламчи. Бемор қониқарли аҳволда уйига жавоб берилди. Шифохонада бемор невролог ва

психиатр томонидан кўрилди ва беморда рухий касалликлар аниқланмади, мутахассислар томонидан керакли маслахатлар берилди. Бемор ота-онасига шифохонадан чиккандан кейин болани психиатр томонидан кўшимча текширув ўтказиш тавсия этилди.

**Хулоса.** Ўткир корин синдроми билан шошилиш болалар хирургияси булимларига ётқизилган болаларда, нисбатан кам учрайдиган ошқозон-ичак трактида безоарлар мавжудлиги каби патологияларини ёдда тутиш мақсадга мувофиқ бўлади. Касаллик диагностикасида мукамал ва синчковлик билан йиғилган анамнез муҳим ўрин тутади.

#### Адабиётлар:

1. Давидов М.И., Никонова О.Е. Этиопатогенез формирования безоаров у детей и их профилактика // Медицинский Альманах. 2016. №2 (42). С. 91–94. [Davidov M.I., Nikonova O.E. Etiopathogenesis of the formation of bezoars in children and their prevention// Medicinskij Al'manah. 2016. №2 (42). S. 91–94 (In Russ).]
2. Еловой М.М., Борозна В.Г., Кухтарев А.А., Разумова Т.Е. Трихобезоары желудка и тонкой кишки у детей // Новости хирургии. 2012. Т. 20. №2. С. 96–100. [Yelovoy M.M., Borozna V.G., Kukhtarev A.A., Razumova T.E. Stomach and small intestine trichobezoars in children. Novosti khirurgii. 2012;20 (2): 96–100 (In Russ).]
3. Петлах В.И., Сергеев А.В., Виноградов А.Я. Трихобезоары желудка у детей // Российский вестник перинатологии и педиатрии. 2013. №2. С. 70–73. [Petlakh V.I., Sergeev A.V., Vinogradov A.Ya. Trichobezoars of the stomach in children // Rossiiskii vestnik perinatologii i pediatrii. 2013;58 (2):70–73. (In Russ).]
4. Соколов Ю.Ю., Ионов Д.В., Туманян Г.Т., Донской Д.В., Хаспеков Д.В., Шувалов М.Э. Минималноинвазивные методы удаления трихобезоаров желудка и двенадцатиперстной кишки у детей // Российский вестник детской хирургии, анестезиологии и реаниматологии. 2012. Т. 2. №1. С. 56–59. [Sokolov J.J., Ionov D.V., Tumanyan G.T., Donskoj D.V., Haspekov D.V., SHuvalov M.Eh. Minimally invasive techniques of removal of the hair ball from stomach and duodenum in children. Rossiiskii vestnik detskoi khirurgii, anesteziologii i reanimatologii. 2012;2 (1):56–59. (In Russ).]
5. Соколов Ю.Ю., Давидов М.И. Безоары желудочно-кишечного тракта у детей // Педиатрия. 2010. Том 89. №2. С. 60–65. [Sokolov Yu.Yu., Davidov M.I. Bezoars of the gastrointestinal tract in children // Pediatriya. 2010. T. 89. №2. S. 60–65].
6. Castle S.L., Zmora O., Papillon S., Levin D., Stein J.E. Management of complicated gastric bezoars in children

and adolescents. Isr Med Assoc J. 2015;17 (9):541–544 (PMID:26625542).

7. Aslan A., Unal I., Karagüzel G., Melikoğlu M. A case of intestinal obstruction due to phytobezoar--an alternative surgical approach. Swiss Surg. 2003;9 (1):35–7. PMID:12661431.

8. Glatstein M., Danino D., Rimon A., Keidar S., Scolnik D. An unusual cause of small bowel obstruction in a child: ingested rhubarb.//Case Rep Surg. 2013; 2013: 497214. Published online 2013 Jun 25. doi: 10.1155/2013/497214.

9. Malhotra A., Jones L., Drugas G. Simultaneous gastric and small intestinal trichobezoars //Pediatric Emergency CareVolume 24, Issue 11, November 2008, Pages 774–776. DOI: 10.1097/PEC.0b013e31818c2891.

10. GorterR.R., KneepkensC.M., MattensE.C. J. L., AronsonD.C. and HeijH.A.Management of trichobezoar: case report and literature review // Pediatric Surgery International, vol. 26, no. 5, pp. 457–463, 2010. DOI: 10.1007/s00383-010-2570

11. Soon-Ok Choi, Joong-Shin Kang. Gastrointestinal phytobezoars in childhood // Journal of Pediatric Surgery, 1988, Vol. 23, Issue 4, p338–341. DOI: [http://dx.doi.org/10.1016/S0022-3468\(88\)80202-1](http://dx.doi.org/10.1016/S0022-3468(88)80202-1)

12. Rizaev J. A. Influence of fluoride affected drinking water to occurrence of dental diseases among the population //EurAsian Journal of BioMedicine, Japan. – 2011. – Т. 4. – №. 5. – С. 1-5.

13. Rizaev J. A. et al. Medical and organizational measures to improve the provision of medical care in the dermatovenerology profile //International Journal of Current Research and Review. – 2020. – Т. 12. – №. 24. – С. 120-122.

#### **ТРИХОБЕЗОАР - ПРИЧИНА РАЗЛИТОГО ПЕРФОРАТИВНОГО ПЕРИТОНИТА У ДЕТЕЙ**

*Хайитов У.Х., Улугмуратов А.А.*

**Резюме.** Острая кишечная непроходимость, вызванная безоарами в детском возрасте, считается редким патологическим состоянием в неотложной детской хирургии. Во многих наблюдениях фитобезоары могут быть причиной непроходимости. Однако перфоративный перитонит, развившийся из-за трихобезоаров, относится к патологии, которая встречается очень редко. При поступлении в стационар ребенка с абдоминальным болевым синдромом необходимо помнить и о такой относительно редкой его причине, как наличие безоаров в желудочно-кишечном тракте.

**Ключевые слова:** трихобезоар, кишечная непроходимость, перитонит, лапаротомия.