

ПЕРВЫЙ ОПЫТ СИМУЛЯЦИИ ИНВАГИНАЦИОННОГО ИЛЕОТРАНСВЕРЗОАНАСТОМОЗА В КОЛОРЕКТАЛЬНОЙ ХИРУРГИИ С ИСПОЛЬЗОВАНИЕМ ИСКУССТВЕННОГО ИНТЕЛЛЕКТА



Абдуллажанов Бахром Рустамжанович, Абдурашидов Фазлиддин Шарафутдинович, Таджибаев Шараф Абдурашидович, Саминжонов Хумоюнмирзо Умиджон угли
Андижанский государственный медицинский институт, Республика Узбекистан, г. Андижан

СУНЬИЙ ИНТЕЛЛЕКТДАН ФОЙДАЛАНГАН ҲОЛДА КОЛОРЕКТАЛ ЖАРРОҲЛИКДА ИНВАГИНАЦИОН ИЛЕОТРАНСВЕРЗОАНАСТОМОЗЛАР СИМУЛЯЦИЯСИНИНГ БИРИНЧИ ТАЖРИБАСИ

Абдуллажанов Бахром Рустамжанович, Абдурашидов Фазлиддин Шарафутдинович, Таджибаев Шараф Абдурашидович, Саминжонов Хумоюнмирзо Умиджон ўғли
Андижон давлат тиббиёт институти, Ўзбекистон Республикаси, Андижон ш.

FIRST EXPERIENCE OF SIMULATION OF INVAGINATION ILEO-TRANSVERSE ANASTOMOSIS IN COLORECTAL SURGERY USING ARTIFICIAL INTELLIGENCE

Abdullajanov Bakhrom Rustamjanovich, Abdurashidov Fazliddin Sharafutdinovich, Tadjibaev Sharaf Abdurashidovich, Saminjonov Khumoyunmirzo Umidjon ugli
Andijan State Medical Institute, Republic Of Uzbekistan, Andijan

e-mail: info@adti.uz

Резюме. Ушбу мақолада сунъий интеллект ёрдамида йўгон ичак жарроҳлигида “учма-ён” инвагинацион илеотрансверзоанастомознинг компьютер моделлаштириши имкониятлари баҳоланган. Компютер моделлаштириши жараёни ChatGPT <http://openai.com>, 3D MAX dasturi, Surgery3dview https://surgery3dview.wordpress.com/?_gl=118g1mc0_gcl_au*MTM2NzM4MzE3MC4xNzI5MjUyNzQy веб-сайти ва Surgery models <https://sketchfab.com/Surgery3dmodelsview> каби сунъий интеллект тизимлари ва дастурлар билан амалга оширилган. Сунъий интеллектдан фойдаланиб инвагинацион илеотрансверзоанастомознинг “учма-ён” моделлаштирилиши йўгон ичак жарроҳлигида оптимал вариантларни самарали ишлаб чиқишига имкон беради. Ушбу соҳадаги тадқиқотларни давом эттириши ва усулларни такомиллаштириши режалаштирилган. Сунъий интеллектни қўллашнинг дастлабки натижалари янги ёки яхшилانган инвагинацион анастомозларни яратиши учун кенг имкониятлар мавжудлигини кўрсатмоқда.

Калит сўзлар: Компютер моделлаштириши, сунъий интеллект, эндовидеокOLONOSКОПИЯ, инвагинацион илеотрансверзоанастомоз.

Abstract. The article evaluates the capabilities of artificial intelligence for computer modeling of intussusceptional ileotransverse anastomosis "end to side" in colon surgery. Computer modeling was supported by artificial intelligence ChatGPT <http://openai.com> with 3d MAX program, website Surgery3dview-3d pictures https://surgery3dview.wordpress.com/?_gl=1*18g1mc0*_gcl_au*MTM2NzM4MzE3MC4xNzI5MjUyNzQy and Surgery models <https://sketchfab.com/Surgery3dmodelsview>. The use of computer modeling of intussusceptional ileotransverse anastomosis "end to side" using artificial intelligence allows to effectively develop optimal variants of anastomoses in colon surgery. It is planned to continue research in this area to improve methods and technologies. Preliminary results of the application of artificial intelligence indicate broad prospects for the creation of new or improved intussusception anastomoses.

Key words: Computer modeling, artificial intelligence, endovideocolonoscopy, intussusception ileotransverse anastomosis.

Актуальность. Хирургия органов желудочно-кишечного тракта, включая толстую кишку, является одной из самых сложных и высокотехнологичных областей медицины. Согласно национальным клиническим рекомендациям Российской гастроэнтерологической Ассоциации и Ассоциации колопроктологов России, основной методикой оперативного лечения ос-

ложнений хирургической патологии толстой кишки остаётся резекция толстой кишки в различном объёме с наложением первичного анастомоза или выведением стомы с последующим её закрытием. При осложнённом раке правой половины ободочной кишки WSES предлагает отдавать предпочтение резекционной хирургии в противовес илеостомам и обходным анасто-

мозам, но эти операции имеют ограниченные показания. Одной из ключевых задач является обеспечение надёжного соединения между различными отделами кишечника после резекции патологических участков [4].

Число пациентов с опухолями правой половины ободочной кишки составляет от 12 до 40%. Большой части пациентов (до 67%) с осложнённым раком правой половины ободочной кишки в общехирургических стационарах выполняется правосторонняя гемиколэктомия. При этом, по данным исследования, включившего в себя 30907 больных колоректальным раком, правосторонняя локализация опухоли достоверно чаще приводила к летальному исходу, в том числе и за счёт несостоятельности тонко-толстокишечного анастомоза [7].

В этой связи меры, направленные на предотвращение несостоятельности анастомоза, представляют большой интерес. Для профилактики данного осложнения, разработаны различные техники формирования толстокишечного анастомоза, как, например, компрессионный анастомоз с био-фрагментируемым кольцом Valtrac (BAR). К тому же предложены методики поддержки зоны анастомоза: дополнительное прошивание анастомоза снаружи, декомпрессия анастомоза трансанальной трубкой, внутриспросветное укрепление анастомоза биоразлагаемым покрытием C-seal, применение биоклея. Одним из способов укрепления межкишечного соустья является формирование инвагинационного анастомоза. Впервые применение инвагинационного анастомоза описал Maylard А.Е. в 1913 году. Он выполнил тонкотолстокишечный анастомоз, погрузив подвздошную кишку в продольный разрез ободочной кишки [6].

Следует учитывать тот факт, что соустья между тонкой и толстой кишкой формируются не только по поводу осложнённых опухолей ободочной кишки. Значительную (до 47%) часть патологии, требующей экстренной правосторонней гемиколэктомии и резекции илеоцекального угла составляют дивертикулярная болезнь с перфорацией и болезнь Крона, распространённость которой составляет от 50 до 200 больных на 100000 населения [3].

Проблема снижения количества осложнений кишечного шва всегда находилась в поле пристального внимания хирургической общественности. Это осложнение является причиной послеоперационного перитонита у 40% больных и при развитии сепсиса (40–78% случаев) больше половины из них приводит к смерти [5]. Частота несостоятельности соустьев после операций по поводу правостороннего рака ободочной кишки, по данным WSES, колеблется от 0,5 до 4,6% [8]. Наилучший экстренный анастомоз должен удовлетворять следующим требованиям: в идеале нулевая частота несостоятельности, техническая простота выполнения, желательна без применения дорогостоящих расходных материалов, по возможности – клапанная функция для предотвращения рефлюкс-илеита [1].

Резюмируя вышеизложенные данные, можно заключить, что проблема формирования соустьев между тонкой и толстой кишкой в настоящее время ещё не

имеет оптимального решения, особенно в неотложной хирургии [2]. Современные инновации, такие как компьютерное моделирование и искусственный интеллект (ИИ), открывают новые возможности для совершенствования хирургических техник, улучшая предоперационное планирование, минимизируя риски осложнений, повышая точность вмешательства и сокращая продолжительность операций.

Данное исследование в определенной степени послужит выполнению задач, утвержденных Указом Президента Республики Узбекистан «Об утверждении Стратегии развития технологий искусственного интеллекта до 2030 года» за №ПП-358 от 14 октября 2024 года, а также других нормативно-правовых документов, принятых в данной сфере.

Цель исследования: Оценить возможности искусственного интеллекта для компьютерного моделирования инвагинационного илеотрансверзоанастомоза «конец в бок» в хирургии толстой кишки.

Материал и методы: Под наблюдением состояло 71 пациентов перенесших операции по поводу острой тонко-, и толстокишечной непроходимости различной этиологии. Возраст в пределах от 26 до 68 лет. Мужчин – 49 (69,0%), женщин – 22 (31,0 %). Исследование: УЗИ брюшной полости – сканер Mindray DS6 Germany 2013. Рентген исследования – Shimadzu компании Fleavision S.F. производства Японии, 2012г. По показаниям – магнитнорезонансная томография, (МРТ-аппарат Phillips ingenia 1,5. T Gollandia 2020). Диагностическую эндовидеокколоноскопию (ДЭВКС) производили эндовидеоскопическим комплексом Pentax epk-i5000. Noya Corporation Japan 2022 (Malaysia). По типу анастомозов пациенты распределились следующим образом: Илеотрансверзоанастомоз по принципу «бок в бок» -31(43,7%), инвагинационный илеотрансверзоанастомоз (invaginationalis ileotransversoanastomosis) - 12(16,9%), invaginativus ileosecocolloanastomosis "finis ad latus", - 28 (39,4%). Компьютерное моделирование сопровождалось искусственным интеллектом ChatGPT <http://openai.com> с программой 3d MAX, вебсайт [Surgery3dview-3d pictures](http://Surgery3dview-3d-pictures) https://surgery3dview.wordpress.com/?_gl=1*18g1mc0*_gl_au*MTM2NzM4MzE3MC4xNzI5MjUyNzUy и [Surgery models](https://sketchfab.com/Surgery3dmodelsview) <https://sketchfab.com/Surgery3dmodelsview> (Свидетельство Минюста РУз № ДГУ 45050 от 04.12.2024г.). Статистическая обработка материала включала вычисление экстенсивных показателей.

Результаты и обсуждение: Из 31 пациента, перенесших правостороннюю гемиколэктомию с илеотрансверзоанастомозом «бок в бок», у 27 (87,1%) выявлены патологии: стеноз – 4 (12,9%), полип в области анастомоза – 11 (35,5%), гипертрофия слизистой с пролапсом – 7 (22,6%), лигатурные свищи – 5 (16,1%). У 28 пациентов с intussusception ileosecocoloanastomosis "finis ad latus" и 12(16,9%) с инвагинационным илеотрансверзоанастомозом (invaginationalis ileotransversoanastomosis) - патологии не обнаружены, у 1 пациента было внутреннее кровотечение, которое было устранено консервативно.

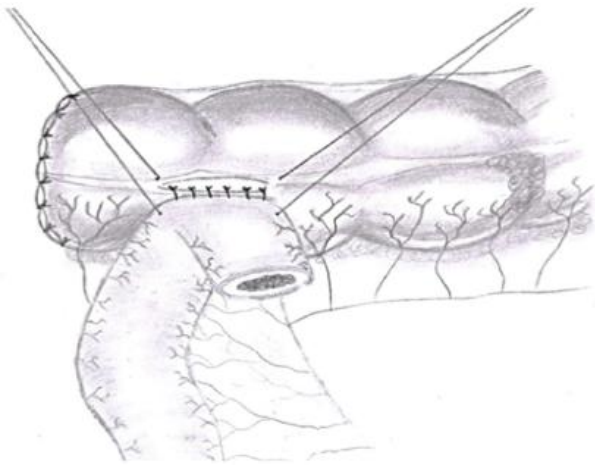


Рис. 1. Формирование «хоботка»

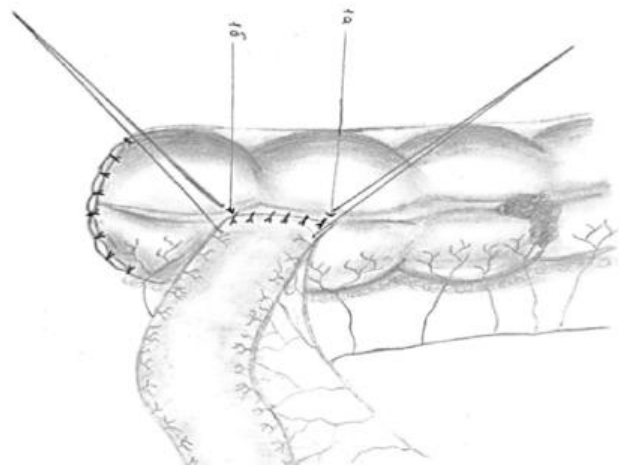


Рис. 2. Конечный этап операции

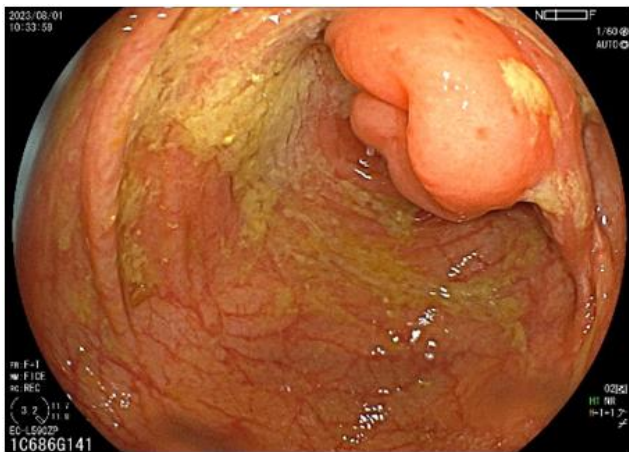


Рис. 3. Культя-инвагинат тонкой кишки в виде грибовидного выбухания

Основные оперативные этапы:

1. Подготовка тканей. Определение границ резекции. Удаление поврежденного участка кишечника с учетом границ поражения.
2. Инвагинация. Аккуратное введение дистального конца подвздошной кишки в просвет поперечной ободочной кишки.
3. Фиксация. Укрепление соединения швами или с использованием анастомозирующих аппаратов.
4. Контроль. Проверка герметичности анастомоза, кровотока и отсутствия натяжения тканей.

На рис. 1 представлена классическая схема одного из основных этапов операции наложения *invaginalis ileotransversoanastomosis «finis ad latus»* - формирование «хоботка». Важным и ответственным моментом на данном этапе является наложение узловых серозно-мышечных швов по брыжеечному и противобрыжеечному краю с захватом концевых фрагментов рассеченной *teniae coli*. После погружения «хоботка» формируется инвагинационный анастомоз путем наложения однорядного шва с использованием атравматического шовного материала. Только после этого узловые серозно-мышечные швы по брыжеечному и противобрыжеечному краю тонкой кишки с захватом концевых фрагментов рассеченной *teniae coli* завязываются, формируя двухсторонний «замок» (рис. 2, 1а, 1б).

Эндовидеоколоноскопическая картина в отдаленный период: слизистая поперечной ободочной кишки розовая, с сохранёнными складками и тонусом, в просвете слизь и непереваренная пища. Восходящая ободочная кишка также с сохранёнными складками и нормальной перистальтикой. В зоне анастомоза слизистая гиперемирована и отёчна, проходимость не нарушена. Проксимально от анастомоза видна культя тонкой кишки (рис. 3).

Компьютерное моделирование способов создания непрерывности желудочно-кишечного тракта после резекционных методов лечения, в частности после правосторонней гемиколэктомии, это процесс создания точной виртуальной 3D-модели анатомических структур анастомоза. Основные цели моделирования:

1. Предоперационное планирование. Модели позволяют хирургу заранее изучить анатомические особенности пациента, включая расположение сосудов, нервов и патологических изменений.
2. Симуляция хирургических процедур. Возможность протестировать технику операции, оценить ее безопасность и предсказать возможные осложнения.
3. Обучение и подготовка хирургов. Модели служат инструментом для тренировки молодых специалистов без риска для пациента.

При совместной научной работе принципиально важным является адекватное общение личности и искусственного интеллекта посредством промпта. Промпт — это запрос или инструкция, которая передается модели искусственного интеллекта (ИИ) для получения нужного результата. Промпт представляет собой текст, вопрос или набор инструкций, которые направляют работу модели и определяют, каким будет её ответ. При компьютерном моделировании 3D геометрической модели инвагинационного анастомоза, искусственный интеллект потребовал следующие данные:

1. Анатомические и клинические данные:
 - Тип анастомоза (например, конец-в-конец, бок-в-бок, конец-в-бок).
 - Сегменты кишечника, участвующие в анастомозе (тонкий, толстый кишечник).
 - Размеры и расположение анастомоза.
 - Толщина стенок кишечника и особенности анатомических слоёв.

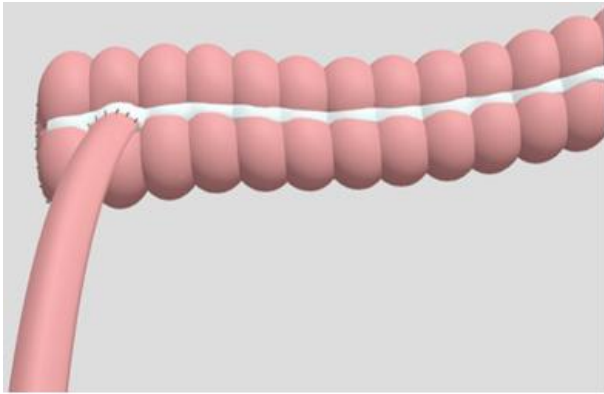


Рис. 4. Геометрическая 3D модель конечного этапа инвагинационного илеотрансверзоанастомоза

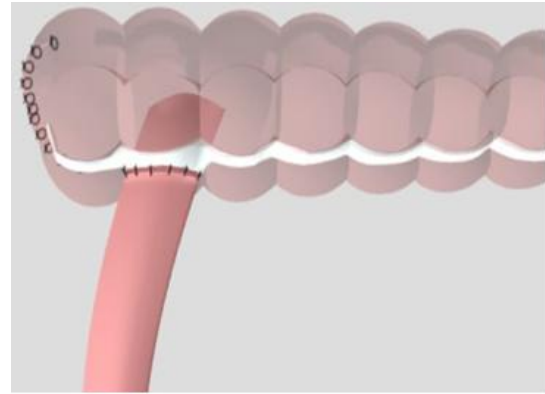


Рис. 5. Геометрическая 3D модель инвагинационного илеотрансверзоанастомоза с учетом внутрипросветного инвагината

• Патологии (например, стриктура, опухоль или ослабление стенки).

2. Изображения:

• Данные сегментации для моделирования на основе изображений.

3. Хирургическая техника:

• Методика выполнения анастомоза (вручную или с использованием степлера).

• Тип операции (лапароскопическая или открытая).

4. Требования к моделированию:

• Уровень детализации 3D-модели (простая визуализация или высокая детализация).

• Платформа для моделирования (3ds Max).

Результаты 3D моделирования геометрической модели инвагинационного илеотрансверзоанастомоза в сопровождении искусственного интеллекта сложилось следующим образом: На рис.4-5, представлена геометрическая 3D модель конечного этапа формирования инвагинационного илеотрансверзоанастомоза.

Представляет определенный научный и практический интерес определение инвагинационного анастомоза выданное искусственным интеллектом. Цитата: «Инвагинационный анастомоз кишечника, включая толстую кишку, представляет собой специфический тип хирургического вмешательства, при котором один конец резецированной кишки внедряется (инвагинируется) в другой, создавая надёжное соединение. Этот метод может применяться как в экстренных случаях, так и при плановых операциях на кишечнике». Что касается конкретно инвагинационного илеотрансверзоанастомоза, то искусственный интеллект дал следующее определение: Инвагинационный илеотрансверзоанастомоз — это хирургическая операция, которая включает соединение двух отделов кишечника: терминальной части тонкой кишки (илеум) и поперечной ободочной кишки (трансверзум). В ходе операции часть илеума инвагинируется (вкладывается) внутрь поперечной ободочной кишки, что образует новый путь для прохождения пищи и предотвращает закупорку или другие осложнения в кишечнике. Выявил следующие преимущества: Этот метод позволяет восстановить проходимость кишечника, обеспечивая нормальный поток пищи через две его части. Он также способствует сокращению времени восстановления пациента, так как не требует использования посторон-

них материалов для создания анастомоза (соединение тканей). Кроме того:

• Уменьшение риска несостоятельности швов.

• Повышение механической прочности соединения за счет инвагинации.

• Улучшение процесса заживления благодаря более оптимальному распределению нагрузки на ткани.

Данное положение послужило основой для дальнейших исследований, включая сбор материала и обзор литературы.

Заключение. Инвагинационный илеотрансверзоанастомоз в сопровождении компьютерного моделирования и ИИ представляет собой мощный инструмент для улучшения хирургических результатов. Эти технологии позволяют адаптировать операции под индивидуальные особенности пациента, снизить риски и повысить качество лечения. Внедрение подобных инноваций требует междисциплинарного подхода, включающего хирургов, инженеров и специалистов в области ИИ, что делает данную область перспективной для дальнейшего развития. Хирургия обладает уникальной возможностью активно внедрять инновационные технологии искусственного интеллекта, а не ждать их готовности. С развитием искусственного интеллекта в мире продолжается поиск его применения в медицине, в том числе в хирургии.

Выводы: Использование компьютерного моделирования инвагинационного илеотрансверзоанастомоза «конец в бок» с применением искусственного интеллекта позволяет эффективно разрабатывать оптимальные варианты анастомозов в хирургии толстого кишечника. Планируется продолжение исследований в этой области для совершенствования методов и технологий. Предварительные результаты применения искусственного интеллекта, свидетельствуют о широких перспективах создания новых или улучшенных инвагинационных анастомозов.

Литература:

1. Вайнер Ю. С., Атаманов К. В., Верятин Я. А. Анатомическое обоснование модификации способа формирования тонкокишечного анастомоза в условиях распространенного перитонита// Journal of Siberian Medical Sciences. 2018; T.1, C.21–31

2. Вайнер Ю. С., Бабюк А. Е., Аверкин П. И., Атаманова Э. Р., Безносикова М. В., Сальникова Е. Г., Иванова Ю. В., Чуликова О. А., Атаманов К. В. Профилактика несостоятельности тонко-толстокишечных анастомозов в экстренной хирургии// Экспериментальная и клиническая гастроэнтерология. 2020; Т.182, №10, С.123–128. DOI: 10.31146/1682-8658-ecg-182-10-123-128
3. Глушкова В.А., Подкаменев А.В., Габруская Т.В. Современный взгляд на хирургическое лечение поражения илеоцекальной зоны при болезни Крона: когда и как оперировать. Обзор литературы // Российский вестник детской хирургии, анестезиологии и реаниматологии. 2024. Т.14, No3. С. 381–390. DOI: <https://doi.org/10.17816/psaic1816>
4. Мельников П.В., Доведов В.Н., Каннер Д.Ю., Черниковский И.Л. Искусственный интеллект в онкохирургической практике// Тазовая хирургия и онкология 2020; Т.10, №3–4, С.60–64 DOI: 10.17650/2686-9594-2020-10-3-4-60-64
5. Новикова А. С., Алексеев В. С. Несостоятельность межкишечных анастомозов// Актуальные проблемы современной медицины и фармации- 2017. Материалы LXXI Международной научно-практической конференции студентов и молодых учёных. Белорусский государственный медицинский университет. 2017: С.919–923
6. Панкратова Ю.С., Карпужин О.Ю., Зиганшин М.И., Шакуров А.Ф. Толстокишечный инвагинационный анастомоз в хирургии осложненных форм дивертикулярной болезни ободочной кишки// Колопроктология. 2021; Т. 20, № 4, С. 42–48. <https://doi.org/10.33878/2073-7556-2021-20-4-42-48>
7. Bakker I. S., Snijders H. S., Grossmann I., Karsten T. M., Havenga K., Wiggers T. High mortality rates after nonelective colon cancer resection: results of a national audit// Colorectal Dis. 2016; Т.18, №6, С.612–621.
8. Pisano M., Zorcolo L., Merli C. et al. 2017 WSES guidelines on colon and rectal cancer emergencies: ob-

struction and perforation// World J Emerg Surg. 2018; Т.13, №1, С.13–36

**ПЕРВЫЙ ОПЫТ СИМУЛЯЦИИ
ИНВАГИНАЦИОННОГО
ИЛЕОТРАНСВЕРЗОАНАСТОМОЗА В
КОЛОРЕКТАЛЬНОЙ ХИРУРГИИ С
ИСПОЛЬЗОВАНИЕМ ИСКУССТВЕННОГО
ИНТЕЛЛЕКТА**

*Абдуллажанов Б.Р., Абдурашидов Ф.Ш.,
Таджибаев Ш.А., Саминжонов Х.У.*

Резюме. В статье дана оценка возможностям искусственного интеллекта для компьютерного моделирования инвагинационного илеотрансверзоанастомоза «конец в бок» в хирургии толстой кишки. Компьютерное моделирование сопровождалось искусственным интеллектом ChatGPT <http://openai.com> с программой 3d MAX, вебсайт Surgery3dview-3d pictures https://surgery3dview.wordpress.com/?_gl=1*18g1mc0*_gcl_au*MTM2NzM4MzE3MC4xNzI5MjUyNzQy и [Surgery models](https://sketchfab.com/Surgery3dmodelsview) <https://sketchfab.com/Surgery3dmodelsview>. Использование компьютерного моделирования инвагинационного илеотрансверзоанастомоза «конец в бок» с применением искусственного интеллекта позволяет эффективно разрабатывать оптимальные варианты анастомозов в хирургии толстого кишечника. Планируется продолжение исследований в этой области для совершенствования методов и технологий. Предварительные результаты применения искусственного интеллекта, свидетельствуют о широких перспективах создания новых или улучшенных инвагинационных анастомозов.

Ключевые слова: Компьютерное моделирование, искусственный интеллект, эндовидеоколоноскопия, инвагинационный илеотрансверзоанастомоз.