

**МОРФОМЕТРИЧЕСКИЕ ПОКАЗАТЕЛИ БОКАЛОВИДНЫХ КЛЕТОК
ПРЕДВАРИТЕЛЬНО СФОРМИРОВАННОГО ЭПИТЕЛИЯ
КИШЕЧНИКА В НЕОВАГИНЕ****М. З. Якубов**

Самаркандский государственный медицинский университет, Самарканд, Узбекистан

Ключевые слова: морфометрия, бокаловидной клеток, неовагина, слизистая оболочка, гистология.**Таянч сўзлар:** морфометрия, бокал хужайралари, неовагина, шиллик қават, гистология.**Key words:** morphometry, goblet cells, neovagina, mucous membrane, histology.

Исследование показало, что морфометрические показатели бокаловидных клеток предварительно сформированного эпителия кишечника во неовагины. В ходе адаптации неовлагалища было отмечено уменьшение количества крипт, увеличение фиброза и появление диспластических изменений в эпителиальных клетках, включая образование двухъядерных энтероцитов и клеток «смешанного фенотипа». Учитывая, что процесс адаптации связан с продолжительными диспластическими изменениями, необходимо осуществлять онкологическое наблюдение за состоянием неовагины на более поздних этапах.

**НЕОВАГИНАДА ШАКЛЛАНГАН ИЧАК ЭПИТЕЛИЙСИ БОКАЛ ХУЖАЙРАЛАРИНИНГ
МОРФОМЕТРИК КЎРСАТКИЧЛАРИ****М. З. Якубов**

Самарканд давлат тиббиёт университети, Самарканд, Ўзбекистон

Тадқиқот шуни кўрсатдики, неовагинада йўғон ичак эпителиясининг бокал хужайраларининг морфометрик параметрлари. Неовагина мослашуви даврида криптилар сонининг камайиши, фиброзининг кўпайиши ва эпителий хужайраларида диспластик ўзгаришларнинг пайдо бўлиши, шу жумладан бинуклеат энтероцитлар ва "аралаш фенотип" хужайраларининг шаклланиши қайд этилган. Мослашув жараёни узок муддатли диспластик ўзгаришлар билан боғлиқлигини ҳисобга олиб, кейинги босқичларда неовагина ҳолатини қилиб бориш кўрсатилган.

**MORPHOMETRIC INDICATORS OF GOMBLE CELLS OF PREFORMED
INTESTINAL EPITHELIA IN THE NEOVAGINE****M. Z. Yakubov**

Samarkand state medical university, Samarkand, Uzbekistan

The study showed that the morphometric indicators of goblet cells of the preformed intestinal epithelium in the neovagina. During the adaptation of the neovagina, a decrease in the number of crypts, an increase in fibrosis and the appearance of dysplastic changes in the epithelial cells, including the formation of binuclear enterocytes and cells of the "mixed phenotype", were noted. Given that the adaptation process is associated with long-term dysplastic changes, it is necessary to carry out oncological monitoring of the state of the neovagina at later stages.

По данным Всемирной организации здравоохранения (ВОЗ), врожденные дефекты женских половых органов чаще встречаются в семьях и странах с ограниченными ресурсами. Около 94% тяжелых нарушений развития встречается в странах с низким и средним уровнем дохода, где женщины часто сталкиваются с недостаточным питанием и ограниченным доступом к качественной медицинской помощи [1,2,3,4]. Они также могут подвергаться воздействию различных факторов, таких как инфекции или употребление алкоголя, которые могут вызвать или усугубить дефекты развития еще до рождения. Кроме того, у пожилой матери повышается риск хромосомных дефектов, в том числе синдрома МРХ, а у молодой матери повышается риск других врожденных пороков развития [5,6].

Цель исследования: изучить морфометрические показатели бокаловидных клеток предварительно сформированного эпителия кишечника во неовагины.

Материалы и методы исследования: были взяты микрообразцы n=146, подготовленные для динамического морфометрического исследования ткани сигмовидной кишки, используемой для пластики искусственного влагалища. При морфометрическом исследовании использовали преимущественно гематоксилин и эозин, а также гистохимические методы окраски - красители ШИФФ и ШИКК. В нашем исследовании изучены морфометрические аспекты динамики слизистой оболочки: размер бокаловидных клеток, размер, высота слизистой оболочки, количество клеток определенного размера, ядерно-цитоплазматический индекс и другие параметры. Полученные данные сканировали на Nano Zoomer (REFC13140-21.S/N000198/hamamatsu photonics/431-3196 Japan) при 200-кратном увеличении для представления анализа. При измерении биоптатов из пластифицированной слизистой влагалища

из каждого материала брали по 10 микросрезов, каждый срез сканировали и усредняли.

Результаты исследования: Определяли абсолютное количество бокаловидных клеток на крипту. Для определения их объёмной плотности измеряли процент площади собственной пластинки слизистой оболочки, занимаемый окрашенными структурами (ШИФФ-реакция). Содержание бокаловидных клетках определяли, соответственно, по интенсивности окрашивания ШИК-реакции. Для нивелирования различий гистохимической реакции ее нормировали по интенсивности окрашивания расположенных рядом участков соединительной ткани.

Когда был проведен анализ морфометрических показателей площади, объема и поверхности бокаловидных клеток, площадь клеток через 1 год в группе наблюдения составила 21,8 мкм² и по сравнению с контрольной группой (18,9 мкм²) увеличилась в 0,86 раза, через 3 года этот показатель увеличился на 23,9 мкм² (в 0,79 раза больше), а через 10 лет он составил 13,3 мкм² и достоверно показал снижение в 1,42 раза (табл. 1).

Объем бокаловидных клеток в контрольной группе составил 6751,26 мкм³. Было отмечено, что за 1 год существования группы наблюдения этот показатель увеличился до

Таблица 1.

Морфометрические показатели бокаловидных клеток предварительно сформированного эпителия кишечника во неовагины.

Срок (год)	Площадь клетки	Объем клетки	Поверхность клетки
контроль	18,9мкм	6751,26 мкм ³	357,21мкм ²
До 1 года	21,8 мкм	10360,23мкм ³	475,24мкм ²
До 3 года	23,9 мкм	13651,91 мкм ³	571,21мкм ²
10 лет и выше	13,3мкм	2352,64мкм ³	176,89мкм ²

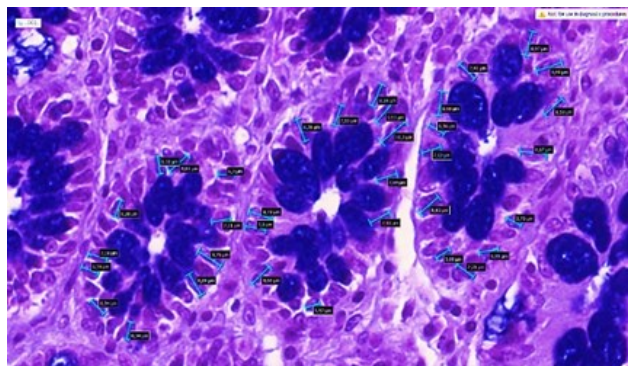


Рис. 1. Морфограмма искусственной слизистой оболочки влагалища с измеренными ядрами и изображениями размеров. NanoZoomer (REF C13140-21.S/N000198/Наматсуми photonics/431-3196 Япония) был отсканирован. Краска ШИФФ. Размер 4x10.




Рис 2. Конфокальный вид формируется с помощью примеров, представленных на этом изображении, для создания трехмерного пространственного рисунка в искусственной ткани слизистой оболочки влагалища

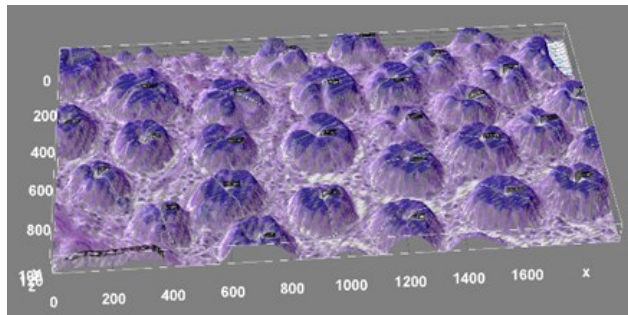


Рис. 3. Искусственная слизистая влагалища. Морфограмма участков железистых структур трехмерным конфокальным морфометрическим методом. NanoZoomer (REF C13140-21.S/N000198/Наматсуми photonics/431-3196 Япония) был отсканирован. Краска ШИФФ. Размер 4x10.

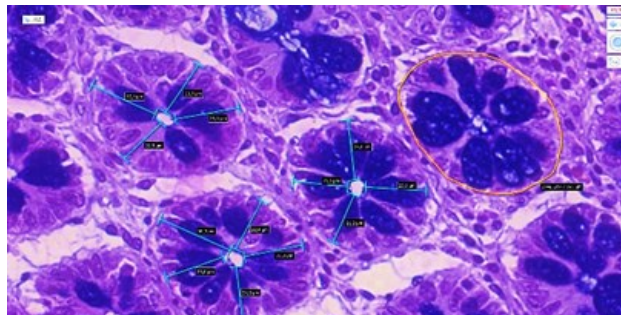


Рис. 4. Морфограмма размеров эпителиальных клеток железы искусственной слизистой оболочки влагалища. NanoZoomer (REF C13140-21.S/N000198/Наматсуми photonics/431-3196 Япония) был отсканирован. Краска ШИФФ. Размер 4x10.

10360,23 мкм³ (в 0,65 раза), а за 3 года - до 13651,91 мкм³ (в 0,49 раза) соответственно. За 10 лет наблюдения в группах объем бокаловидных клеток показал достоверное снижение по сравнению с контрольной группой, аналогично их площади, и уменьшился в 2,01 раза, составив 2352,64 мкм³.

Морфометрические показатели поверхности бокаловидных клеток составили 357,21 мкм² в контрольной группе, показав достоверное увеличение на 475,24 мкм² (в 0,75 раза больше) через 1 год в группе наблюдения и на 571,21 мкм² (в 0,62 раза больше) через 3 года. Но за 10 лет нашего наблюдения эти показатели были достоверно снижены до 176,89 мкм² (менее чем в 2,01 раза). Это связано с разрушением бокаловидных клеток, опорожнением цитоплазмы, атрофией и функциональной недостаточностью в результате гиперфункций и гиперсекреции на ранних стадиях нашего наблюдения.

Высота желез в слизистой оболочке неовагины через 1 год наблюдения составила 204,73±19,69 мкм, увеличившись в 0,89 раза, а через 3 года наибольшее значение составило 266,14±25,59 мкм, увеличившись в 0,68 раза. В контрольной группе высота желез составляла в среднем 183,14±13,66 мкм. В наших 10-летних группах наблюдения после образования неовагины высота желез в слизистой оболочке резко снизилась, составив 122,84±19,69 мкм и уменьшившись в 1,49 раза.

Выводы: таким образом, в периоды 1-3 года наблюдения отмечалось увеличение плотности, высоты и диаметра желез. Это свидетельствует об активности процесса адаптации. Через 10 лет и позже обнаружилось значительное снижение всех показателей с последующей деградацией и функциональными нарушениями. Это признак длительных хронических изменений и снижения процесса адаптации.

Использованная литература:

1. Адамян Л.В, Бобкова М.В. и др. Аплазия влагалища и тазовая дистопия почки-тактика ведения и возможности хирургической коррекции порока развития половых органов.//Российский медицинский журнал 2018;24(5):54-60
2. Кругляк Д.А., Буралкина Н.А., Ипатова М.В. и др. Аплазия влагалища и матки (Синдром Майера–Рокитанского–Кюстера–Хаузера): этиология, патогенетические аспекты и теории формирования порока (обзор литературы) Гинекология 2018;20 (2): 64-66
3. Маматкулова М.Д., Файзиева З. «Выпадение искусственного влагалища после сигмоидального кольпопоза» Journal of Reproductive health and uro-nephrology research, Самарканд № SI-1 2022 С.28.
4. Негмаджанов Б. Б., Маматкулова М. Д. Оперативное лечение пролапса неовлагалища после сигмоидального кольпопоза //Проблемы современной науки и образования. – 2022;23(4):48-52.
5. Негмаджанов Б.Б., Маматкулова М.Д., Ганиев Ф.И., Арзиева Г.Б., Шопулатов Э.Х. Treatment of the prolapse of a neovaginal after sigmoidal colpoptosis // American Journal of Medicine Sciences 2021;11(9):623-625.
6. Cheikhelard A., M. Bidet, A. Baptiste. Surgery is not superior to dilation for the management of vaginal agenesis in Mayer-Rokitansky-Küster-Hauser syndrome: a multicenter comparative observational study in 131 patients / A. Cheikhelard, M. Bidet, A. Baptiste [et al.] // Am J Obstetrics Gynecology. - 2018;23(4):281 -281.