

## ЭНДОКРИН ОФТАЛЬМОПАТИЯДА ЭКСТРАОКУЛЯР МУШАКЛАР ВА КЎЗ ИЧИ БОСИМИНИ ЎРГАНИШ НАТИЖАЛАРИНИ ҚИЁСИЙ БАҲОЛАШ



Нозимов Ахмаджон Эркин ўғли<sup>1</sup>, Билалов Эркин Нозимович<sup>2</sup>, Ахмедова Сайёра Муҳаммадовна<sup>2</sup>, Юлдашов Сарвархон Акмалжон ўғли<sup>2</sup>

1 – Республика ихтисослаштирилган кўз микрохирургияси илмий - амалий тиббиёт маркази, Ўзбекистон Республикаси, Тошкент ш.;

2 – Тошкент тиббиёт академияси, Ўзбекистон Республикаси, Тошкент ш.

### СРАВНИТЕЛЬНАЯ ОЦЕНКА РЕЗУЛЬТАТОВ ИССЛЕДОВАНИЯ ЭКСТРАОКУЛЯРНЫХ МЫШЦ И ВНУТРИГЛАЗНОГО ДАВЛЕНИЯ ПРИ ЭНДОКРИННОЙ ОФТАЛЬМОПАТИИ

Нозимов Ахмаджон Эркин ўғли<sup>1</sup>, Билалов Эркин Нозимович<sup>2</sup>, Ахмедова Сайёра Муҳаммадовна<sup>2</sup>, Юлдашов Сарвархон Акмалжон ўғли<sup>2</sup>

1 - Республиканский специализированный научно-практический медицинский центр микрохирургии глаза, Республика Узбекистан, г. Ташкент;

2 - Ташкентская медицинская академия, Республика Узбекистан, г. Ташкент

### COMPARATIVE EVALUATION OF THE RESEARCH RESULTS OF EXTRAOCULAR MUSCLES AND INTRAOCULAR PRESSURE IN ENDOCRINE OPHTHALMOPATHY

Nozimov Akhmadjon Erkin ugli<sup>1</sup>, Bilalov Erkin Nozimovich<sup>2</sup>, Akhmedova Sayyora Muhammadovna<sup>2</sup>, Yuldashov Sarvarkhon Akmaljon ugli<sup>2</sup>

1 - Republican specialized scientific and practical medical center of eye microsurgery, Republic of Uzbekistan, Tashkent;

2 - Tashkent Medical Academy, Republic of Uzbekistan, Tashkent

e-mail: [sarvar.yuldashov.91@mail.ru](mailto:sarvar.yuldashov.91@mail.ru)

**Резюме.** Эндокрин офталмопатия қалқонсимон безнинг дисфункцияси натижасида келиб ривожланувчи аутоиммун касаллик бўлиб, сурункали прогрессив шаклда орбита юмшоқ тўқималарининг яллиғланиши ва экстраокуляр мушаклар қалинлашиши билан намоён бўлади. Эндокрин офталмопатия фонида кўз олмаси ҳамда унинг ёрдамчи қисмларида кузатиладиган патологик жараёнлар ҳақида кўплаб маълумотлар келтирилган, лекин улар ўртасидаги боғлиқликни ўрганиш муҳим аҳамиятга эга.

**Калит сўзлар:** эндокрин офталмопатия, иккиламчи глаукома, экстраокуляр мушаклар.

**Abstract.** "Endocrine ophthalmopathy is an autoimmune disease caused by thyroid gland dysfunction. It is characterized by inflammation of the orbit's soft tissues and chronic progressive thickening of the eye muscles. Although there is abundant information available about the pathological processes observed in the eye and its surrounding structures in the context of endocrine ophthalmopathy, it is crucial to study the relationship between these processes."

**Keywords:** endocrine ophthalmopathy, secondary glaucoma, extraocular muscles.

Эндокрин офталмопатия (ЭОП) қалқонсимон безнинг дисфункцияси натижасида келиб ривожланувчи аутоиммун касаллик бо'либ, сурункали прогрессив шаклда орбита юмшоқ тўқималарининг яллиғланиши ва экстраокуляр мушаклар (ЭОМ) қалинлашиши билан намоён бўлади. Охирги ўн йиллик давомида ЭОП асосан ёш, меҳнатга лаёқатли ва репродуктив ёшдаги одамлар ўртасида кўпаймоқда [1]. Эндокрин офталмопатияда клиник белгиларнинг намоён бўлиши орбитал аутоиммун яллиғланиш жараёнининг ривожланиши ва экстраокуляр мушакларнинг инфилтратсияси билан боғлиқ бўлади. Илмий адабиётларда ЭОП фонида кўз олмаси ҳамда унинг ёрдамчи қисмларида кузатиладиган патологик

жараёнлар ҳақида кўплаб маълумотлар келтирилган, лекин улар ўртасидаги боғлиқлик (масалан: кўз ички босими, ЭОП оғирлик даражаси ва ЭОМ шиши) ҳақидаги тадқиқот натижалари камчиликни ташкил қилади. Иккиламчи глаукома сурункали, асимптоматик кечувчи мултифакториал касаллик бўлиб, ЭОП фонида бу турдаги глаукомани ривожланиш хавфи юқори [2,3,4,5]. Шунингдек, клиник тадқиқотлар хулосасига кўра ЭОП касаллиги бор беморларнинг ¼ қисмида кўз ички босими ошиши аниқланган. Бунинг асосий сабаби сифатида эса куйидагилар кўрсатиб ўтилган: орбитал веноз димланиш, орбитал юмшоқ тўқималар ҳажмининг ошиши ва шишган ЭОМнинг кўз олмасини босиши [6,7,8].

**Тадқиқотнинг мақсади:** Эндокрин офтальмопатия ташхисли беморларда экстраокуляр мушаклар қалинлашиши, кўз ички босими ошиши ва касалликнинг оғирлик даражаси ўртасидаги боғлиқликни аниқлаш.

**Тадқиқот материал ва усуллари:** Илмий тадқиқот Академик Ё.Х.Тўракулов номидаги Республика ихтисослаштирилган эндокринология илмий-амалий тиббиёт маркази Фарғона филиали (РИЭИАТМФФ) да 2019-2024 йиллар давомида тиреотоксикоз фонидида эндокрин офтальмопатия (ЭОП) билан касалланган 72 (144 та кўз) нафар беморларда ўтказилди. Клиник тадқиқотда 20 ёшдан 71 ёшгача бўлган 54 нафар аёл ва 18 нафар эркак қатнашди. Беморларнинг ўртача ёши  $44,8 \pm 1,4$  ёшни ташкил қилди. Шунингдек, иккиламчи глаукоманинг бошқа шакллари эга беморлар (миопия ва гиперметропиянинг ўрта ва юқори даражаси, оғир соматик касаллиги бор беморлар қандли диабет, юрак ишемик касаллиги, гепатит, жигар сиррози кабилар) тадқиқот гуруҳидан чиқарилди.

Барча беморлар кўзининг ҳолати умумий офтальмологик текширувлар (визометрия, офтальмоскопия, биомикроскопия, Гольдман уч кўзгули линзаси ёрдамида гониоскопия, Маклаков бўйича тонометрия ва Гертель методи бўйича экзофтальмометрия) орқали баҳоланган. Шунингдек, беморларда экстраокуляр мушакларнинг биометрияси склерадан 6-8 мм узокликда Accutome B-ScanPlus (АҚШ) аппарати ёрдамида ўтказилди. Ультратовуш текширувида икки ўлчамли 2D тасвирларни олишда 10 дан 65 дБ гача кучланиш диапозонидан фойдаланилди. Беморларга ташхис кўйишда халқаро NOSPECS (S.Werner, 1977) таснифидан фойдаланилди [9,10].

**Тадқиқот натижаси.** Клиник тадқиқот тиреотоксикоз (ўрта оғир ва оғир кечиши) фонидида эндокрин офтальмопатия кузатилган 72 нафар беморлар (144 та кўз) да олиб борилди. Беморларнинг иккала кўзида ҳам эндокрин офтальмопатия кузатилган.

**Жадвал 1.** Эндокрин офтальмопатия клиник кечишининг халқаро NOSPECS таснифи (S.Werner, 1977)

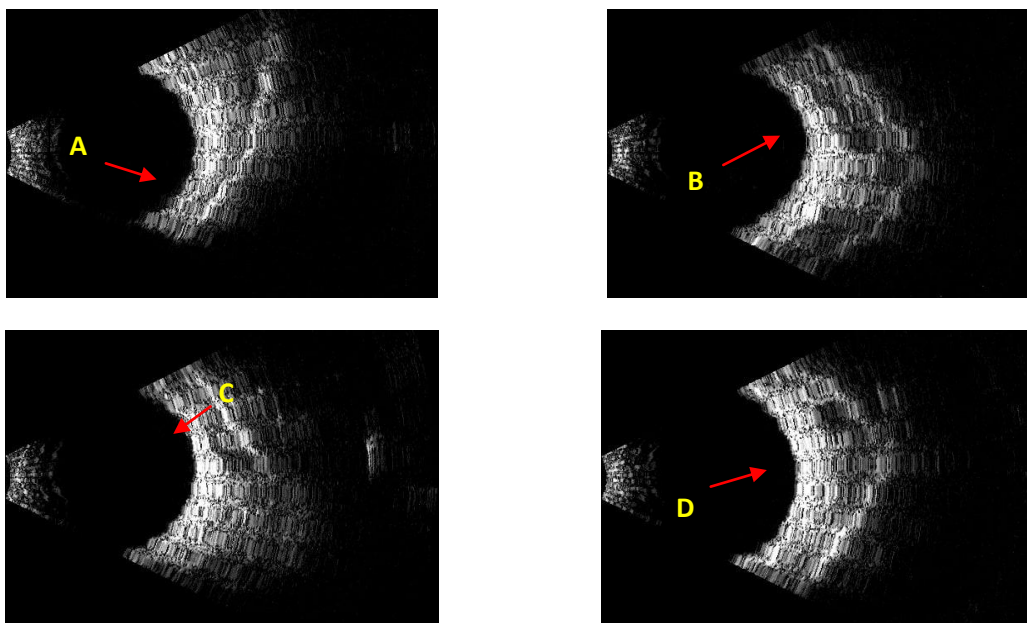
Эндокрин офтальмопатия таснифи NOSPECS	
0(N)	<b>No signs or symptoms</b> - Офтальмопатия йўқ
1(O)	<b>Only signs</b> - Юқори қовоқ ретракцияси А Кам ифодаланган В Ифодаланган С Кескин ифодаланган
2(S)	<b>Soft tissue involvement</b> - Кўз олмаси юмшоқ тўқималаридаги ўзгаришлар (шиш, конъюнктива инъекцияси) А Кам ифодаланган В Ифодаланган С Кескин ифодаланган
3(P)	<b>Proptosis</b> - Экзофтальм (кўз олмасининг олдинга бўртиши) А Кам ифодаланган (меъёрдан 3-4мм кўп) В Ифодаланган (меъёрдан 5-7 мм кўп) С Кескин ифодаланган (8мм дан кўп)
4(E)	<b>Extraocular muscle involvement</b> - Кўз олмаси мушакларининг шикастланиши А Кўз олмалари ҳаракати чегараланмаган диплопия В Кўз олмалари ҳаракати чегараланган С Кўз олмалари қотган (бир ёки иккаласи)
5(C)	<b>Corneal involvement</b> - Шох парда шикастланиши А Қуриши В Яраланиши С Хиралашуви, некроз, перфорация
6(S)	<b>Sight loss</b> - Кўрув нерви шикастланиши А Кам ифодаланган (кўриш ўткирлиги 1,0-0,3) В Ифодаланган (кўриш ўткирлиги 0,3-0,1) С Яққол ифодаланган (кўриш ўткирлиги 0,1дан паст)

**Жадвал 2.** Беморларнинг эндокрин офтальмопатия оғирлик даражаси, кўз ички босими ва экстраокуляр мушаклар қалинлиги бўйича натижалари (n=144)

ЭОП даражаси	Кўзлар сони (n)	КИБ (мм сим. уст)	ЭОМ (мм)
N	-	-	-
O	30	14.2±4.05	17.4±2.42
S	20	14.6±2.25	20.82±2.32
P	46	18.4±4.55	22.04±4.12
E	20	20.8±5.15	22.34±2.62
C	16	22.6±4.44	24.72±1.84
S	12	24.2±4.02	25.92±4.42

**Жадвал 3.** Экстраокуляр мушакларнинг ўртача қалинлиги

Экстраокуляр мушак номи	OD (мм)	OS (мм)
Юқори тўғри мушак	6,6 ±0,7	6,2±0,7
Ички тўғри мушак	6,2 ±0,7	6,2±0,7
Пастки тўғри мушак	5,0 ±0,4	5,2±0,4
Латерал тўғри мушак	5,2 ±0,4	5,0 ±0,4



**Расм 1.** Эндокрин офтальмопатия билан касалланган беморнинг ўнг кўз экстраокуляр мушаклари сонографик тасвири ва ўлчами.

Изоҳ: А- пастки-тўғри мушак 5.2мм, Б- ички-тўғри мушак 6.2мм,С- юқори-тўғри мушак, Д- ташки-тўғри мушак 5.0 мм

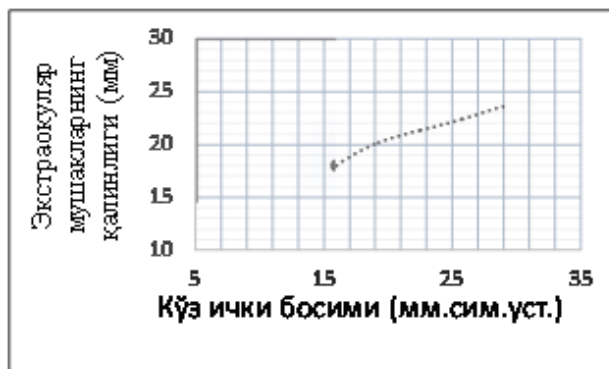
Беморлар эндокринолог назоратида доимий режали равишда амбулатор даволаниб келган ва қалқонсимон без фаолиятига оид лаборатор таҳлиллар (тиреотроп гормон-ТТГ, тироксин-Т4, трийодтиронин - Т3) динамикада кузатишган. Мазкур клиник тадқиқотда халқаро NOSPECS (S.Werner, 1977) таснифи асосида беморларни 6 та гуруҳга бўлиб олиб борилди (1-жадвал).

Анамнестик маълумотларга кўра беморларнинг асосий шикоятлари куйидагилардан иборат бўлди: кўришнинг хиралашиши, кўз олмасида номунтазам оғрик, диплопия, кўз ёшланиши ва дискомфорт. NOSPECS таснифи бўйича беморларда куйидаги патологик ҳолатлар аниқланди: 15 та беморда юқори ковок ретраксияси, 10 та беморда хемоз ва конъюнктива инъексияси, 46 та беморда экзофтальм, 8 та беморда кератит ва 6 та беморда эса кўриш ўткирлигининг пасайиши.

Тадқиқот давомида 26 нафар (36%) беморларда ЭОП фонидagi иккиламчи глаукома аниқланди. Иккиламчи глаукома ташхиси гониоскопия маълумотлари яъни олдинги камера бурчагидаги неоваскуляризация, рангдор парда илдизи ва трабекуляр тўрдаги дистрофик ўзгаришлар асосида қўйилди. Бу эса ўз навбатида узоқ муддатли гормонал терапия ва ретробулбар тўқималар ҳажмининг ортиши ҳисобига юзага келади. Шундан 14 нафар бемор I босқич, 12 нафарда эса II босқич глаукома ташхиси тасдиқланди. Лекин глаукоманинг III ва IV босқичи тадқиқот давомида аниқланмади. Норма даражадаги кўз ички босими 56 нафар беморда (n=78%) аниқланди

(18,4±4,55 мм сим. уст). Кўз ички босимини ошиши (26,0 мм сим. уст. дан ортиқ) 14 та (22%) беморда аниқланди ва уларга антигипертензив терапия тавсия этилди (2-жадвал).

ЭОП билан касалланган беморларнинг экстраокуляр мушаклар ултратовуш таҳлиliga кўра (1-расм) экстраокуляр мушакларнинг умумий қалинлиги 22,4±2.2 ммгача ортанлиги (нормада 16,2-16,8 мм) ва бу кўрсаткич айниқса юқори тўғри мушак (6,6±0,7 мм) ва ички тўғри мушакда (6,2±0,7 мм) яққол кузатилди (3-жадвал).



**Расм 2.** КИБ ва ЭОМ ўртасидаги корреляция (p=0.001, R=0.38, Пирсон корреляцияси бўйича)

Акустик жиҳатдан мушакнинг қалинлиги ошириши патологик жараённинг ривожланиши билан параллел кечади. Клиник амалиётда бу кўрсаткич

касаликнинг ривожланиш динамикасини ва терапия самарадорлигини баҳолашга имкон беради.

**Хулоса.** Эндокрин офталмопатия ташхисли беморларда кўз олмаси ва орбита юмшак тўқималарининг ултратовуш диагностикаси, кўз ички босими мониторинги ва касаликнинг клиник кечишини бир вақтда баҳолаш орқали иккиламчи глаукома ривожланиш хавфини аниқлаш мумкин. Бу эса ЭОП фонида ривожланувчи иккиламчи глаукомани диагностикаси (периметрия, офталмоскопия ва тонометрия) учун кўшимча мезон сифатида хизмат қилади ва ЭОПнинг асоратларини даволаш учун клиник амалиётда кенг фойдаланишга тавсия этилиши мумкин.

#### Литература:

1. Song, R. H., Wang, B., Yao, Q. M., Li, Q., Jia, X., & Zhang, J. A. (2019). The Impact of Obesity on Thyroid Autoimmunity and Dysfunction: A Systematic Review and Meta-Analysis. *Frontiers in immunology*, *10*, 2349. <https://doi.org/10.3389/fimmu.2019.02349>
2. Song, R. H., Wang, B., Yao, Q. M., Li, Q., Jia, X., & Zhang, J. A. (2019). The Impact of Obesity on Thyroid Autoimmunity and Dysfunction: A Systematic Review and Meta-Analysis. *Frontiers in immunology*, *10*, 2349. <https://doi.org/10.3389/fimmu.2019.02349>
3. Kalmann, R., & Mourits, M. P. (1998). Prevalence and management of elevated intraocular pressure in patients with Graves' orbitopathy. *The British journal of ophthalmology*, *82*(7), 754–757. <https://doi.org/10.1136/bjo.82.7.754>
4. Betzler, B. K., Young, S. M., & Sundar, G. (2022). Intraocular Pressure and Glaucoma in Thyroid Eye Disease. *Ophthalmic plastic and reconstructive surgery*, *38*(3), 219–225. <https://doi.org/10.1097/IOP.0000000000002049>
5. Haefliger, I. O., von Arx, G., & Pimentel, A. R. (2010). Pathophysiology of intraocular pressure increase and glaucoma prevalence in thyroid eye disease: a mini-review. *Klinische Monatsblätter für Augenheilkunde*, *227*(4), 292–293. <https://doi.org/10.1055/s-0029-1245199>

6. Şahli, E., & Gündüz, K. (2017). Thyroid-associated Ophthalmopathy. *Turkish journal of ophthalmology*, *47*(2), 94–105. <https://doi.org/10.4274/tjo.80688>
7. Gomi, C. F., Yates, B., Kikkawa, D. O., Levi, L., Weinreb, R. N., & Granet, D. B. (2007). Effect on intraocular pressure of extraocular muscle surgery for thyroid-associated ophthalmopathy. *American journal of ophthalmology*, *144*(5), 654–657. <https://doi.org/10.1016/j.ajo.2007.07.026>
8. Betzler, B. K., Young, S. M., & Sundar, G. (2022). Intraocular Pressure and Glaucoma in Thyroid Eye Disease. *Ophthalmic plastic and reconstructive surgery*, *38*(3), 219–225. <https://doi.org/10.1097/IOP.0000000000002049>
9. Ризаев Ж. А. и др. Разработка метода прогнозирования риска возникновения и раннего выявления возрастной макулярной дегенерации сетчатки. – 2020.
10. Б.Х.Шагазатова. Эндокринология: Ўқув дарслик. Тошкент 2019й. 591 бет.

#### СРАВНИТЕЛЬНАЯ ОЦЕНКА РЕЗУЛЬТАТОВ ИССЛЕДОВАНИЯ ЭКСТРАОКУЛЯРНЫХ МЫШЦ И ВНУТРИГЛАЗНОГО ДАВЛЕНИЯ ПРИ ЭНДОКРИННОЙ ОФТАЛЬМОПАТИИ

Нозимов А.Э., Биалов Э.Н., Ахмедова С.М.,  
Юлдашов С.А.

**Резюме.** Эндокринная офталмопатия – аутоиммунное заболевание, обусловленное дисфункцией щитовидной железы. Он характеризуется воспалением мягких тканей орбиты и хроническим прогрессирующим утолщением глазных мышц. Хотя имеется обширная информация о патологических процессах, наблюдаемых в глазу и окружающих его структурах при эндокринной офталмопатии, крайне важно изучить взаимосвязь между этими процессами.

**Ключевые слова:** эндокринная офталмопатия, вторичная глаукома, экстраокулярные мышцы.