

## РОЛЬ СОВРЕМЕННОЙ НЕЙРОВИЗУАЛИЗАЦИИ В ДИАГНОСТИКЕ, ПЛАНИРОВАНИИ И ВЫБОРЕ ХИРУРГИЧЕСКОГО ДОСТУПА ПРИ ЗЛОКАЧЕСТВЕННЫХ ОПУХОЛЯХ ГОЛОВНОГО МОЗГА



Муродова Дилором Субхоновна<sup>1</sup>, Полатова Джамиля Шагайратовна<sup>2</sup>, Кариев Шухрат Маратович<sup>1</sup>, Алимов Ижод Рустамжонович<sup>1</sup>, Хазраткулов Рустам Бафоевич<sup>3</sup>

1 - Центр развития профессиональной квалификации медицинских работников, Республика Узбекистан, г. Ташкент;

2 - Научно-практический центра детской гематологии, онкологии и клинической иммунологии, Министерство здравоохранения Республики Узбекистан, г. Ташкент;

3 - Республиканский специализированный научно-практический медицинский центр нейрохирургии, Министерство здравоохранения Республики Узбекистан, г. Ташкент

### БОШ МИЯ ЁМОН СИФАТЛИ ЎСМАЛАРИНИНГ ТАШХИСОТИДА, ЖАРРОҲЛИК АМАЛИЁТИНИ РЕЖАЛАШТИРИШ ВА ЁНДАШУВИНИ ТАНЛАШДА ЗАМОНАВИЙ НЕЙРОВИЗУАЛИЗАЦИОН УСУЛЛАРИНИНГ ЎРНИ

Муродова Дилором Субхоновна<sup>1</sup>, Полатова Джамиля Шагайратовна<sup>2</sup>, Кариев Шухрат Маратович<sup>1</sup>, Алимов Ижод Рустамжонович<sup>1</sup>, Хазраткулов Рустам Бафоевич<sup>3</sup>

1 - Тиббиёт ҳодимларини касбий малакасини ривожлантириш маркази, Ўзбекистон Республикаси, Тошкент ш.;

2 - Болалар гематология, онкология ва клиник иммунология илмий - амалий маркази, Ўзбекистон Республикаси Соғлиқни Сақлаш Вазирлиги, Тошкент ш.;

3 - Республика ихтисослаштирган нейрохирургия илмий - амалий тиббиёт маркази, Ўзбекистон Республикаси Соғлиқни Сақлаш Вазирлиги, Тошкент ш.

### THE ROLE OF MODERN NEUROIMAGING IN THE DIAGNOSIS, PLANNING AND SELECTION OF SURGICAL ACCESS IN MALIGNANT BRAIN TUMORS

Murodova Dilorom Subhonovna<sup>1</sup>, Polatova Jamilya Shagairatovna<sup>2</sup>, Kariev Shukhrat Maratovich<sup>1</sup>, Alimov Izhod Rustamjonovich<sup>1</sup>, Khazratkulov Rustam Bafoevich<sup>3</sup>

1 - Center for the development of professional qualifications of medical workers, Republic of Uzbekistan, Tashkent;

2 - Scientific and Practical Center for Pediatric Hematology, Oncology and Clinical Immunology, Ministry of Health of the Republic of Uzbekistan, Tashkent;

3 - Republican Specialized Scientific and Practical Medical Center for Neurosurgery, Ministry of Health of the Republic of Uzbekistan, Tashkent

e-mail: [dmurodovaneuro@gmail.com](mailto:dmurodovaneuro@gmail.com)

**Резюме.** Илмий изланишимизда бош миya ўсмаси бўлган 117 беморларнинг текишириши натижалари таҳлили ўтказилди. Тадқиқотимизда астроцитар ўсмалар ва бош миянинг чуқур тузилмаларининг глиомалари мавжуд. Илмий тадқиқот бош миya ёмон сифатли ўсмаларида клиник кечиши, замонавий ташихот усуллари ва оптимал даволаш усуллари танлашга қаратилган. Бош миya чуқур тузилмалари ўсмалари, глиал ва астроцитар ўсмаларида оптимал жарроҳлик ёндашувлари ва жарроҳлик хавфлари баҳоланган. МРТ маълумотларига кўра, бош миya астроцитар ва бош миya чуқур тузилмалари тузилма ўсмаларининг топографик вариантлари аниқланди. Клиник мисоллардан фойдаланиб, ДТ трактография ўсмаларнинг ички капсулада жойлашиши ва пирамидал йўлнинг вариантларини аниқлашга имкон бериб ва операцияни режалаштиришида муҳимлиги исботланган. Жарроҳлик ёндашувини танлаш ўсмаларнинг топографик жойлашувига: МРТ ДТ трактографиясига кўра кортикоспинал йўлга нисбатдан жойлашишига, қоринчалар тизими ва қўшни функционал тузилмаларнинг ҳолатига боғлиқ.

**Калим сўзлар:** бош миya хавфли ўсмалари, миya чуқур структураларининг ўсмалари, МРТ ДТ-трактография,

**Abstract.** The analysis of the results of the examination of 117 patients with brain tumors was carried out. The subject of our study were tumors of the astrocytic series, gliomas of deep structures of the brain. The study is aimed at studying the clinic, the need to apply modern diagnostics, the search for optimal options and the scope of surgical and combined treatment of malignant brain tumors. Using the example of intracerebral astrocytic series, glial and delimited tumors of deep brain structures, optimal accesses have been developed, the possibilities of their radical removal and the risks of surgery have been clarified. According to MRI data, topographic variants of intracerebral malignant tumors of the astrocytic series and deep brain structures were determined. Using clinical examples, it has been proven that DT-tractography allows you to identify options for the location of the inner capsule and the pyramidal pathway relative to the tumor and should be an obligatory component of the preoperative diagnosis.

**Keywords:** malignant brain tumors, tumors of deep brain structures, MRI DT-tractography, neurophysiological monitoring, quality of life.

Опухоли головного мозга чрезвычайно разнообразны, что отражено в классификации Всемирной организации здравоохранения (WHO) 2016 года. МРТ радикально изменило возможности диагностики новообразований центральной нервной системы (ЦНС) [7]. Появилась возможность дифференцировать опухоли мозга по характеру их роста, определять точные размеры, соотношение с прилежащими структурами. Это привело к многочисленным попыткам удаления отграниченных опухолей в области наиболее функционально значимых и наименее доступных для прямого удаления структур.

Начиная с 1970-80-х годов прошлого столетия появился ряд работ, демонстрировавших возможность успешного удаления узловых (отграниченных) опухолей ствола с благоприятными результатами, утверждена обоснованность их удаления. Одновременно стали удаляться опухоли, расположенные и в других труднодоступных структурах мозга – третий желудочек, хиазма, зрительный бугор, пинеальная область. Однако, по причине очень редкой встречаемости, трудной хирургической доступности, практически неизученной оставалась группа опухолей глубинных структур мозга. Глиомы глубинных структур мозга – редко встречающиеся супратенториальные опухоли. Частота их составляет от 2 до 5 % от всех внутричерепных опухолей у детей и взрослых [1,4,5,6]. У пациентов детского возраста преобладают пилоидные астроцитомы (Grade I WHO), у взрослых - инфильтративные (Grade II-III-IV WHO) [7,9,10,13].

Удаление опухолей внутримозговых и глубинных структур мозга требует совершенной диагностики, знания точной топографии опухолей и отношения их к ФВЗ мозга, в частности пирамидному тракту.

Основным методом современной диагностики опухолей головного мозга в настоящее время является МРТ. Различные режимы МРТ (T1, T2, FLAIR, контрастное усиление, МР-спектроскопия, перфузия, ДТ-трактография, функциональная МРТ) дают возможность определять точную топографию

новообразования, отграниченность от прилежащих мозговых структур, картировать ФВЗ мозга (речевые центры, двигательные зоны). Всё вышеперечисленное позволяет планировать хирургическую тактику лечения пациента и минимизировать послеоперационную инвалидизацию при максимально возможной радикальности удаления новообразования [13, 14].

Одной из принципиальных задач, стоящих перед хирургом во время операции, является сохранение пирамидного тракта. Поэтому представляется крайне важным определить его соотношение с опухолью до операции. Современным методом, позволяющим проводить реконструкцию кортикоспинального тракта (КСТ), является ДТ-трактография (DTI). Однако, до настоящего времени особенности его смещения при различных топографических вариантах внутримозговых и опухолей глубинных структур головного мозга очень мало изучены. Изучение особенностей дислокации, компрессии КСТ упрощает определение исходного места роста опухоли.[13,14,15]. Для подхода к этим опухолям предложено множество хирургических доступов, обоснованность и эффективность которых требует уточнения. Выбор наименее травматичного доступа зависит от точного определения топографии опухоли и направления смещения КСТ по данным ДТ-трактографии. Ввиду сложности хирургии внутримозговых и опухолей глубинных структур мозга, все еще сохраняются противоречия к показаниям и объему хирургического вмешательства[17,18,19].

Сохранение ФВЗ мозга во время нейрохирургических операций является принципиальной задачей хирурга. Интраоперационным методом идентификации состояния двигательных проводящих путей являются транскраниальные моторные вызванные потенциалы (ТК МВП) и прямая стимуляция проводников КСТ.

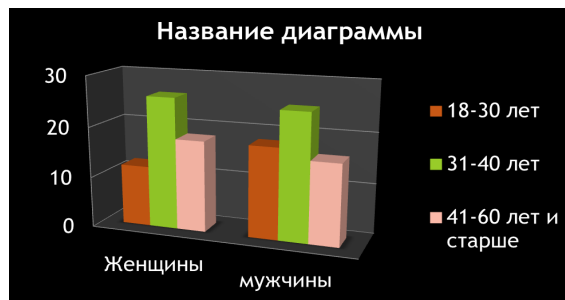
Для решения вышеперечисленных недостатков изучения и сохраняющихся противоречий в подходах к лечению

внутричерепных новообразований астроцитарного ряда и глиом глубоких структур головного мозга делает актуальным проведение данного исследования.

**Цель исследования:** Разработка и обоснование единого методологического обеспечения к лечению больных с злокачественными опухолями головного мозга и ее глубоких структур на основании использования современной нейровизуализации и интраоперационных технологий.

**Материалы и методы.** В основу нашего исследования положен опыт хирургического и комбинированного лечения астроцитом (Grade I-II-III-IV WHO) различной локализации 117 взрослых пациентов, которые оперированы в клинике «Nano Medical Clinic» за период 2020-2024 годы.

Возраст пациентов был от 18 до 68 лет. Мужчин в исследуемой группе больных было 61 (52,1%), где по возрастному критерию составило: от 18-30 лет- 18( 29,5%), от 31-40лет-27(44,3 %) и от 41-60 лет и старше – 16( 26,2 %); В то время как женщин 56(47,9%), где по возрастному критерию составило: от 18-30 лет- 12( 21,4%), от 31-40лет-26(46,4 %) и от 41-60 лет и старше – 18( 32,1 %).



**Рис. 1.** Распределение пациентов в зависимости от возраста и пола

Распределение пациентов в зависимости от возраста и пола представлено на диаграмме (рис. 1). Опухоль располагалась справа у 52 пациентов, слева – у 65.

Обследование больных включало неврологическое, офтальмологическое,

отоневрологическое исследование до и после операции, данные МРТ, ДТ-трактографии головного мозга на до - и послеоперационном этапе.

Критериями включения больных в исследование были нейрорентгенологические данные и клиническая картина заболевания.

Анализировались КТ и МРТ, проведенные по месту жительства и на базе кафедры нейрохирургии ЦРПКМР МЗ РУз (до- и после операции). В исследование включались больные с глиальными опухолями больших полушарий, а так же опухоли астроцитарного ряда глубоких структур

головного мозга. К опухолям глубоких структур включили астроцитомы зрительного бугра (таламуса), астроцитомы зрительного тракта (изолированные, без поражения хиазмы), и распространенные глубокие глиомы - опухоли, имевшие крупный размер, которые могли поражать все вышеуказанные структуры [2].

По данным КТ и МРТ до операции оценивались морфологические характеристики опухолей, их размеры, топография в пределах глубокой структуры и распространение на смежные. Также рассматривалась дислокация смежных анатомических структур и степень их смещения, наличие или отсутствие перитуморального отека, окклюзии ликворных путей и её уровень, паттерны накопления контрастного вещества [2, 3].

При удалении внутричерепных и глубоких глиальных новообразований применяются следующие доступы:

- 1) транскаллезный,
- 2) затылочный межполушарный,
- 3) транскортикальные трансвентрикулярные доступы (лобный, височный, теменной),
- 4) птериональный,
- 5) трансильбиевый,
- 6) инфратенториальный супрацеребеллярный,
- 7) субвисочный.

Положение больного на операционном столе зависит от планируемой краниотомии и доступа к опухоли. Положение лежа применяется при транскаллезной, лобной, височной, теменной и птериональной краниотомиях; Положение полусидя – при затылочном межполушарном; Положение сидя – при субтенториальном супрацеребеллярном доступе.

Во время операции в ряде случаев применялось УЗ-сканирование глубоких структур и области опухолевого поражения на аппарате BK Medical Hawk Pro Focus для определения глубины распространения опухоли, оптимизации подхода к ней, определения состояния желудочков мозга. При выборе доступа мы руководствовались следующими соображениями – он должен быть основан на тщательном изучении топографии глубокой опухоли, включая данные ДТ- трактографии, строго индивидуальным и наименее травматичным [14,15,19,20,21]. Поэтому выбор хирургического доступа зависит от:

- 1) топографического варианта и глубины опухоли и ее преимущественного распространения по отношению к КСТ и ФВЗ головного мозга,
- 2) состояния смежных структур, таких как внутренняя капсула, ножка мозга, гипоталамус, магистральные сосуды и их ветви,
- 3) наличия или отсутствия гидроцефалии,
- 4) особенностей неврологического статуса пациента.

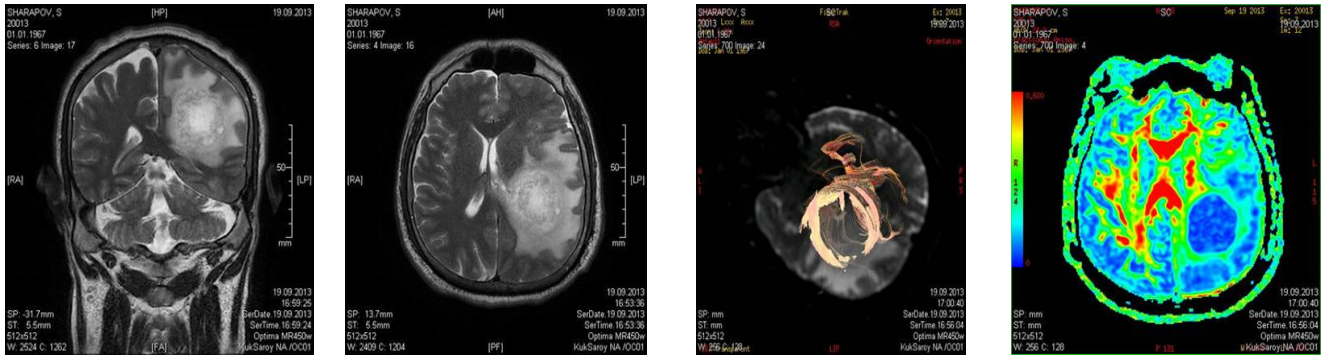


Рис. 2. Внутримозговое новообразование левой теменной доли головного мозга

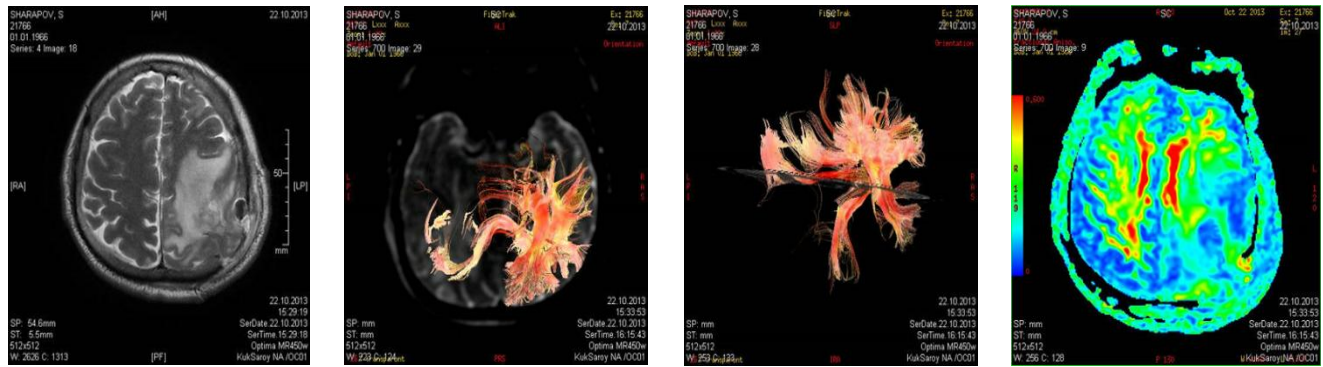


Рис. 3. Анапластическая астроцитома левой теменной доли головного мозга ( ДТ-трактография после операции)

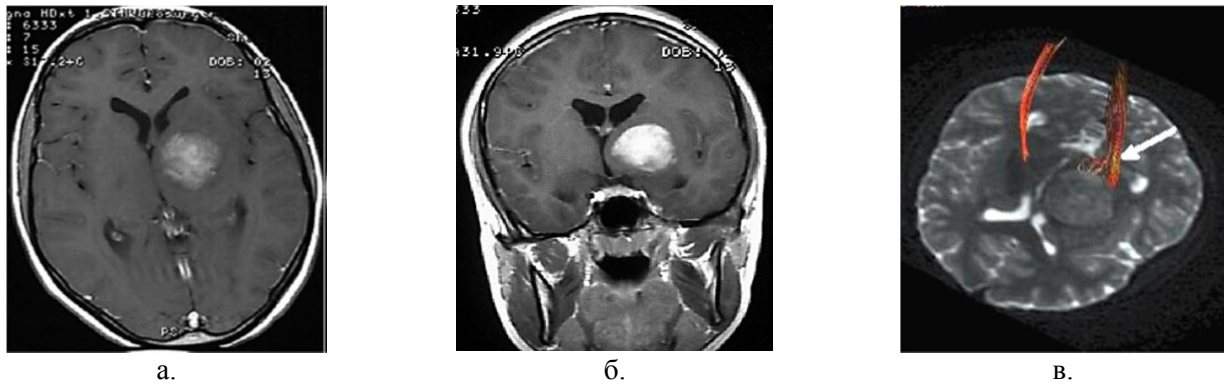


Рис. 4. МРТ в режиме Т1 с контрастным усилением в аксиальной (а) и фронтальной (б) проекциях, ДТ-трактография (в) – стрелкой указано смещение волокон кортикоспинального пути кзади и латерально

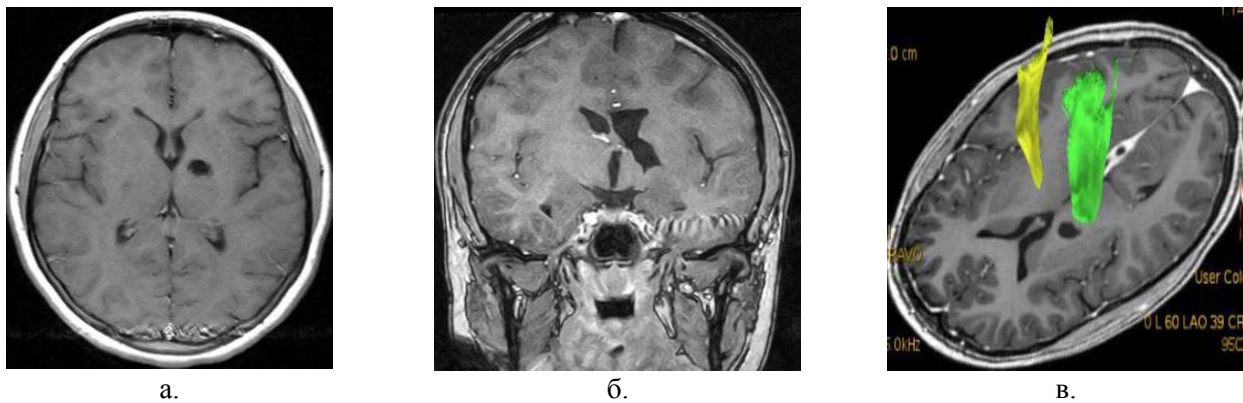
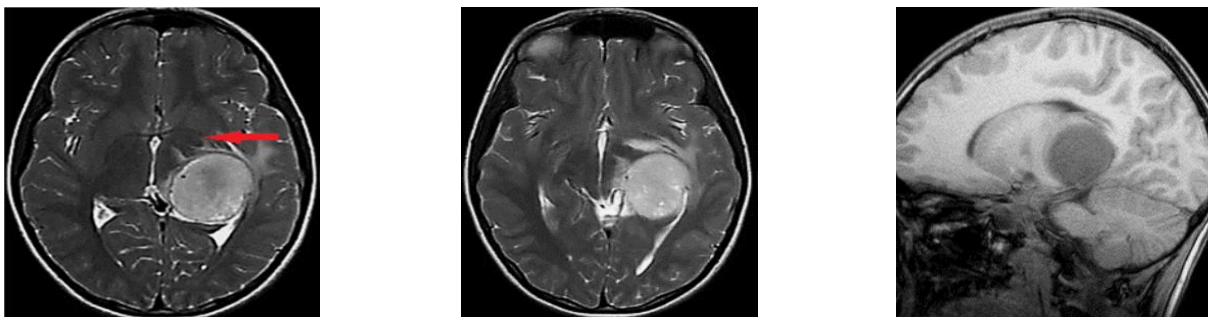
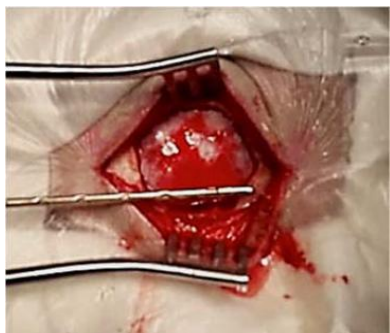

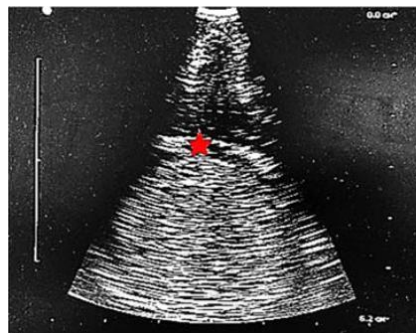
Рис. 5. МРТ в режиме Т1 с контрастным усилением в аксиальной (а) и фронтальной проекции (б) и MR-ДТ трактография (в) через 1 год после операции



**Рис. 6.** Заднее бедро внутренней капсулы смещено кпереди (стрелка)

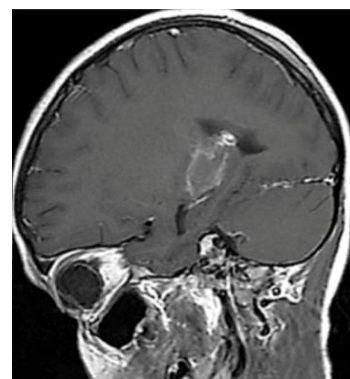
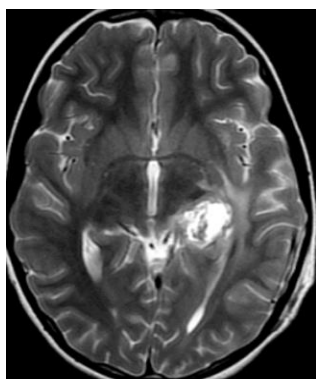
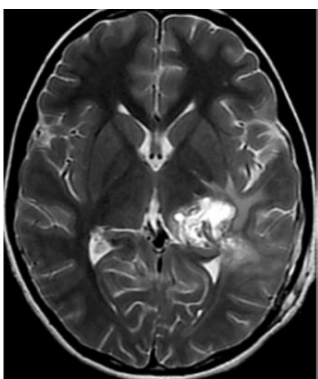


а.



б.

**Рис. 7.** а – фото небольшой остеопластической краниотомии (диаметр менее 3см) в теменной области ниже теменного бугра слева, осуществленной из линейногоразреза мягких тканей; б – интраоперационное УЗИ-сканирование через твердую мозговую оболочку. Определена глубина расположения опухоли (около 3.0 см до дорзальной поверхности), идентифицирован щелевидный треугольник бокового желудочка (отмечено звездочкой)



**Рис. 8.** МРТ в 1 сутки после операции в режиме в аксиальной и сагиттальной проекции в режиме T2 и T1 с контрастным усилением

Наличие или отсутствие гидроцефального расширения желудочковой системы принципиально важно для выбора доступа, т.к. при опорожнении расширенных желудочков во время подхода к опухоли появляется возможность большей и малотравматичной тракции мозга с расширением угла операционного действия хирурга. Также при выборе доступа учитывается расположение узловой и кистозной части опухоли.

На рисунке 2 в режиме ДТИ-трактографии верхний продольный пучок достаточно большой, идет из теменной в лобную долю, ответственен за фонемический компонент речи. По данным ДТ-трактографии, его дислокация и инфильтрация зависят от локализации, размеров и гистологиче-

ского типа опухоли. При злокачественных опухолях он, как правило, дислоцирован, при доброкачественных - инфильтрирован. Опухоли больших размеров часто дислоцируют и инфильтрируют верхний продольный пучок, при наличии небольших опухолей он не изменен.

Радикальность операции оценивалась данными МРТ головного мозга с контрастным усилением.

При отграниченных опухолях, пилоидных астроцитомах (ПА) (Grade I WHO), оценка радикальности операции была следующей: тотальным удалением считалась полная резекция опухоли (100%), субтотальным – уменьшение объема опухоли на 75 - <100% от первоначального объема, частичным – 50 - <75%.

При диффузно растущих опухолях, тотальное удаление опухоли невозможно. В связи с этим градация объема удаления опухоли была следующей: субтотальным считалась резекция 75% и более от исходного объема опухоли по данным контрольной МРТ; частичным удалением считалось уменьшение опухоли на 50-75% от исходного объема. В части наблюдений удавалось достичь радикального удаления опухоли, когда на контрольной МРТ явной остаточной опухоли не выявлялось, либо выявлялась тонкая полоска зоны инфильтрации опухоли (уменьшение на более 95% от исходного объема). Такой объем операции обозначен как «околототальное» удаление.

Опухоли заднего отрезка зрительного тракта и латерального колленчатого тела, достигая крупных размеров, деформируют треугольник бокового желудочка и прилежащие отделы теменной доли латерально, а охватывающую цистерну и оральные отделы ствола в медиальной части. Внутренняя капсула и кортикоспинальный смещаются кпереди. С учетом деформации бокового желудочка и теменной доли, данный топографический вариант роста опухоли зрительного тракта оптимально резецировать теменным транскортикальным трансвентрикулярным доступом. Помощью во время операции в определении расположения опухоли и траектории подхода к ней является УЗ-навигация.

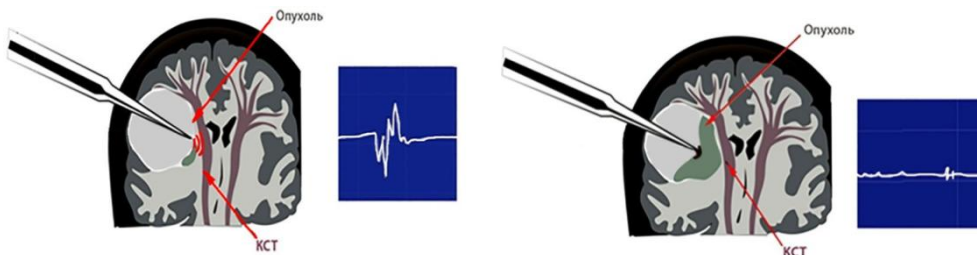
Интраоперационный мониторинг двигательного центра в области центральных извилин, операции с пробуждением у пациентов с опухолями, в т.ч. инфильтративными, в области цен-

тров моторной и сенсорной речи (зоны Брока и Вернике) успешно внедрились в повседневную практику нейрохирурга, увеличив радикальность операции и существенно снизив появление перманентного функционального дефицита [8,11,12,17,21].

Эффективность электрофизиологического контроля состояния КСТ при резекции глубинных опухолей пока недостаточно изучена. Сложность хирургии опухолей глубинной локализации обусловлена в том числе затруднением ориентировки в глубокой ране. Помощью в этих случаях может являться идентификация проводников двигательного пути в пределах деформированной внутренней капсулы и ножки мозга. Наш собственный опыт показал эффективность применения прямой электрофизиологической стимуляции кортикоспинального тракта при внутримозговых и опухолях глубинных структур мозга [19,20,21].

Эта информация может влиять на объем резекции опухоли и исход операции. В связи с этим мы рекомендуем обязательное использование нейрофизиологического мониторинга. Состояние пациента оценивалось в раннем послеоперационном периоде и перед выпиской пациентов. В случаях диффузной опухоли показания к операции определялись выраженностью масс-эффекта (наличие МРТ отграниченной части с очагами кровоизлияний и некротическими массами). Выбор хирургического доступа также, как и при астроцитарных опухолях, зависел от топографии глубинной опухоли.

При инфильтративных опухолях (Grade II-IV WHO) тотальное удаление невозможно.



№	Вид интерференционной ЭМГ	Описание интерференционной ЭМГ	Хирургическая тактика
1		Фоновая ЭМГ – множественные мелкие ЭМГ-волны амплитудой не выше 30 мкВ, длительностью не более 10 мксек	Операционное действие проводится вне зоны проводящих двигательных путей, возможно дальнейшее углубление в ткань мозга.
2		Единичные ирритативные волны ЭМГ – амплитудой до 100 мкВ, длительностью до 100 мксек.	Операционное действие проводится на границе опасной и безопасной зон, но пока еще вне зоны нахождения проводящих двигательных путей. Возможно некоторое дальнейшее углубление в ткань мозга и резекция опухоли без риска повреждения двигательных путей. Удаление опухоли тотальное.
3		Множественные ирритативные волны ЭМГ – амплитудой более 100 мкВ, длительностью до 100 мксек. и более, экспозиция времени после раздражения участка мозга составляет 3 минуты и более.	Операционное действие проводится в опасной зоне – зоне нахождения проводящих двигательных путей. Дальнейшее углубление в ткань мозга опасно из-за риска повреждения двигательных путей, дальнейшая резекция опухоли приведет в обрыву двигательных путей. Удаление опухоли субтотальное или частичное.

Дифференцированный подход к хирургическому лечению инфильтративных астроцитом подкорковых структур, четкое определение

показаний к удалению злокачественной глубинной глиомы привело к высокому проценту субтотальных и околототальных удалений (42% и 19% при АА, 61% и 24% при ГБ), при положительной динамике общего состояния и неврологической симптоматики после операции (АА – 80%, ГБ – 68%). Регресс гипертензионной и неврологической симптоматики после удаления

злокачественной глубинной астроцитомы позволял проводить адьювантную

терапию в протокольные сроки. Это позволило нам добиться относительно значимых для данной патологии сроков выживаемости (медиана выживаемости при ГБ составила 12,6 месяцев, при АА – 16,02 месяца).

Улучшением состояния пациента считался регресс одного и более симптомов, доминировавших перед операцией; ухудшением расценивалось

состояние, когда в результате операции отмечалось появление неврологической симптоматики или усугубление имевшейся; без изменений – состояние, при котором совокупность имевшихся неврологических симптомов при выписке соответствовало дооперационному уровню; смерть – летальность в раннем послеоперационном периоде в результате проведенной операции. Оценка состояния пациента в отдаленном периоде оценивалась при очном осмотре пациента, посредством ответа на опросник, посланного по почте и телефонного анкетирования. Качество жизни в отдаленном периоде оценивалось по шкале Карновского[4]. Всем пациентам со злокачественной глиомой (Grade III-IV WHO) в послеоперационном периоде проводилась адьювантная терапия.

#### **Выводы:**

1. По данным МРТ определены топографические варианты интрацеребральных злокачественных опухолей астроцитарного ряда и глубинных структур мозга.

2. МРТ ДТ-трактография позволяет выявить варианты расположения внутренней капсулы и пирамидного пути относительно опухоли и должна быть обязательным компонентом дооперационного диагностического комплекса при опухолях глубинных структур мозга.

3. Выбор хирургического доступа зависит от топографического варианта опухоли, расположения кортикоспинального тракта по данным МРТ ДТ-трактографии, состояния желудочковой системы и смежных функциональных структур.

4. Интраоперационный нейрофизиологический мониторинг является эффективным методом профилактики повреждения кортикоспинального

тракта при удалении внутримозговых и опухолей глубинной структуры.

5. Предлагаемые нами показания к удалению глубинной глиомы и выбор малотравматичного хирургического доступа приводит к высокому проценту тотальных и субтотальных удалений (79,7%), регрессу неврологической симптоматики (73,5%).

#### **Литература:**

1. Кадыров Ш.У. / Хирургическое лечение опухолей таламуса. Литературный обзор // Нейрохирургия и неврология детского возраста – 2007 - №2 – с. 71-77.
2. Коновалов А.Н., Кадыров Ш.У./ Хирургические доступы к опухолям таламуса. // Вопросы нейрохирургии имени Н.Н. Бурденко. – 2011 - №1 – с 4-11.
3. Пронин И.Н., Фадеева Л.М., Захарова Н.Е., Долгушин М.Б., Подопригора А.Е., Корниенко В.Н. / Диффузионная тензорная магнитно-резонансная томография и трактография. // Анналы клинической и экспериментальной неврологии. – 2008 - Том 2 №1 - с 32-40
4. Чудакова И.В. Качество жизни больных опухолями головного мозга / И.В. Чудакова, В.Н. Григорьева, С.Б. Рогожкин // Поленовские чтения: Материалы Всерос. науч.-практ. конф. – СПб., 2017. – С. 225-226.
5. Albright AL. / Feasibility and advisability of resections of thalamic tumors in pediatric patients. // J Neurosurg Spine. 100(5):468-72, 2014.
6. Bauman G.S. Conventional radiation / G.S. Bauman, D.A. Larson // Neurooncology. Essentials. – New York, 2000. – Ch. 16. – P. 169-182.
7. Louis D.N., Ohgaki H., Wiestler O.D., Cavenee W.K. (Eds.) / WHO Classification of Tumours of the Central Nervous System (Revised 4th edition). IARC: Lyon 2016.
8. Ohue S, Kohno S, Inoue A, et al. / Accuracy of diffusion tensor magnetic resonance imaging-based tractography for surgery of gliomas near the pyramidal tract: asignificant correlation between subcortical electrical stimulation and postoperative tractography. // Neurosurgery. 2012;70(2):283–293.
9. Ozek M.M., Ture U. / Surgical approach to thalamic tumors. // Child’s Nerv. Syst.18:450-456; 2002.
10. Parekh C, Jubran R, Erdreich-Epstein A, Panigrahy A, Bluml S, Finlay J, Dhall G. /Treatment of children with recurrent high grade gliomas with a bevacizumab containing regimen.// J Neurooncol. 2011 Jul;103(3):673-80. doi: 10.1007/s11060-010-0444-x. Epub 2010 Nov 1.
11. Sanai N, Berger MS. / Intraoperative stimulation techniques for functional pathway preservation and glioma resection. // Neurosurg Focus. 2010;28(2):E1

12. Szelenyi A, Bello L, Duffau H, et al. / Intraoperative electrical stimulation in awake craniotomy: methodological aspects of current practice. // *Neurosurg Focus*. 2010;28(2):E7

13. Weller M., van den Bent M., Hopkins K., Tonn J.C., Stupp R., Falini A., et al. / European Association for Neuro-Oncology (EANO) Task Force on Malignant Glioma. EANO guideline for the diagnosis and treatment of anaplastic gliomas and glioblastoma. // *Lancet Oncol* 2014; 15 (9): 395–403.

14. Weller M., Pfster S.M., Wick W., Hegi M.E., Reifenberger G., Stupp R. / Molecular neuro-oncology in clinical practice: a new horizon. // *Lancet Oncol* 2013; 14(9): 370–9.

15. Wu B, Tang C, Wang Y et al. / High-grade thalamic gliomas: Microsurgical treatment and prognosis analysis. // *J Clin Neurosci*. 2018 Mar; 49:56-61. doi: 10.1016/j.jocn.2017.12.008. Epub 2017 Dec 14

16. Yasargil M.G., Ture U., Yasargil D.C.H. / Surgical anatomy of supratentorial midline lesions. // *Neurosurgical focus*. 18(6) 2005.

17. Zheng X, Xu X, Zhang H et al. / Preliminary Experience with Use of Intraoperative Magnetic Resonance Imaging in Thalamic Glioma Surgery: A Case Series of 38 Patients // *World Neurosurgery* - 2016 May – Vol. 89 – P34-41. doi:10.1016/j.wneu.2016.01.092. Epub 2016 Feb 13.A

18. Zuo M, Li M, Chen N, Yu T et al. / IDH1 status is significantly different between high-grade thalamic and superficial gliomas. // *Cancer Biomark*. 2017 Aug 23;20(2):183-189. doi: 10.3233/CBM-170175

19. Vanderauwera J., De Vos A., Forkel S.J., Catani M., Wouters J., Vandermosten M., Ghesquière P. Neural organization of ventral white matter tracts parallels the initial steps of reading development: A DTI tractography study // *Brain Lang.*, 2018. – Vol. 183. – pp. 32-40.

20. Xie, Sangma; Zuo, Nianming; Shang, Liqing; Song, Ming; Fan, Lingzhong; Jiang, Tianzi How Does B-Value Affect HARDI Reconstruction Using

Clinical Diffusion MRI Data? - Source: PLoS ONE, 2015. - Vol. 10, Issue 3. – pp. 1-19.

21. Yamaguchi F., Ten H., Higuchi T., Omura T., Kojima T., Adachi K., Kitamura T., Kobayashi S., Takahashi H., Teramoto A., Morita. An intraoperative motor tract positioning method in brain tumor surgery: technical note// *J. Neurosurg.*, 2018. – Vol. 129 (3). – pp. 576-582.

**РОЛЬ СОВРЕМЕННОЙ НЕЙРОВИЗУАЛИЗАЦИИ  
В ДИАГНОСТИКЕ, ПЛАНИРОВАНИИ И ВЫБОРЕ  
ХИРУРГИЧЕСКОГО ДОСТУПА ПРИ  
ЗЛОКАЧЕСТВЕННЫХ ОПУХОЛЯХ ГОЛОВНОГО  
МОЗГА**

*Муродова Д.С., Полатова Дж.Ш., Кариев Ш.М., Алимов И.Р., Хазраткулов Р.Б.*

**Резюме.** Проведен анализ результатов обследования, 117 пациентов с опухолями головного мозга. Предметом нашего исследования явились опухоли астроцитарного ряда, глиомы глубинных структур головного мозга. Исследование нацелено на изучение клиники, на необходимость применения современной диагностики, поиск оптимальных вариантов и объема хирургического и комбинированного лечения злокачественных опухолей головного мозга. На примере внутримозговых астроцитарного ряда, глиальных и отграниченных опухолей глубинных структур мозга разработаны оптимальные доступы, уточнены возможности их радикального удаления и риски операций. По данным МРТ определены топографические варианты интрацеребральных злокачественных опухолей астроцитарного ряда и глубинных структур мозга. На клинических примерах доказано, что ДТ-трактография позволяет выявить варианты расположения внутренней капсулы и пирамидного пути относительно опухоли и должна быть обязательным компонентом дооперационного диагностического комплекса при опухолях глубинных структур мозга. Выбор хирургического доступа зависит от топографического варианта опухоли, расположения кортикоспинального тракта по данным МРТ ДТ- трактографии, состояния желудочковой системы и смежных функциональных структур.

**Ключевые слова:** злокачественные опухоли головного мозга, опухоли глубинных структур мозга, МРТ ДТ-трактография, нейрофизиологический мониторинг, качество жизни.