

СОСТОЯНИЕ ПЕЧЕНИ И ЖЕЛЧЕВЫДЕЛИТЕЛЬНОЙ СИСТЕМЫ ПОСЛЕ ЭКСПЕРИМЕНТАЛЬНОЙ ХОЛЕЦИСТЭКТОМИИ



Блинова Софья Анатольевна, Рахмонов Зафаржон Мамадиевич, Рахмонова Хабиба Нуруллаевна Самаркандский государственный медицинский университет, Республика Узбекистан, г. Самарканд

ЖИГАР ВА ЎТ ЙЎЛЛАРИ ТИЗИМИНИНГ ЭКСПЕРИМЕНТАЛ ХОЛЕЦИСТЭКТОМИЯДАН КЕЙИНГИ ҲОЛАТИ

Блинова Софья Анатольевна, Рахмонов Зафаржон Мамадиевич, Рахмонова Хабиба Нуруллаевна Самарканд давлат тиббиёт университети, Ўзбекистон Республикаси, Самарканд ш.

CONDITION OF THE LIVER AND BILIARY SYSTEM AFTER EXPERIMENTAL CHOLECYSTECTOMY

Blinova Sofya Anatolyevna, Rakhmonov Zafarjon Mamadievich, Rakhmonova Khabiba Nurullaevna Samarkand State Medical University, Republic of Uzbekistan, Samarkand

e-mail: sofiya2709@mail.ru

Резюме. Холецистэктомиядан сўнг жигар ва ўт йўлларида морфологик ўзгаришлар динамикасини аниқлаш мақсадида 6 та етук ёшли қуёнларда тажриба ўтказилди. Гистологик тадқиқот усуллари қўлланилган. Жарроҳликдан сўнг қуёнларда тадқиқотнинг 14 чидан 28 чи кунигача умумий ўт ва жигар йўлларининг макроскопик кенгайиши кузатилди. Тадқиқотнинг дастлабки босқичларида аниқланган гепатоцитлар тузилишидаги аниқ ўзгаришлар кейинчалик йўқолади. Тажрибанинг барча даврларида интра- ва интерлобуляр ўт каналларининг кенгайиши ва Фатер сўргичининг ампуласида мушак қаватининг қисқаришини кучайиши диққатни тортди. Аниқланган ўзгаришлар нафақат ўт пуфагининг сақлаш ва эвакуация функцияларини йўқотиши, балки овқат ҳазм қилиш тизимидаги аъзолараро иннервация алоқаларининг бузилиши билан ҳам юзага келиши мумкин.

Калит сўзлар: экспериментал холецистэктомия, ўт пуфаги, Фатер сўргичининг ампуласи, ўт йўллари.

Abstract. In order to identify the dynamics of morphological changes in the liver and biliary tract after cholecystectomy, the experiment was carried out on 6 adult rabbits. Histological research methods were used. From 14 to 28 days of the study in rabbits after surgery, macroscopic expansion of the common bile and hepatic ducts was observed. Pronounced changes in the structure of hepatocytes, identified in the early stages of the study, subsequently disappear. Throughout all periods of the experiment, attention was drawn to the expansion of intra- and interlobular bile canaliculi and increased spasm of the muscular membrane in the ampulla of the papilla of Vater. The identified changes can be caused not only by loss of the storage and evacuation functions of the gallbladder, but also by disruption of interorgan innervation connections in the digestive system.

Key words: experimental cholecystectomy, gallbladder, ampulla of Vater, biliary tract.

После холецистэктомии (ХЭ) в органах пищеварительной системы происходят многообразные изменения, которые формируют постхолецистэктомический синдром (ПХЭС). Происходит нарушение желчеобразования и желчевыделения, ухудшение функций поджелудочной железы [6,7], повышение в плазме крови литохолевой, деоксихолевой, тауродооксихолево́й кислот. Состояние после ХЭ сопровождается изменением давления в желудке и двенадцатиперстной кишке, расширением протоковой системы поджелудочной железы и повышением экзогенности структуры. В ранний

послеоперационный период на фоне дуоденобилиарного рефлюкса, нарушения дуоденальной моторики и гипотонии сфинктера Одди развивается холангит. В отдаленные сроки после выполнения холецистэктомии из-за затруднения желчеоттока и холестаза вследствие функциональных или органических причин у большинства больных происходит хронизация холангитов [3]. В отдаленные сроки после ХЭ у целого ряда больных, имеются изменения в пищеводе, желудке и двенадцатиперстной кишке [4].

После удаления желчного пузыря определенные клинические симптомы могут быть связаны с вовлечением печени в патологический процесс уже при холелитиазе с проявлениями холестаза, цитолиза, гепатоцеллюлярной недостаточности. Эти явления не могут быть устранены после ХЭ [9]. Патологические процессы в печени и других органах пищеварительной системы, возникшие вследствие холелитиаза до операции, а также органические процессы, вызванные ошибками и техническими погрешностями, допущенными при ХЭ, составляют основную часть причин неблагоприятного исхода данной операции. Поэтому они названы «условным постхолецистэктомическим синдромом (ПХЭС)», а функциональные расстройства, которые развились после ХЭ, – «истинным ПХЭС» [9]. Экспериментальная ХЭ позволяет исследовать органы пищеварительной системы у здорового организма с тем, чтобы определить морфологическую основу этих функциональных расстройств, адаптационные свойства печени и желчевыводительной системы в условиях отсутствия желчного пузыря, т.е. механизмы развития истинного ПХЭС.

Цель исследования: выявление взаимосвязи структурных изменений в печени, желчевыводящих путях и ампуле фатерова сосочка после экспериментальной ХЭ.

Материал и методы. Экспериментальная ХЭ выполнена на 6 взрослых кроликах породы шиншилла. Наркоз вызван путем внутрибрюшинного введения 5% раствора этаминала натрия. После вскрытия брюшной полости пузырный проток разрезали между двумя лигатурами, затем удаляли желчный пузырь. Послеоперационный период у всех животных протекал без особенностей и осложнений. Животных выводили из опыта под этаминал-натриевым наркозом через 14, 21 и 28 дней после операции. Контролем служили органы 3 здоровых кроликов. Выполнено гистологическое исследование печени и ампулы ФС. После традиционной проводки материала окраску парафиновых срезов проводили гематоксилином и эозином, по методу Ван-Гизона, применяли также импрегнацию приготовленных в криостате замороженных срезов азотнокислым серебром по методу Гримелиуса.

Результаты и обсуждение. После экспериментальной ХЭ наблюдаются изменения как со стороны печени, так и ампулы фатерова сосочка. Через 14 суток у кроликов после операции макроскопически отмечается расширение общего желчного и печеночных протоков. В этот срок после холецистэктомии отмечаются выраженные изменения структуры гепатоцитов. Те из них, которые расположены на периферии классической печеночной дольки увеличены в размерах, чрезмерно вакуолизированы, и даже разрушены.

В некоторых случаях дистрофические изменения гепатоцитов захватывают большую часть печеночных долек. В печени животных после холецистэктомии наблюдается расширение внутридольковых желчных канальцев, расположенных между гепатоцитами. В норме они на препаратах не определяются. Эпителий слизистой оболочки междольковых желчных протоков состоит из дистрофически измененных клеток, также наблюдается перидуктальный отек. Наблюдаются гемодинамические нарушения: периваскулярный отек, лимфостаз. В ампуле фатерова сосочка наблюдается морфология спазма мышечной оболочки.

Через 21 сутки после экспериментальной холецистэктомии сохраняется расширение общего желчного и печеночных протоков. На гистологических препаратах печени гидропическая вакуолизация гепатоцитов не отмечается. Однако происходит уменьшение размеров гепатоцитов, истончение печеночных балок. Внутридольковые гемокапилляры расширены, в их стенке появляется большое число звездчатых макрофагов (клеток Купфера) (рис. 1).

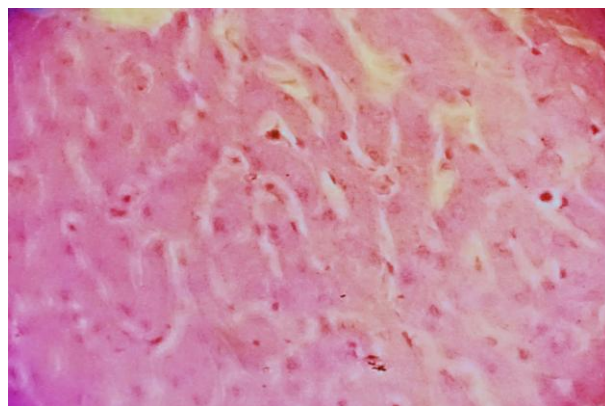


Рис. 1. Истонченные печеночные балки по периферии печеночной дольки, увеличение числа звездчатых макрофагов. 21 сутки после холецистэктомии. Окраска гематоксилином и эозином. Об.40, ок.10

Выявленные изменения гепатоцитов могут быть вызваны застоем желчи во внутридольковых желчных капиллярах, что приводит к уменьшению размеров гепатоцитов и, следовательно, к истончению печеночных балок. Наличие таких балок на периферии печеночных долек не типично для нормы. О реконструкции печеночных балок данной локализации свидетельствует также появление большого числа звездчатых макрофагов (клеток Купфера) в составе эндотелия внутридольковых кровеносных капилляров. Сохраняются дистрофические изменения эпителиоцитов междольковых желчных протоков. В портальном тракте исчезают явления периваскулярного и перидуктального отека. При исследовании ампулы

фатерова сосочка гистологически установлены признаки спазма ее мышечной оболочки.

На 28 сутки после холецистэктомии сохраняются макроскопически определяемые расширения общего желчного и печеночного протоков. Гистологическое строение печени характеризуется радиальным расположением печеночных балок и синусоидных гемокапилляров. Гепатоциты в составе печеночных балок имеют строение, не отличающееся от контроля. Однако отмечается расширение гемокапилляров. Обращает на себя внимание расширение внутридольковых желчных канальцев. Эпителиоциты междольковых желчных протоков представлены цилиндрическими клетками, имеющими такое же строение, как в норме. Соотношение среднего диаметра междолькового протока к диаметрам артерии и вены в портальном тракте составляет 1:1,88. Этот показатель значительно отличается от такого значения у контрольных кроликов (1:6,1 – 1:8,1) и приближается к аналогичным цифрам у крыс (1:2,4), животных, не имеющих желчного пузыря. Это свидетельствует о расширении не только внутридольковых, но и междольковых протоков в печени у кроликов после холецистэктомии.

В ампуле фатерова сосочка усиливается спазм мышечной оболочки. Благодаря выраженному спазму гладких миоцитов слизистая оболочка приобретает складчатость, которая уменьшает просвет ампулы (рис. 2).

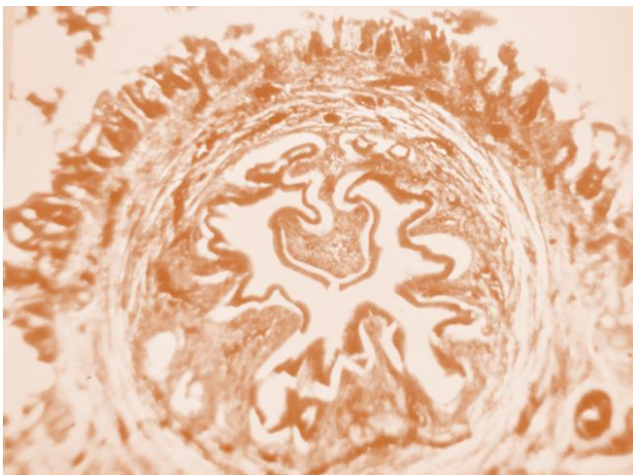


Рис. 2. Выраженный спазм мышечной оболочки ампулы фатерова сосочка у кролика через 28 дней после холецистэктомии. Импрегнация по Гримелиусу. Об.4, ок.10

Билиарная система рассматривается как совокупность трех составляющих (желчный пузырь, внепеченочные желчные протоки, большой дуоденальный сосочек) [5]. По-видимому, нарушение в этой системе, вызванное ХЭ, приводит к структурно-функциональной перестройке не только желчевыводящих путей, но и печени. В механизме этих перестроек определяющую роль

может играть спастическое состояние мышечной оболочки в ампуле фатерова сосочка. Клинически при ПХЭС дисфункция сфинктера Одди определяется в 24% случаев [9,10]. Морфологически нами определяется спастическое его состояние на протяжении всех сроков исследования. Новые структурно-функциональные взаимоотношения органов пищеварительной системы после ХЭ изменяют механизмы желчеобразования и желчевыделения, увеличивают вероятность развития билиарной гипертензии и холестаза.

Немаловажную роль в формировании ПХЭС может играть также нарушение иннервационных связей вследствие ХЭ. Методом лазерной доплеровской флоуметрии исследовали состояние микроциркуляции в точке Цы-мэнь (основной точки печеночного меридиана). Оказалось, что в позднем послеоперационном периоде не происходит нормализации нейрогенного компонента [9]. Многолетние исследования профессора Т.Д.Дехканова показывают, что желчный пузырь имеет богатую иннервацию, которая связывает его с другими отделами желчевыводительной системы. После ХЭ отмечаются дегенеративные изменения синаптических окончаний в узлах чревного сплетения. Это объясняется тем, что отростки нейронов желчного пузыря достигают узлов чревного сплетения. Несомненно, что через узлы чревного сплетения проходят рефлекторные дуги межорганного взаимодействия, в частности между желчным пузырём и другими органами брюшной полости [1,2,11].

Таким образом, удаление желчного пузыря сопровождается структурными изменениями печени, которые более выражены в ранние сроки исследования. На протяжении всего эксперимента сохраняется расширение внутри- и внепеченочных желчных протоков, усиливается спазм мышечной оболочки ампулы фатерова сосочка. Выявленные изменения могут быть вызваны не только выпадением накопительной и эвакуаторной функции желчного пузыря, но и нарушением межорганного иннервационных связей в пищеварительной системе.

Литература:

1. Дехканова Н.Т., Блинова С.А., Дехканов Т.Д. Полиморфизм интрамуральных гигантских нейронов желчного пузыря // The 10th International scientific and practical conference “Dynamics of the development of world science” (June 10-12, 2020) Perfect Publishing, Vancouver, Canada. 2020. P.371-375.
2. Дехканов Т.Д., Дехканова Н.Т., Рахманова Х.Н. Морфология узлов чревного сплетения после экспериментального удаления желчного пузыря // ADVANCED SCIENCE. Сборник статей

международной научно- практической конф. 12.04. 2020. РФ, г. Пенза.- С. 100-102.

3. Гибадулина И. О., Гибадулин Н. В. Диагностические аспекты хронического холангита после холецистэктомии // Экспериментальная и клиническая гастроэнтерология. - 2011.-№ 6 .- С.68-72.

4. Козлова И.В., Федоров В.Э. Граушкина Е.В. Отдаленные результаты, последствия и издержки хирургического лечения желчнокаменной болезни // Медицинский альманах. -2010.- № 1 (10).- С.146-148.

5. Кучумов А.Г. Биомеханическая модель течения желчи в билиарной системе // Российский журнал биомеханики. 2019. Т. 23, № 2: 267–292

6. Мишушкин О.Н., Гусева Л.В., Бурдина Е.Г., Васильченко С.А., Гурова Н.Ю., Кононова Т.Н. Больные после удаления желчного пузыря всегда ли это постхолецистэктомический синдром? // Медицинский совет. 2016. - №14, - С.122-128.

7. Митушева Э. И., Сайфутдинов Р.Г, Шаймарданов Р. Ш., Бадретдинова А.Р. Изменения в органах гепатопанкреатобилиарной системы и качество жизни пациентов после холецистэктомии // Казанский медицинский журнал, 2015 г., том 96, №3. - С.348-353.

8. Ханина Ю.С., Лобанов С.Л., Коновалова О.Г. Функциональное состояние печени после эндоскопического лечения желчнокаменной болезни // Бюллетень ВШЦ СО РАМН. - 2009, № 2(66).- С.83-85.

9. Циммерман Я.С. Постхолецистэктомический синдром, его сущность, клинические проявления, диагностика и лечение // Экспериментальная и клиническая гастроэнтерология 2017. - Вып.144, № 8.- С. 4-11.

10.Afghani E., Lo S.K., Covington P.S., Cash B.D., Pandol S.J. Sphincter of Oddi Function and Risk Factors for Dysfunction // Published online 2017 Jan 30. doi: 10.3389/fnut.2017.00001.

11.Rakhmonova H.N., Rakhmonov Z.M., Sultanbayev S.A., Rakhmonov F.Z. Morpho-Functional Changes in Neurons of Spinal Nodes after Experimental Cholecystectomy in Mongrel Dogs, American Journal of Medicine and Medical Sciences.- 2023.-V.13,N.12.- P. 1904-1907.

СОСТОЯНИЕ ПЕЧЕНИ И ЖЕЛЧЕВЫДЕЛИТЕЛЬНОЙ СИСТЕМЫ ПОСЛЕ ЭКСПЕРИМЕНТАЛЬНОЙ ХОЛЕЦИСТЭКТОМИИ

Блинова С.А., Рахмонов З.М., Рахмонова Х.Н.

Резюме. С целью выявления динамики морфологических изменений в печени и желчевыводящих путях после холецистэктомии эксперимент проведен на 6 взрослых кроликах. Применены гистологические методы исследования. С 14 по 28 сутки исследования у кроликов после операции макроскопически отмечается расширение общего желчного и печеночных протоков. Выявленные изменения структуры гепатоцитов, выявленные на ранних сроках исследования, в дальнейшем исчезают. На протяжении всех сроков опыта обращает на себя внимание расширение внутри- и междольковых желчных канальцев, усиление спазма мышечной оболочки в ампуле фатерова сосочка. Выявленные изменения могут быть вызваны не только выпадением накопительной и эвакуаторной функции желчного пузыря, но и нарушением межорганной иннервационных связей в пищеварительной системе.

Ключевые слова: экспериментальная холецистэктомия, желчный пузырь, ампула фатерова сосочка, желчевыводящие пути.