

## СРАВНИТЕЛЬНЫЕ РЕЗУЛЬТАТЫ ЭХИНОКОККЭКТОМИИ ИЗ ПЕЧЕНИ ПРИ ЭЛАСТИЧНОЙ ФИБРОЗНОЙ КАПСУЛЕ



Бабаджанов Азам Хасанович<sup>1</sup>, Туксанов Алишер Искандарович<sup>2</sup>

1 - Республиканский специализированный научно-практический медицинский центр хирургии имени академика В.Вахидова, Республика Узбекистан, г. Ташкент;

2 - РУ "Навои" ГУ "Фонд" НГМК, Республика Узбекистан, г. Навои

### ЭЛАСТИК ТОЛАЛИ КАПСУЛА БИЛАН ЖИГАРДАН ЭХИНОКОККЭКТОМИЯНИНГ ҚИЁСИЙ НАТИЖАЛАРИ

Бабаджанов Азам Хасанович<sup>1</sup>, Туксанов Алишер Искандарович<sup>2</sup>

1 - Академик В.Воҳидов номидаги Республика ихтисослаштирилган хирургия илмий-амалий тиббиёт маркази, Ўзбекистон Республикаси, Тошкент ш.;

2 - "Навоий" "НТМК" ДТ, Ўзбекистон Республикаси, Навои ш.

### COMPARATIVE RESULTS OF ECHINOCOCCECTOMY FROM THE LIVER WITH AN ELASTIC FIBROUS CAPSULE

Babajanov Azam Khasanovich<sup>1</sup>, Tuksanov Alisher Iskandarovich<sup>2</sup>

1 - Republican specialized scientific and practical medical center for surgery named after academician V.Vakhidov, Republic of Uzbekistan, Tashkent;

2 - RU "Navoi" "NMMC", Republic of Uzbekistan, Navoi

e-mail: [surgery@rscs.uz](mailto:surgery@rscs.uz)

**Резюме.** Жигар эхинококкозини жарроҳлигидаги долзарб масалалардан бири қолдиқ бўшлиқни даволаш усули бўлиб қолмоқда, бу ҳам антипаразитик самарадорликни, ҳам толали капсулани йўқ қилиш жараёнларини тезлаштириши имкониятини яратади. Мақолада эластик толали капсула билан қолдиқ бўшлиқларни даволаш усулини ҳисобга олган ҳолда таҳлил қилинган жигардан эхинококкэктомия натижалари таъкидланган. Эхинококкэктомиядан кейин қолдиқ эластик толали капсула мавжуд бўлганда жигар эхинококкозининг асоратланмаган шаклларида қолдиқ бўшлиқни даволаш учун тавсия этилган усул ҳар қандай конфигурациядаги бўшлиқларни даволаш, патоген флоранинг ўсишини тўхтатиш, шунингдек, "НЕМОБЕН" кукунли композициясидан биргалликда фойдаланувчи лазер нурланишини ўз ичига олади. Техника маҳаллий гемо- ва лимфостазни, ўт йўллари микрооқмаларни зич ёпилишини ва тикув пайти ва вакуумли дренаж пайтида толали капсула деворларини йўқ қилиш жараёнларини кучайтиради. Усул перикистэктомия ва жигар резекциясига муқобил сифатида шилатилиши мумкин.

**Калит сўзлар:** жигар эхинококкози, фиброз капсула.

**Abstract.** One of the urgent issues in the surgery of echinococcosis of the liver remains the option of treatment of the residual cavity, implying both antiparasitic efficacy and the possibility of accelerating the processes of obliteration of the fibrous capsule. The article highlights the results of echinococcectomy from the liver, analyzed taking into account the method of treatment of residual cavities with an elastic fibrous capsule. The proposed method for treating the residual cavity in uncomplicated forms of liver echinococcosis in the presence of an elastic fibrous capsule that collapses after extraction of the parasite includes laser radiation, which makes it possible to treat cavities of any configuration, inhibition of the growth of pathogenic flora, as well as in combination with the use of a powdered composition "HEMOBEN". The technique promotes local hemo and lymphostasis, sealing of the bile duct microspheres and strengthening of the processes of obliteration of the walls of the fibrous capsule both during suturing and vacuum drainage. The method can be used as an alternative to pericystectomy and liver resection.

**Key words:** Liver echinococcosis, fibrous capsule.

**Актуальность проблемы.** В настоящий период Республика Узбекистан наряду с другими

центральноазиатскими странами, Китаем и Индией относится к эндемичным по эхинококкозу ре-

гионам [1]. Наиболее часто поражаемым органом является печень (70%), за которой следует легкие (20%) и другие органы [2]. Лечение эхинококкоза печени (ЭП) основывается на типе кисты согласно классификации ВОЗ-IWGE США, которая учитывает размер, расположение и наличие/отсутствие осложнений, а также опыт врача и оснащение клиники [3]. На основании классификации стадий развития ЭП возможны различные варианты лечения, это: хирургическое вмешательство, миниинвазивные вмешательства, антипаразитарные препараты, подход «наблюдай и жди» [4].

Для эндемичных по ЭП стран помимо рецидива не менее важным аспектом является проблема снижения риска развития ближайших и отдаленных послеоперационных осложнений, частота которых колеблется в диапазоне 10–26%, но в некоторых случаях этот показатель достигает 60% [5]. В Республике Узбекистан в клиниках различного уровня здравоохранения продолжают доминировать органосохраняющие миниинвазивные и традиционные вмешательства, что также подчеркивает актуальность снижения частоты осложнений со стороны остаточной полости [6]. На этом фоне одним из актуальных вопросов остается вариант обработки остаточной полости (ОП) после эхинококкэктомии (ЭЭ), подразумевающий как антипаразитарную эффективность, так и возможность ускорения процессов облитерации фиброзной капсулы [7]. Данная статья посвящена анализу результатов ЭЭ из печени, дополненной предложенным способом обработки остаточных полостей при эластичной фиброзной капсуле.

**Материалы для исследования.** По результатам предварительно проведенных экспериментально-морфологических исследований были определены некоторые моменты, которые позволили для клинической практики обозначить новые технические аспекты при операциях по поводу ЭП. Способ обработки фиброзной капсулы при неосложненных формах ЭП включает следующие технические аспекты: применение отечественного биоабсорбируемого гемостатического средства «НЕМОВЕН», применение аппарат лазерной терапии «Матрикс», а также набора для дренирования типа Редон и послеоперационное облучение лазером Импульс-100 чрескожно.

Способ обработки ОП после эхинококкэктомии из печени при неосложненных формах поражения включает следующие этапы (рис. 1):

- доступ к эхинококковой кисте может быть лапаротомным или лапароскопическим;
- после ревизии производят удаление эхинококковой кисты путем пункции оболочки кисты с отсасыванием эхинококковой жидкости, вскры-

тием полости кисты с удалением хитиновой оболочки и при наличии - дочерних пузырей;

- выполняют антипаразитарную обработку остаточной полости 3% раствором  $H_2O_2$ , спиртом и йодом;

- ревизия фиброзной капсулы на наличие желчных свищей и ушивание последних;

- далее иссекают свободные края фиброзной капсулы/перицистэктомия в пределах здоровой ткани печени;

- ОП эхинококковой кисты обрабатывают излучением лазера Матрикс-2 в спектре 360-380 нм, мощностью 2 мВт, в непрерывном режиме с площадью пятна 3 мм в сканирующем режиме из расчета 5 минут на 12 см<sup>2</sup> площади фиброзной капсулы;

- на поверхность фиброзной капсулы наносят порошкообразную композицию «НЕМОВЕН» из расчета 10 мг на 1 см<sup>2</sup> обрабатываемой поверхности, и, после его полимеризации в течение 2-3 минут, производят либо полное ушивание ОП, либо ушивание на дренаже, либо дренирование (при лапароскопическом доступе);

- производят дренирование брюшной полости и ушивание операционной раны;

- далее, в послеоперационном периоде, в случае дренирования остаточной полости к дренажу подсоединяют вакуум систему посредством применения вакуумного устройства типа «Редон», емкость которого создает разрежение в остаточной полости в 70-100 Кпа;

- также в послеоперационном периоде производят облучение лазером Импульс-100 чрескожно в проекции ОП с длиной волны 980 нм, частотой 100 Гц, мощностью в импульсе 80-100 Вт в течение 2-3 минут на поле ежедневно однократно в течение 4-7 дней;

- после 3 дневного перерыва, при наличии на УЗИ участков не облитерированной фиброзной капсулы, курс облучения лазером Импульс-100 чрескожно повторяют;

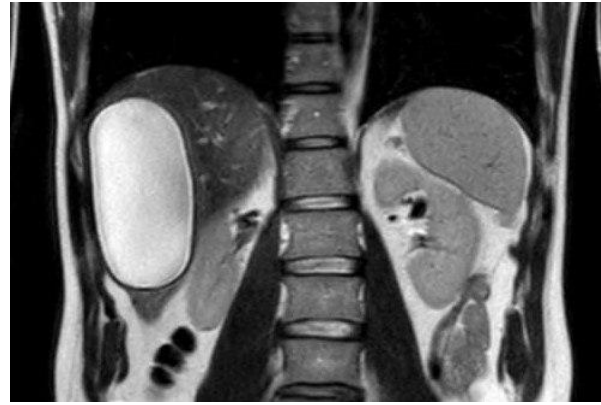
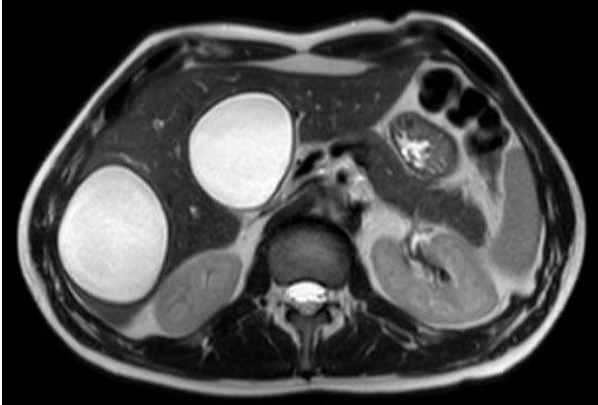
- дренаж из остаточной полости удаляют на 3-5 сутки.

Преимуществами способа является: возможность применения традиционно и лапароскопически, лазерная обработка полостей любой конфигурации; угнетение роста патогенной флоры, наряду со стимуляцией регенерации; применение как при ушивании ОП наглухо, так и при дренировании или абдоминализации для более быстрой и стойкой облитерации; нанесение порошка «НЕМОВЕН» обеспечивает гемо и лимфостаз, герметизацию микросвищей желчных протоков; созданное разрежение в ОП обеспечивает полное ее спадение и ускорение облитерации; а излучение лазера Импульс 100 способствует противо-

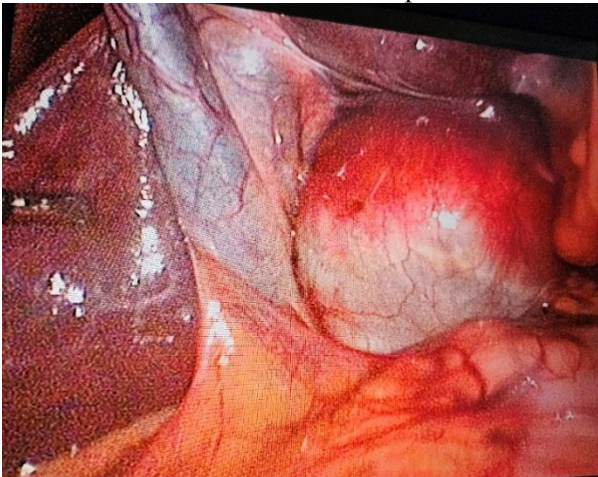
воспалительной активности и ускоренному рассасыванию рубцовой и фиброзной ткани.

Для оценки эффективности предложенного способа было сформировано 2 группы. В основной группе было 104 пациента, в группе сравнения – 117. Большинство больных было с СЕ1 и СЕ2 стадией развития паразита по данным УЗИ с размерами - medium (5-10 см) и large (>10 см). Всего в группе сравнения было удалено 135 кист, в основной группе 123 кисты.

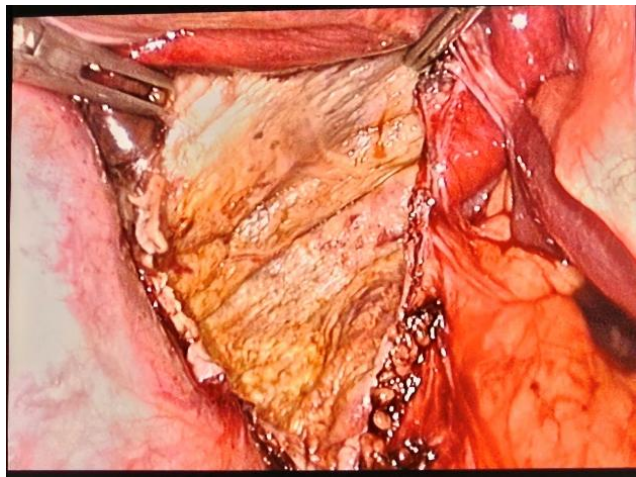
В группе сравнения традиционная ЭЭ произведена в 81 (69,2%) случае, в основной группе у 62 (59,6%) пациентов, ЛапЭЭ у 34 (29,1%) и 40 (38,5%) пациентов соответственно, для оценки доли потенциальных резекционных вмешательств в группы исследования включены резекции печени (краевая или анатомическая), которые произведены у 2 (1,7%) и 2 (2,0%) больных.



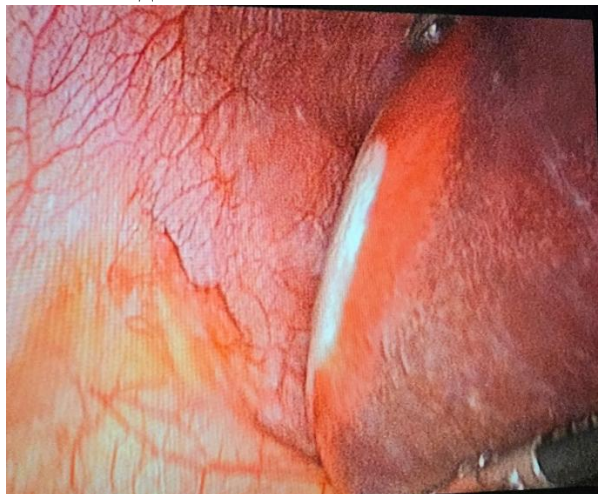
МСКТ картина эхинококкоза V и VI сегментов печени



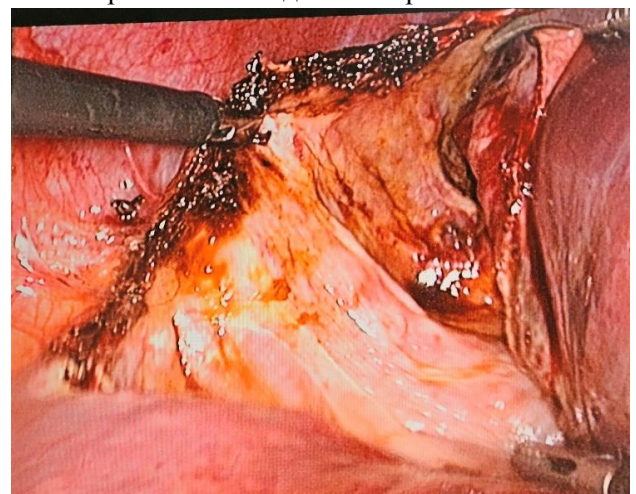
Вид кисты в V сегменте печени



Обработанная абдоминализированная ОП



Вид кисты в VI сегменте печени



Обработанная абдоминализированная ОП

Рис. 1. Этапы ЛапЭЭ при эхинококкозе V и VI сегмента печени

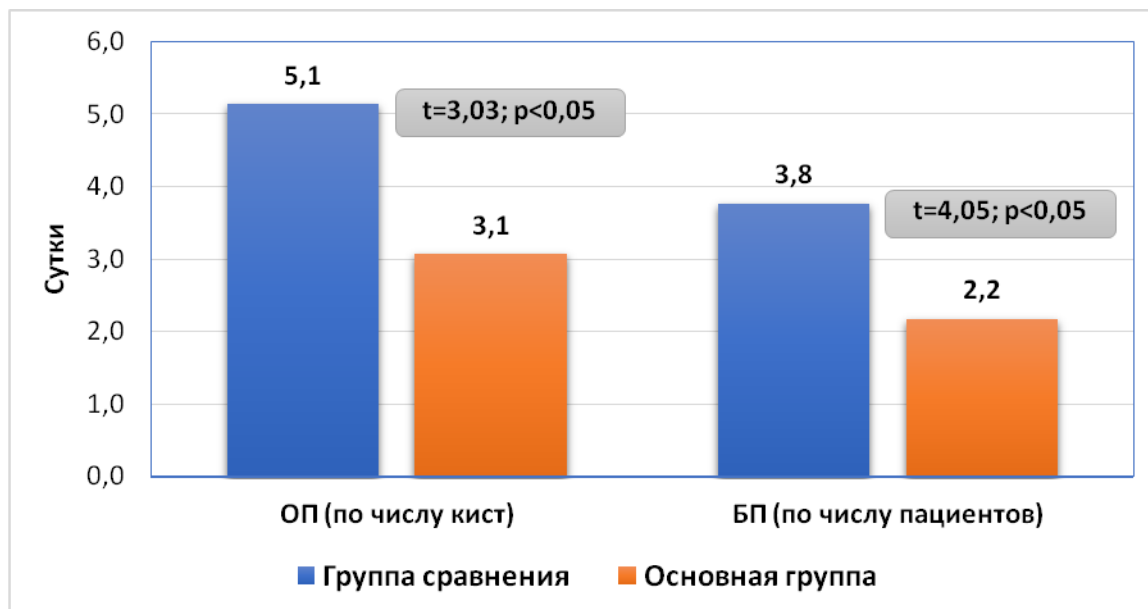


Рис. 2. Средняя продолжительность дренирования после ЛапЭЭ (сутки)

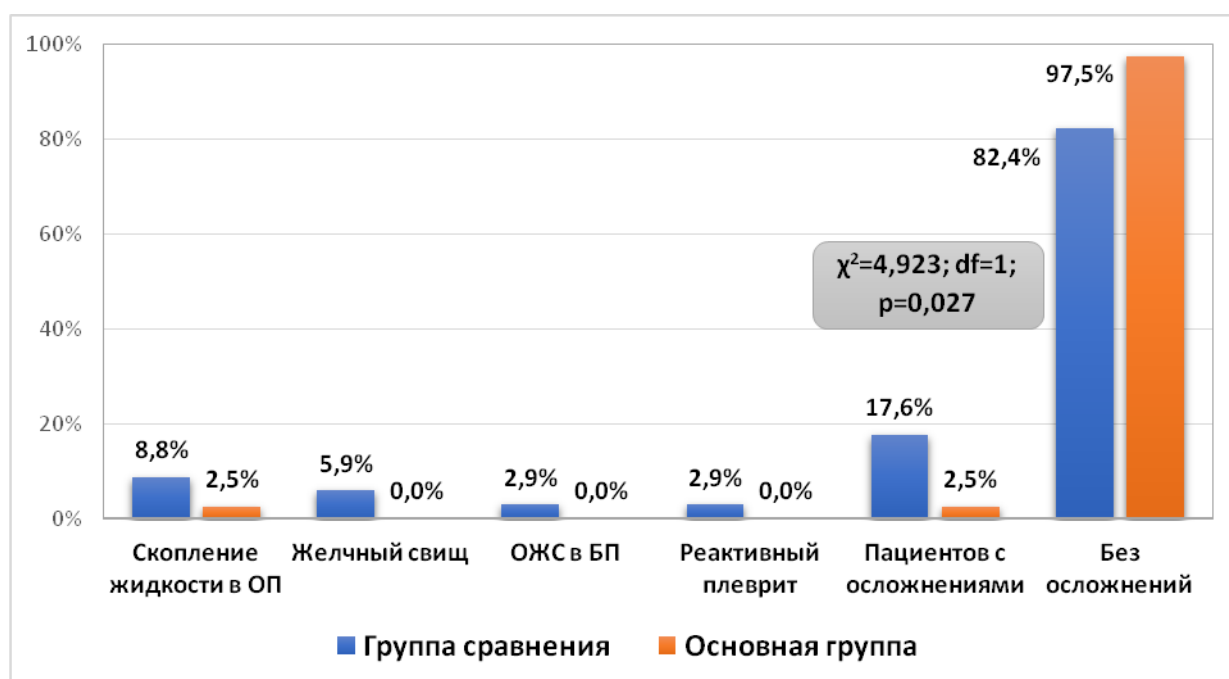
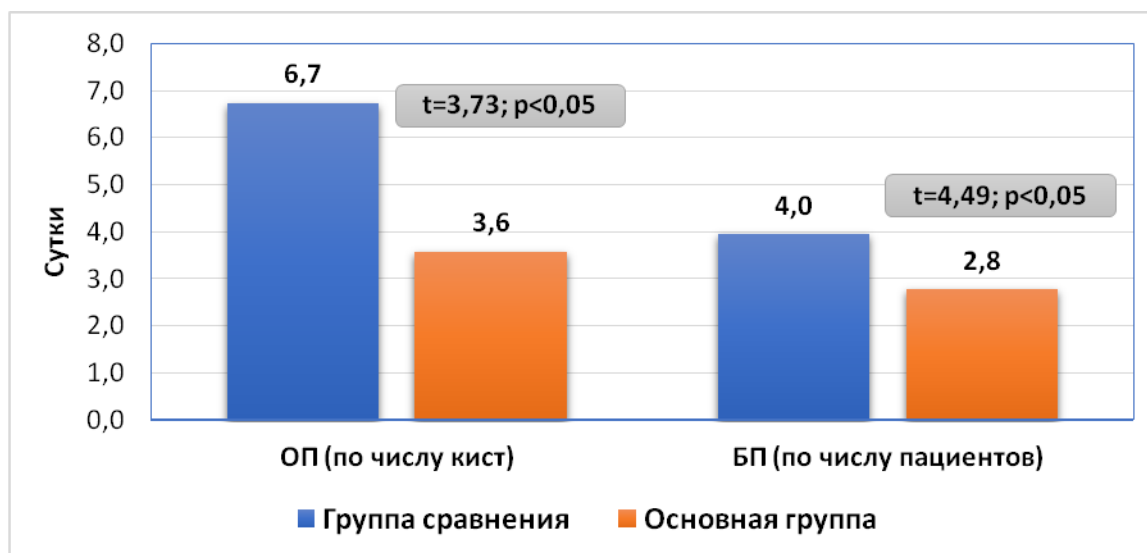


Рис. 3. Частота ближайших осложнений после ЛапЭЭ

**Результаты и обсуждение.** В подгруппе лапароскопических ЭЭ в группе сравнения частичная перицистэктомия с дренированием ОП была произведена в 57,9% случаев, в основной группе в 31,1%, абдоминализация при 42,1% и 68,9% соответственно. Фактическим отличием частичной перицистэктомии от абдоминализации является то, что в первом случае фиброзная капсула иссекается ограничено, не более чем 1/5-1/4 от ее окружности. В этих случаях приходится дренировать остаточную полость, так как отказ от дренирования приведет к раннему спадению или сдавлению зоны иссеченной фиброзной капсулы и отток из полости нарушится, что приведет к скоплению жидкости и нередко к нагноению остаточной полости. Абдоминализацией (или аплатизацией) оста-

точной полости считаем случаи, когда фиброзная капсула широко иссекается (1/3 и более от ее площади), что позволяет создать широкое соустье фиброзной капсулы с брюшной полостью, существенно снижает риски ограничения остаточной полости и развитие в ней осложнений. Также преимуществом этого вида ликвидации остаточной полости перед частичной перицистэктомией является отсутствие необходимости в дренировании полости фиброзной капсулы, дренаж устанавливается либо в зону сообщения остаточной полости с брюшной полостью, либо по типу сквозного дренирования – из остаточной полости в брюшную полость, что позволяет избежать необходимости в длительном дренировании.



**Рис. 4.** Средняя продолжительность дренирования после ОЭЭ (сутки)

В основной группе получено сокращение сроков дренирования при частичной перицистэктомии. Так, средний показатель в группе сравнения составил  $5,1 \pm 2,7$  суток, в основной группе  $3,1 \pm 1,3$  суток ( $t=3,03$ ;  $p<0,05$ ). В свою очередь длительность дренирования брюшной полости составила  $3,8 \pm 2,0$  суток против  $2,2 \pm 1,2$  суток ( $t=4,05$ ;  $p<0,05$ ) (рис. 2).

Различные ранние послеоперационные осложнения развились у 6 (17,6%) пациентов в группе сравнения и 1 (2,5%) больного в основной группе ( $\chi^2=4,923$ ;  $df=1$ ;  $p=0,027$ ) (рис. 3). Скопление жидкости в ОП отмечено в 3 (8,8%) и 1 (2,5%) случае соответственно, желчный свищ имел место у 2 (5,9%) пациентов в группе сравнения, ограниченное жидкостное скопление (ОЖС) в брюшной полости (БП) и реактивный плеврит были отмечены по 1 (2,9%) случаю также в группе сравнения. Большинство осложнений не представляло сложности для лечения, в частности в группе сравнения 5 (14,7%) случаев и в основной группе у 1 (2,5%) пациента осложнения были разрешены консервативно. Чрескожная пункция при ОЖС в ОП и в БП была выполнена у 2 (5,9%) пациентов в группе сравнения.

В сроки до 3 месяцев после ЛапЭЭ результаты были прослежены у всех пациентов. Следует отметить, что в данной работе не была обозначена задача в плане отслеживания рецидивов эхинококкоза, так как для этого требуется более длительный период наблюдения. В группе сравнения скопление жидкости в ОП и жидкостное скопление в брюшной полости отмечено по 1 случаю, нагноение ОП и реактивный плеврит по 2 случая. В основной группе было выявлено жидкостное скопление у 1 пациента. Всего осложнений было 11,8% в группе сравнения и 2,5% в основной группе. Во всех случаях жидкостных скоплений произведена чрескожная пункция.

В группе сравнения скопление жидкости в ОП было отмечено у 1 (2,9%) пациента, нагноение ОП у 2 (5,9%), ОЖС в БП в 1 (2,9%) случае и реактивный плеврит у 2 (5,9%) пациентов. В основной группе был выявлен ОЖС в ОП у 1 (2,5%) пациента. Пациентов с осложнениями было 4 (11,8%) в группе сравнения и 1 (2,5%) в основной группе. Достоверных отличий по этому признаку получено не было ( $\chi^2=2,504$ ;  $df=1$ ;  $p=0,114$ ).

В следующей подгруппе были выполнены открытые ЭЭ (ОЭЭ) при кистах с эластичной фиброзной капсулой, у 81 пациента в группе сравнения (удалено 94 кисты) и 62 пациентов в основной группе (75 кист). Частичная перицистэктомия с дренированием была выполнена при 12 (12,8%) кистах в группе сравнения и 7 (9,3%) в основной группе, абдоминализация ОП при 12 (12,8%) и 9 (12,0%) соответственно, ушивание ОП на дренаже в 19 (20,2%) и 7 (9,3%) случаях и полное ушивание ОП в 51 (54,3%) и 52 (69,3%) случаях.

Средний показатель продолжительности дренирования ОП (из числа кист) в группе сравнения составил  $6,7 \pm 3,6$  суток, в основной группе  $3,6 \pm 2,1$  суток ( $t=3,73$ ;  $p<0,05$ ). Длительность дренирования брюшной полости (из числа пациентов) составила  $4,0 \pm 1,8$  суток против  $2,8 \pm 1,4$  суток ( $t=4,49$ ;  $p<0,05$ ) (рис. 4).

При полном адекватном ушивании ОП или широкой абдоминализации риск осложненного течения был минимальным, в свою очередь частичная ликвидация ОП на дренаже или дренирование могут привести к наличию недренируемых зон в ОП. В данных наблюдениях различные осложнения развились у 11 (13,6%) пациентов в группе сравнения и 2 (3,2%) больных в основной группе ( $\chi^2=4,556$ ;  $df=1$ ;  $p=0,033$ ). Большинство осложнений были разрешены консервативно, чрескожная пункция потребовалась у 6 (7,4%) и 1 (1,6%) больного соответственно (рис. 5).

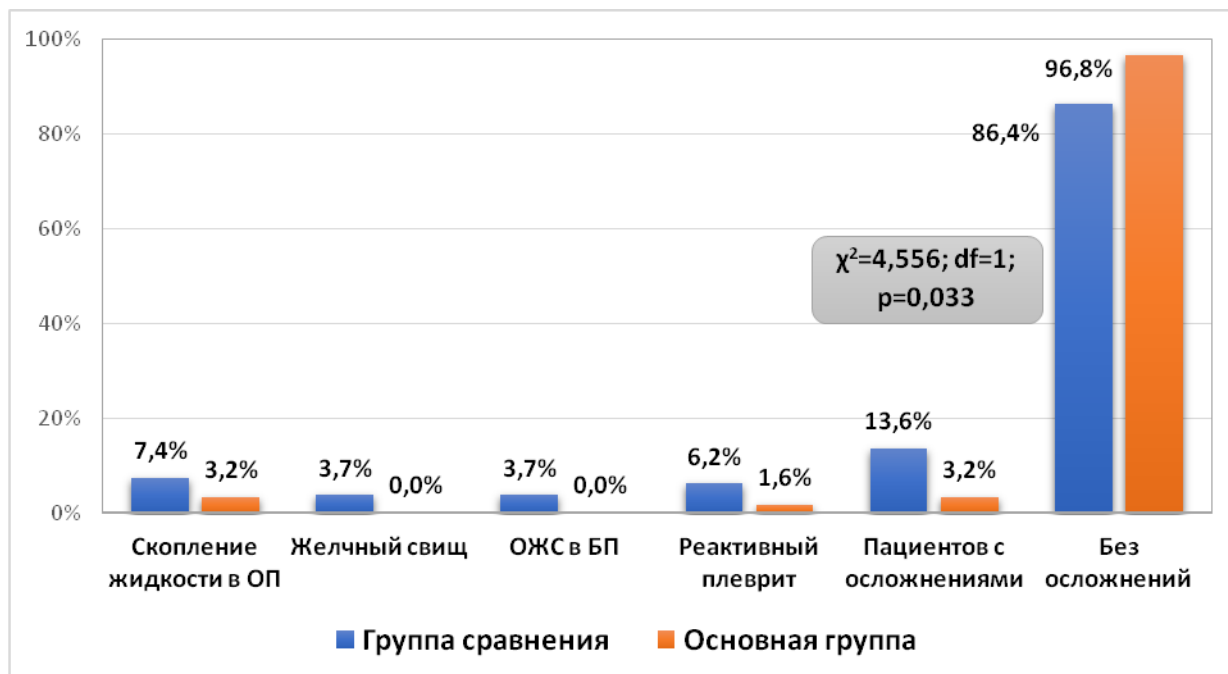


Рис. 5. Частота ближайших осложнений после ОЭЭ

По аналогии с ЛапЭЭ в данных подгруппах результаты операций были прослежены в сроки до 3 месяцев после операции. В группе сравнения скопление жидкости в ОП было отмечено у 6 (7,4%) пациентов, нагноение ОП у 2 (2,5%), ОЖС в БП в 3 (3,7%) случаях и реактивный плеврит у 4 (4,9%) пациентов. В основной группе было выявлено скопление жидкости в ОП у 2 (3,2%) пациентов и в 1 из них имел место реактивный плеврит. Всего пациентов с осложнениями было 11 (13,6%) в группе сравнения и 2 (3,2%) в основной группе ( $\chi^2=4,556$ ;  $df=1$ ;  $p=0,033$ ). В 7 случаях в группе сравнения и в 1 в основной группе проведено пункционное лечение.

Подводя общие результаты эхинококкэктомии при эластичной фиброзной капсуле в целом можно отметить, что частота ближайших осложнений после различных вариантов ЭЭ в группе сравнения составила 17,6% (у 6 из 34 пациентов) после ЛапЭЭ, 13,6% (у 11 из 81 пациентов) после ОЭЭ, всего было 17 (14,5%) осложнений из 117 пациентов. В основной группе после ЛапЭЭ ближайшее осложнение развилось у 1 (2,5%) пациента (из 40 пациентов), после ОЭЭ у 2 (3,2%) из 62 больных, всего было 3 (2,9%) осложнения на 101 пациента. Без осложнений было 100 (85,5%) больных в группе сравнения и 101 (97,1%) пациент в основной группе ( $\chi^2=9,072$ ;  $df=1$ ;  $p=0,003$ ).

В сроки до 3 месяцев наблюдения различные осложнения были отмечены у 15 (12,8%) пациентов в группе сравнения и 3 (2,9%) в основной группе ( $\chi^2=7,265$ ;  $df=1$ ;  $p=0,008$ ). В их числе в группе сравнения осложнения после ЛапЭЭ составили 4 (11,8%) случая, ОЭЭ – 11 (13,6%) случаев, в основной группе после ЛапЭЭ у 1 (2,5%) пациента и после ОЭЭ у 2 (3,2%) больных. Мини-

инвазивные вмешательства были выполнены в 7 (6,0%) и 1 (1,0%) случаях соответственно, сочетанное лечение (консервативно и миниинвазивно) было проведено еще у 4 (3,4%) и 1 (1,0%) пациентов.

**Заключение.** У пациентов с ЭП наличие эластичной фиброзной капсулы позволяет при открытых операциях в 74,5-78,7% (по обеим группам) произвести полное ушивание ОП (54,3-69,3%) или на дренаже (9,3-20,2%), у 12-12,8% пациентов удается выполнить абдоминализацию ОП и только в 9,3-12,8% случаев ввиду сложной локализации кисты (чаще глубоко интрапаренхиматозно) операция ограничивается дренированием ОП с минимальным объемом перицистэктомии. В свою очередь при доступности эхинококковых кист для лапароскопического вмешательства вероятность возможности выполнения широкой абдоминализации составила 42,1-68,9%, а в остальных случаях осуществляется только частичная перицистэктомия с дренированием. При этом использование предложенного способа обработки ОП при эластичной фиброзной капсуле как при открытых, так и при лапароскопических вмешательствах позволяет снизить риск развития ранних и поздних специфических осложнений. Так, частота развития осложнений в ранний послеоперационный период в группе сравнения составила 14,5%, тогда как в основной группе – 2,9% ( $\chi^2=9,072$ ;  $df=1$ ;  $p=0,003$ ), а в сроки до 3 месяцев после операции этот показатель составил 12,8% против 2,9% ( $\chi^2=7,265$ ;  $df=1$ ;  $p=0,008$ ), что позволило снизить необходимость в выполнении повторных миниинвазивных вмешательств в эти сроки с 9,4% до 2,0%.

### Литература:

1. Zhao ZM, Yin ZZ, Meng Y, Jiang N, Ma ZG, Pan LC, Tan XL, Chen X, Liu R. Successful robotic radical resection of hepatic echinococcosis located in posterosuperior liver segments. *World J Gastroenterol* 2020; 26(21): 2831-2838.
2. Shera TA, Choh NA, Gojwari TA, et al. A comparison of imaging-guided double percutaneous aspiration injection and surgery in the treatment of cystic echinococcosis of liver. *Br J Radiol* 2017;90(1072):20160640. DOI: 10.1259/bjr.20160640.
3. Wen H, Vuitton L, Tuxun T, Li J, Vuitton DA, Zhang W, McManus DP. Echinococcosis: Advances in the 21st Century. *Clin Microbiol Rev.* 2019 Feb 13;32(2):e00075-18. doi: 10.1128/CMR.00075-18. PMID: 30760475; PMCID: PMC6431127.
4. Brunetti E, Kern P, Vuitton DA. 2010. Expert consensus for the diagnosis and treatment of cystic and alveolar echinococcosis in humans. *Acta Trop* 114:1–16. doi:10.1016/j.actatropica.2009.11.001.
5. Baraket O., Moussa M., Ayed K., Kort B., Bouchoucha S. Predictive factors of morbidity after surgical treatment of hydatid cyst of the liver // *Arab J. Gastroenterol.*, 15 (2014), pp. 119-122, 10.1016/j.ajg.2014.05.004.
6. A.K. Babadjanov, F.R. Yakubov, P.Y. Ruzmatov, Sapaev D.Sh. Epidemiological aspects of echinococcosis of the liver and other organs in the Republic of Uzbekistan // *J. Parasite Epidemiology and Control* (2021), <https://doi.org/10.1016/j.parepi.2021.e00230>.

7. Шевченко, Ю.Л. Хирургия эхинококкоза: монография / Ю.Л. Шевченко, Ф.Г. Назыров. – М.: Династия, 2016. 288с.: ил].

### СРАВНИТЕЛЬНЫЕ РЕЗУЛЬТАТЫ ЭХИНОКОККЭКТОМИИ ИЗ ПЕЧЕНИ ПРИ ЭЛАСТИЧНОЙ ФИБРОЗНОЙ КАПСУЛЕ

Бабаджанов А.Х., Туксанов А.И.

**Резюме.** Одним из актуальных вопросов в хирургии эхинококкоза печени остается вариант обработки остаточной полости, подразумевающий как антипаразитарную эффективность, так и возможность ускорения процессов облитерации фиброзной капсулы. В статье освещены результаты эхинококкэктомии из печени, анализированные с учетом способа обработки остаточных полостей при эластичной фиброзной капсуле. Предложенный способ обработки остаточной полости при неосложненных формах эхинококкоза печени при наличии эластичной, спадающей после извлечения паразита фиброзной капсулы, включает проведение лазерного излучения, обеспечивающего возможность обработки полостей любой конфигурации, угнетение роста патогенной флоры, а также в комбинации с применением порошкообразной композиции «HEMOBEN». Методика способствует локальному гемо и лимфостазу, герметизации микровищей желчных протоков и усилению процессов облитерации стенок фиброзной капсулы как при ушивании, так и при вакуум-дренировании. Способ может применяться как альтернатива перцистэктомии и резекции печени.

**Ключевые слова:** эхинококкоз печени, фиброзная капсула.