



Файзиллаева Гулнара Ибрагимовна, Абдуллаева Муслима Ахатовна
Бухарский государственный медицинский институт, Республика Узбекистан, г. Бухара

COVID-19 НИНГ ЖИГАР МОРФОЛОГИК ҲОЛАТИГА ТАЪСИРИ

Файзиллаева Гулнара Ибрагимовна, Абдуллаева Муслима Ахатовна
Бухоро давлат тиббиёт институти, Ўзбекистон Республикаси, Бухоро ш.

IMPACT OF COVID-19 ON THE MORPHOLOGICAL STATE OF THE LIVER

Fayzillayeva Gulnora Ibragimovna, Abdullaeva Muslima Akhatovna
Bukhara State Medical Institute, Republic of Uzbekistan, Bukhara

e-mail: info@bdti.uz

Резюме. Долзарблиги. COVID-19 пандемияси бутун бўйича тез тарқалиб, соғлиқни сақлаш тизими учун чақириқ бўлиб келди. У глобал миқёсда ушбу касалликнинг тарқалиши, юқори даражада юқумлилиги ва тезлик билан мутацияларга учраши туфайли юқори ўлим кўрсаткичлари кузатилиши билан ифодаланади. Тадқиқот мақсади. Постковид синдроми мавжуд беморлар жигарига морфологик жиҳатдан баҳо бериш. Тадқиқот натижалари. Фиброскан (ультратовушли эластография) ўтказилганда, у ковиддан кейинги синдром кузатилган беморларда барча ҳолатларда жигар синусоидларида кенгайиши, иши ва веноз тўлишиши, перипортал фиброз ва портал йўллар лимфоид инфильтрациясини кузатиш мумкин. Хулоса. Юқоридагилардан келиб чиққан ҳолатда жигар тўқимасида унинг қаттиқлашиши, ёғли дистрофия шаклидаги ўзгаришни кузатиш мумкин.

Калим сўзлар: постковид синдроми, коронавирус инфекцияси, жигар, патология.

Abstract. Relevance. The COVID-19 pandemic has rapidly spread throughout the world, challenging healthcare systems. The spread of this disease on a global scale is due to its high contagiousness and tendency to rapid mutations, which could lead to high mortality. Purpose of the study. To assess the morphological state of the liver in patients with post-Covid syndrome. Materials and methods of research. The materials and research methods included 100 patients with post-Covid syndrome and 30 experimental animals in which liver morphology was studied. Research results. When conducting a fibroscan (ultrasound elastography) in patients with post-Covid syndrome, dilation of the sinusoids, edema and venous congestion, moderate periportal fibrosis and lymphoid infiltration of the portal tracts were observed in all cases. Conclusion. Based on the above, we can say that the study revealed changes in liver tissue in the form of compaction and fatty degeneration in patients with post-Covid syndrome.

Key words: post-Covid syndrome, coronavirus infection, liver, pathology.

Актуальность. Пандемия COVID-19 быстро распространилась по всему миру, став вызовом для системы здравоохранения [1,5,9]. Распространение в глобальных масштабах данной болезни обуславливается её высокой контагиозностью и склонностью к быстрым мутациям, что могло привести к высокой смертности [2,4,8,10]. Постковидный синдром или затяжной синдром возникающий в следствии перенесенной коронавирусной инфекции комплекс симптомов возникающий от 12 недель или более до года после выздоровления пациента в виде осложнений в том или ином органе [3,6,7]. Зачастую эти осложнения возникают в тех органах в которых имеются наибольшее количество рецепторов

ACE². На первом месте это естественно легкие а затем, печень и сердце.

Цель исследования. Оценить морфологическое состояние печени у пациентов с постковидным синдромом.

Материалы и методы исследования. Материалами и методами исследования явились 100 пациентов с постковидным синдромом и 30 экспериментальных животных у которых изучали морфологию печени. Для данной цели были отобраны 30 крыс 3 месячного возраста которые соответствует жизни человека от 30 до 50 лет. Так как внутренние органы беспородных крыс соответствует почти всем органам человека морфологическая оценка

печени данных животных позволить оценить в сравнительном аспекте. Иммуногистохимические анализы окрашивания срезов проведены с помощью инструкциями набора (ZSGB-BIO, Пекин, Китай, SP-9001). Срезы тканей депарафинизировали ксилолом и регидратировали в этаноле. Активность эндогенной пероксидазы блокировали инкубацией срезов в 0,3% перекиси водорода в метаноле в течение 30 минут. После нанесения блокирующего буфера (Zymed Laboratories, Inc., Сан-Диего, США) срезы тканей инкубировали с первичными антителами при 4°C в течение ночи. Предметные стекла инкубировали с биотинилированным вторичным антителом против кроличьего звена (Beijing Zhong Shan Golden Bridge Biotechnology Co., Ltd. Пекин, Китай) в течение 30 минут. Затем срезы инкубировали с тетрагидрохлоридом 3,3-диаминобензидина (DAB) (Beijing Zhong Shan Golden Bridge Biotechnology Co., Ltd. Пекин, Китай) в течение 10 минут и контрастно окрашивали гематоксилином Майера.

В общей сложности 150 полей на крысу (три поля на срез, пять срезов на крысу, 200-кратное увеличение для анализа изображения) были случайным образом выбраны и проанализированы.

Интенсивность положительного окрашивания рассчитывали как отношение площади окрашивания к оцениваемому общему полю.

Результаты исследования и их обсуждение. При проведении фиброскана (ультразвуковой эластографии) у пациентов с постковидным синдромом отмечали во всех случаях наблюдали расширение синусоидов, отек и венозное полнокровие, умеренный перипортальный фиброз и лимфоидную инфильтрацию портальных трактов. В 20 случаях (75%) наблюдали фиброз перипортальной зоны, уплотнение некоторых участков печени. При микроскопии определили у крыс рассеянную крупнокапельную и мелкокапельную жировую дистрофию, в 14 случаях (47,3%) отмечали центрлобулярные некрозы, внутриклеточное скопление бурого пигмента липофусцина (рис. 1).

В поле зрения при морфометрическом исследовании количество гепатоцитов варьировало от 30 до 77, из них двуядерные гепатоциты составили в среднем составило 4, общая площадь гепатоцита колебалась в пределах от 157 до 218,1 мкм², а площадь ядра – от 12,3 до 19 мкм², ядерно-цитоплазматическое соотношение было равно 0,09.

По результатам исследования выявлено, что: отек, венозное полнокровие, лимфоцитарная

инфильтрация портальных трактов. Данные повреждения печени могут являться следствием прямого действия COVID-19, гипоксии или же быть связаны с лекарственным повреждением печени. Данные заболевания выступают главными причинами альтерации печени у пациентов с COVID-19. В результате обработки данных было выявлено что, площадь ядра гепатоцитов двухъядерного типа было шире, чем в группе контроля. Это означает компенсаторную реакцию печени на повреждающий фактор-вируса коронавирусной инфекции.

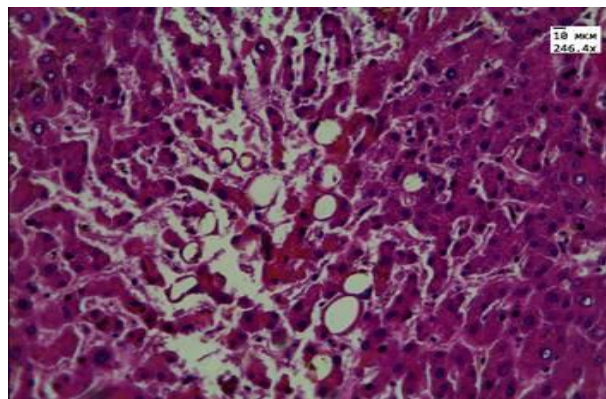


Рис. 1. Окраска: гематоксилин-эозином. Увеличение в 200 раз. Рассеянная крупнокапельная и мелкокапельная жировая дистрофия центрлобулярный некроз, внутриклеточное скопление бурого пигмента липофусцина

При пристальном изучении морфологической структуры беспородных крыс трехмесячного возраста было констатировано, как развивается и меняется структура печеночной ткани и клетки позволяет понять, как совершенствовалась структура печени в ходе эволюции. Выявлены особенности адаптивных реакций, приобретаемых гепатоцитами разных классов животных для максимизации их многочисленных функций в рамках существующей структуры органов. Показано, что приспособления, обнаруживаемые у низших животных, в норме встречаются и у более высокоорганизованных животных и что одни и те же приспособления, выработанные гепатоцитами в ходе филогенеза, используются в ответ на различные воздействия на организм.

Заключение. Исходя из вышеизложенного можно сказать что, в результате исследования было выявлено, изменение печеночной ткани в виде уплотнения и жировой дистрофии у пациентов с постковидным синдромом. С морфометрической точки зрения данное положение было подтверждено у экспериментальных животных так как, не было возможности изучать на живых людях.

Литература:

- 1.Ивкова, А. Н. Фиброз печени: от теории к практике / А. Н. Ивкова, И. Г. Никитин, Г. И. Сторожаков // Лечебное дело. – 2013. – № 1. – С. 60-70.
- 2.Зарипова Д.Я., Негматуллаева М.Н., Туксанова Д.И., Ашурова Н.Г. Влияние магний дефицитного состояния и дисбаланса стероидных гормонов жизнедеятельности организма женщины. Тиббиётда янги кун. 2019 3-27. Стр. 14-17
3. Файзиллаева Г.И. Диагностические критерии воздействия коронавируса инфекции на печень. Журнал кардиореспираторных исследований Том 1.1. 2023. С.144-148.
- 4.Трухан, Д. И. Лекарственные поражения печени: актуальные вопросы диагностики и лечения / Д. И. Трухан, А. Л. Мазуров // Медицинский совет. – 2016. – № 5. – С. 70-73.
- 5.Цыркунов В.М. [и др.] Клиническая цитология печени: звездчатые клетки Ито// Журнал Гродненского государственного медицинского университета. – 2016. – № 4(56). – С. 90-99.
- 6.A. Tailor [et al.] The chemical, genetic and immunological basis of idiosyncratic drug-induced liver injury // Hum. Exp. Toxicol. – 2015. – Vol. 34, № 12. – P. 1310- 1317.
- 7.Abdullaeva M.A., Kosimova D.S. Evaluation of the quality of life of patients with cirrhosis after surgical prevention of bleeding from varicose veins of the esophagus// International journal for innovative engineering and management research 2020, 9(11), 185-189 Hindustan
- 8.Ge PS, Runyon BA. Treatment of patients with cirrhosis. N Engl J Med 2016; 375: 767–77.
- 9.Tuksanova D.I. Osobnosti sostoyanie parametrov gomeostaza i kardiogemodinamiki u zhenshchin s

fiziologicheskim techeniem beremennosti// Novyj den' mediciny. - 2019. - №1(25). - S. 159-163.
10.Scheuer, P. J. Classification of chronic viral hepatitis: a need for reassessment / P. J. Scheuer // Journal of Hepatology. – 2021. – Vol. 13 (3). – P. 372-374.

ВЛИЯНИЕ COVID-19 НА МОРФОЛОГИЧЕСКОЕ СОСТОЯНИЕ ПЕЧЕНИ

Файзиллаева Г.И., Абдуллаева М.А.

Резюме. Актуальность. Пандемия COVID-19 быстро распространилась по всему миру, став вызовом для системы здравоохранения. Распространение в глобальных масштабах данной болезни обуславливается её высокой контагиозностью и склонностью к быстрым мутациям, что могло привести к высокой смертности. Цель исследования. Оценить морфологическое состояние печени у пациентов с постковидным синдромом. Материалы и методы исследования. Материалами и методами исследованиями явились 100 пациентов с постковидным синдромом и 30 экспериментальных животных у которых изучали морфологию печени. Результаты исследования. При проведении фиброскана (ультразвуковой эластографии) у пациентов с постковидным синдромом отмечали во всех случаях наблюдали расширение синусоидов, отек и венозное полнокровие, умеренный перипортальный фиброз и лимфоидную инфильтрацию портальных трактов. Заключение. Исходя из вышеизложенного можно сказать что, в результате исследования было выявлено, изменение печеночной ткани в виде уплотнения и жировой дистрофии у пациентов с постковидным синдромом.

Ключевые слова: постковидный синдром, коронавирусная инфекция, печень, патология.