

УДК: 615.125-006.1-120.2-045.12

ДИАБЕТИК ПАНЖА СИНДРОМИДА ДИАБЕТИК ОСТЕОАРТРОПАТИЯНИНГ НЕЙРОИШЕМИК ШАКЛИНИНГ ЎТКИР БОСҚИЧИДА ДАВОЛАШ УСУЛЛАРИНИ ИШЛАБ ЧИҚИШ



Матмуротов Қувондик Жуманиёзович, Исмаилов Уктам Сафаевич, Якубов Илёсбек Йўлдошевич, Атажанов Тулкинбек Шавкатович

Тошкент тиббиёт академияси, Ўзбекистон Республикаси, Тошкент ш.

РАЗРАБОТКА МЕТОДОВ ЛЕЧЕНИЯ НЕЙРОИШЕМИЧЕСКОЙ ФОРМЫ ДИАБЕТИЧЕСКОЙ ОСТЕОАРТРОПАТИИ ПРИ СИНДРОМЕ ДИАБЕТИЧЕСКОЙ СТОПЫ

Матмуротов Қувондик Жуманиёзович, Исмаилов Уктам Сафаевич, Якубов Илёсбек Йўлдошевич, Атажанов Тулкинбек Шавкатович

Ташкентская медицинская академия, Республика Узбекистан, г. Ташкент

DEVELOPMENT OF TREATMENT METHODS FOR DIABETIC OSTEOARTHROPATHY NEUROISHEMIC FORM IN DIABETIC PAW SYNDROME

Matmurotov Kuvondik Jumaniyozovich, Ismailov Uktam Safaevich, Yakubov Ilesbek Yuldoshevich, Atajanov Tulkinbek Shavkatovich

Tashkent Medical Academy, Republic of Uzbekistan, Tashkent

e-mail: info@tta.uz

Резюме. Ушбу мақолада диабетик панжа синдромида диабетик остеоартропатияси бўлган беморларда нейропатик шаклининг ўткир фазасида адекват даволаш яъни оёқларнинг пастки экстрималрида баллонли ангиопластика амалиётини бажариш орқали кузатилиши мумкин бўлган асоратлар олдини олишга эришилади. Бунда биз ўткир фазадаги диабетик остеоартропатияда ўз вақтида қон оқимини тиклаш орқали трофик ярани муддатидан олдин битишига ва бу орқали бўлиши мумкин бўлган асоратларни олдини олган бўламиз.

Калим сўзлар: диабетик остеоартропатия, диабетик панжа, баллонли ангиопластика, нейроишемик ва нейропатик формали диабетик панжа синдроми.

Abstract. In this article, it is possible to prevent complications that can be observed when performing balloon angioplasty of the lower extremities of the legs in patients with diabetic osteoarthropathy in the acute phase of the neuropathic form. In this case, we will prevent premature healing of the trophic wound and possible complications by restoring blood flow in the acute phase of diabetic osteoarthropathy.

Key words: diabetic osteoarthropathy, diabetic paw, balloon angioplasty, diabetic paw syndrome with neuroischemic and neuropathic forms.

Кириш. Диабетик панжа синдроми (ДПС) периферик асаб тизимидаги патологик ўзгаришларни, артериал ва микроциркуляцион ётоқни ва остеоартропатия ходисаларини биллаштиради, бу ярали некротик жараёнлар ва оёқ гангренасининг ривожланишига бевосита таъдир солади. Ҳар йили дунёда қандли диабет (ДМ) билан оғриган беморларнинг 2,2–5,9 фоизида ДПС нинг янги ҳолатлари аниқланади. ДПС турларидан бири диабетик остеоартропатия (ДОАП). [1, 12] Бу кўпинча неврологик етишмовчилик билан кечадиган бир ёки бир нечта бўғимларнинг оғриқсиз прогрессив ҳалокатли

артропатияси. ДОАП–бу ҚД нинг камдан-кам учрайдиган, аммо ўта оғир асоратлари бўлиб, бу оёқнинг суяк-лигаментли аппарати анатомик равишда йўқ қилинишига, оёқ деформацияларига ва ярали нуқсонларнинг ривожланишига олиб келади. Ушбу патологияга ўз вақтида даволанмаса, беморларда оғир ногиронлик ва ўз навбатида доимий ногирон бўлиши кузатилади [2, 3, 5].

Диабетик остеоартропатия (Шарко артропатияси, ДОАП) diabetes mellitus (DM) нинг кеч асоратларидан бири бўлиб, оғир диабетик нейропатия ва медиакалсиноз фонида оёқ суяк

скелетининг асептик некрози билан кечади. ДООП билан касалланиш барча КД ли беморлар орасида 1,5% дан диабетик нейропатия билан оғриган беморлар орасида 30% гача. КД билан оғриган беморларнинг умумий сони ортиб бораётганини ҳисобга олсак, ДООП частотаси ҳам ортиб бормоқда. ДООП-даги характерли ўзгаришлар юз йилдан кўпроқ вақт олдин тасвирланганига қарамай, ушбу патологиянинг тарқалиши, патогенези ва энг самарали даволаш тактикаси тўғрисида ҳали ҳам аниқ маълумотлар мавжуд эмас. [4,6]

ДООП ривожланишида восита ва ҳиссий нейропатия, шикастланишлар, шу жумладан микро ёриқлар ва бўғимларнинг парчаланиши, шунингдек ситокин экспрессионининг кўпайиши билан кечадиган яллиғланиш реакцияси асосий рол ўйнайди. Жароҳатдан олдин остеопения тасдиқланган омил эмас. Қандай бўлмасин, ДООП нинг ўткир босқичида суяк резорбцияси ва суяк шаклланиши жараёнларининг ажралиши аниқ. Оёқ-қўлларга юкни ушлаб турганда суякларни қайта тиклашнинг бу номутаносиблиги суяк тўқималарининг миқдори ва сифатининг ўзгаришига олиб келади, бу эса суяк кучининг пасайишига олиб келади. Баъзи тадқиқотчилар остеопениянинг мавжудлиги бўғимларнинг лигаментли аппарати бекарорлигини шакллантиришдан кўра кўпроқ ёриқлар ривожланишига мойил деб ҳисоблашади. [7,8]

Бир қатор тадқиқотчилар 1-тоифа диабет (КД1) билан оғриган беморларда остеопения билан касалланишнинг юқори даражаси ҳақидаги гипотезани илгари сурдилар ва тасдиқладилар, гарчи ДООП ривожланиш частотаси 1-тоифа ва 2-тоифа диабет (КД2) учун бир хил бўлса. Шунингдек, баъзи тадқиқотлар КД1 билан оғриган беморларда femur бўйнида, хусусан, остеопениянинг тизимли намоён бўлишининг юқори даражасини кўрсатди. Бу факт ДООП учун даволаш стратегиясини танлашда муҳим аҳамиятга эга. [9,10,11]

ДООП билан оғриган беморларнинг пастки экстремиталарида қон оқимини ўрганиш ДООП нинг ўткир босқичида унинг чизикли тезлигининг сезиларли даражада ошганлигини кўрсатди. ДООП нинг сурункали босқичида қон оқимининг тезлиги ўткир босқичга қараганда паст бўлади, аммо назоратга нисбатан анча юқори. Ушбу маълумотларга асосланиб, ДООП ни даволаш тактикасини танлашда вазоактив дориларни тайинлашдан қочиш керак.

Тадқиқот мақсади: Диабетик панжа синдромида диабетик остеоартропатиянинг нейроишемик шаклининг ўткир босқичида даволаш алгоритмини ишлаб чиқишдир.

Материаллар ва усуллар. Бизнинг ишимиз Тошкент тиббиёт Академияси кўп тармоқли

клиникасида йирингли жарроҳлик ва қандли диабетнинг жарроҳлик асоратлари кафедрасида ўрганилган. Ўткир фазали остеоартропатия билан оғриган 65 та беморни 2020 йилдан 2023 йилгача даволаш натижалари таҳлил қилинди. ДООП билан оғриган беморларни тадқиқотга киритиш мезонлари: ёши 28 ёшдан 66 ёшгача. Остеоартропатия диагностикаси рентген ва гистологик тадқиқотлар натижаларига асосланилди. Нейропатия ташхиси оёқларнинг оғриқ, ҳарорат ва тебраниш сезгирлиги даражасининг пасайишини баҳолашга асосланган. Макроангиопатия тўпиқ бўғими ва оёқнинг dorsal артерияси даражасида пулсация бўлмаганда ташхис қўйилган. Бундай ҳолда, магистрал артерияларда қон оқимининг ўзгариши ултратовушли Доплерография ("Асусонх-500") натижалари билан аниқланди, баъзи ҳолларда мултиспирал компьютер томографияси (МСКТ) қилинди ва пастки экстремитал томирларининг селектив ангиографияси (Philips Аллура Хпер ФД20 қурилмаси).

Беморларнинг аксариятида (55 бемор – 85%) КД фониди периферик полиневропатия фониди пастки экстремиталларда асосий қон оқимини бузилмаган. Бироқ, 10 беморда (15%) Шарко остеоартропатиясининг ўткир босқичи СДСДПС нинг олдин ташхис қўйилган нейроишемик шакли фониди ривожланди. 10 та бемордан иборат ушбу гуруҳда ДПС нинг нейроишемик шаклини аниқлаш мобайнида анамнезида оёқ панжаси тўқималари некрозининг ривожланиши (остеоартропатиянинг ўткир босқичи ривожланишидан олдин) оёқ панжа-болдир бўғими ва оёқнинг dorsal артерияси даражасида пулс йўқлиги билан бирга кечаган. УЗДГ [7] натижасига кўра, бу даражада пулс тўлқини йўқлиги кузатилган. Ушбу гуруҳнинг беморлари тадқиқот объектига сифатида ўрганилди. Ушбу 10 та бемордан иборат гуруҳда КД нинг ўртача давомийлиги 15,6 йилни ташкил етди, уларнинг барчасида 2-тоифа диабет кузтилган, беморларнинг ўртача yoshi 65 ёшни ташкил етди (5 аёл ва 5 еркак).

Тадқиқот натижаси: Анамнезга кўра, ДООП нинг ўткир босқичи билан касалхонага ётқизилган барча 10 та беморда юзаки femoral артериянинг мултифокал стенозлари, пастки оёқ артерияларида турли даражадаги коллатерал қон оқими билан tibial артерияларнинг окклюзияси ва субокклюзив зарарланиш аниқланди. Барча ҳолатларда оёқнинг пастки учдан бир қисмида tibial артерияларда пулс аниқланмайди. ДПС нинг нейроишемик шакли бўлган барча 10 та беморда Шарко оёғининг ўткир босқичи ривожланганлигига шубҳа улардаги остеоартропатиянинг клиник белгилари – ўткир шиш, оёқнинг қизариши ва деформациясининг

пайдо бўлишига асосланган. Рентген текшируви маълумотлари кўра барча 10 та беморда суяк ва бўғимларнинг деструкцияси тасдиқлади: 5 таси тарсал-metatarsal бўғим соҳасида, 4 таси metatarsal суяклар даражасида, 1 та беморда тарсал бўғим шикастланган.

Шуни таъкидлаш керакки, ДПС нинг нейроишемик шакли бўлган беморларнинг гуруҳида қисқа вақт ичида остеоартропатиянинг ўткир босқичининг ривожланиши ва бу ўз навбатида трофик яранинг ривожланишини авж олишига олиб келади.

Остеоартропатиянинг клиник кўриниши намоён бўлгандан сўнг, барча 10 та бемор касалхонада пастки экстрималларнинг артерияларини такрорий ултратовуш текширувидан ўтказилди; ултратовуш маълумотларига асосан айтарли фарқ олинмади, фақат ён томонда пастки оёқ ва оёқнинг юмшоқ тўқималарининг ўртача шишиши мавжудлигидан ташқари оёқнинг distal қисмларида қон оқимини секинлаштирувчи зарарланиш аниқланди.

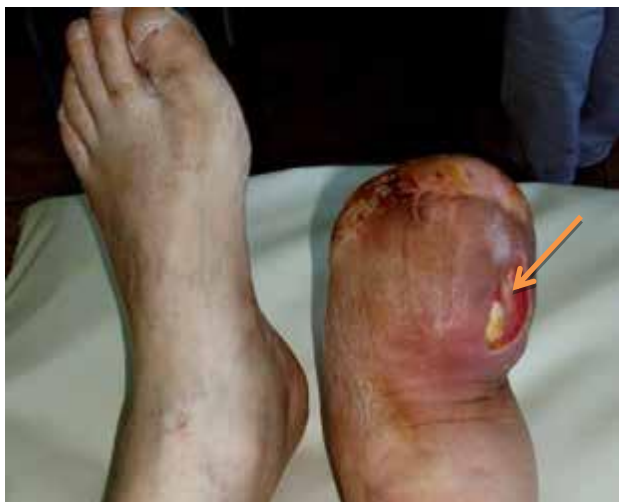ДОАП нинг ўткир босқичи бўлган беморда оёқнинг пастки қисмида юзага келадиган

патологик жараёнларнинг батафсилроқ табиатини қуйидаги клиник мисол билан кўрсатиш мумкин: 65 ёшли бемор (жадвалда 6-сон), 2022 йилда Тошкент тиббиёт Академиясининг кўп тармоқли клиникасида қандли диабетнинг асоратлари йирингли жарроҳлик ва жарроҳлик бўлимига ётқизилган: "2-тоифа диабет, декомпенсация босқичи. Диабетик панжа синдроми, нейроишемик шакл. Бармоқларнинг гангрениси туфайли Шарп (2017) бўйича ўнг оёқ ампутациясидан кейинги ҳолат. Ўнг оёқнинг орқа поғонасининг флегмонаси." Беморни касалхонага ётқизиш пайтида ўнг оёқнинг рентгенографиясида суякда зарарланиш аниқланди.

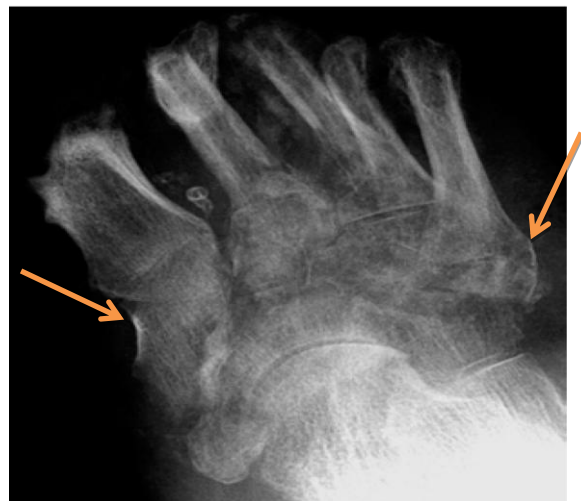Кузатувдаги беморда қабул қилинган куни операция ўтказилди, оёқ флегмонасини очиш, 2 ҳафталик даволаниш давомида оёқнинг шишиши ва гиперемияси аста-секин пасайиб борди, яра оқиши йўқолди, лаборатория параметрлари ва тана ҳарорати нормаллашди, яралар аста-секин грануляция тўқималари билан тўлдирилди.

Жадвал 1. ДПС нейроишемик шакли бўлган беморларда оёқ тўқималарининг шикастланишининг табиати ва пастки экстрималлар артерияларининг ҳолати

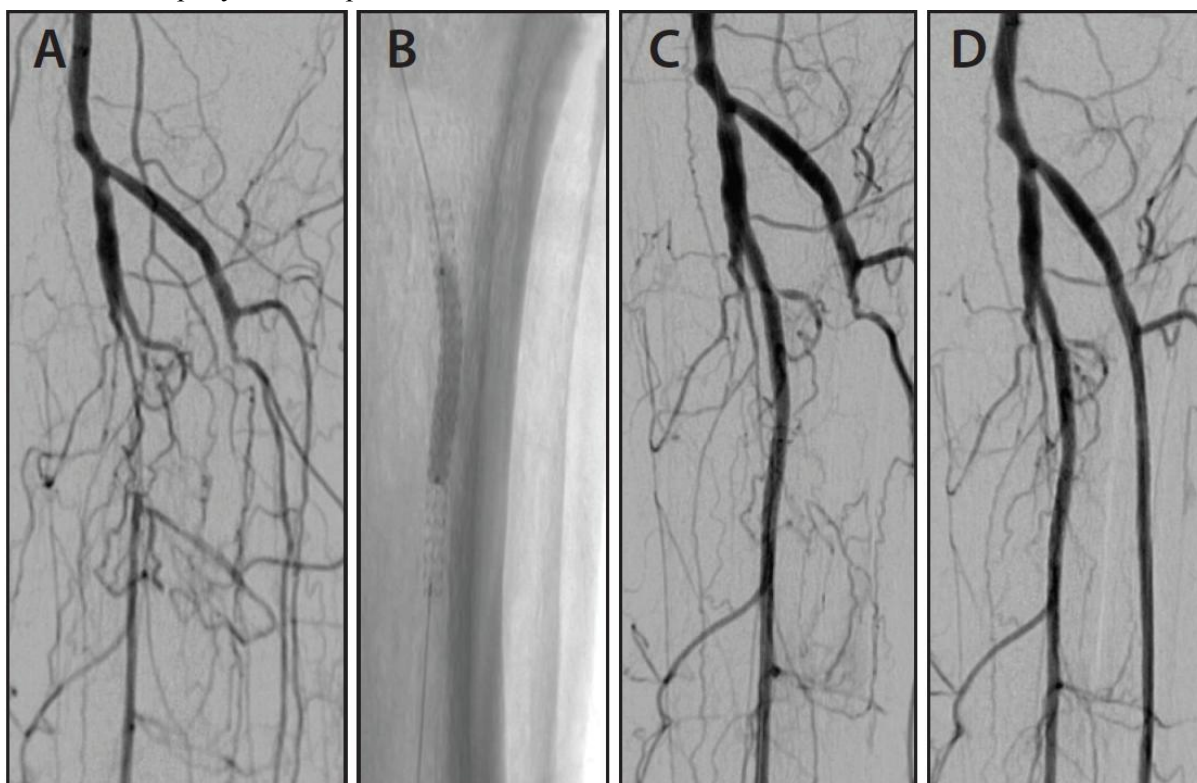
Бемор / ёши	Зарарланиш чуқурлиги(Wagner бўйича)	Зарарланиш характери/ қилинган жарроҳлик аралашуви	Артерияларнинг окклюзив-стенотик зарарланиш табиати (оёқ зарарланишининг ён томонида)
№1, 68 ёш	IV	оёқ бармоқларининг гангрениси / оёқнинг distal қисмини ампутация қилиш	стеноз (70%) УСА 2 , ҳам ТОА 3, tibial артерияларда коллатерал қон оқими
№2, 65 ёш	IV	оёқ бармоқларининг гангрениси / оёқ бармоқларининг ампутацияси	стеноз (70%) ЮСА 5 стеноз (<70%) ТОА ва ОлБА, ОрБА окклюзияси 4, стеноз (>70%) ОлБА 5
№3, 74 ёш	IV	оёқ бармоқларининг гангрениси / оёқ бармоқларининг ампутацияси	tibial артерияларнинг стенози (70%) стенози (<70%) ЮЕА, стеноз (<70%) УСА ва ТОА,
№4, 59 ёш	III	некротик флегмон / флегмонани очиш	болдирнинг мултифокал стенози (>70%)
№5, 61 ёш	III	некротик флегмона / флегмонани очиш	стеноз (<70%) ЮЕА, стеноз (<70%) УСА,
№6, 65 ёш	IV	оёқ бармоқларининг гангрениси / бармоқларнинг ампутацияси	стеноз (<70%) ЮЕА, стеноз (>70%) УСА ва ТОА,
№7, 55 ёш	IV	оёқ бармоқларининг гангрениси / оёқ бармоқларининг ампутацияси	стеноз (70%) ЮСА 5 стеноз (<70%) ТОА ва ОлБА, ОрБА окклюзияси 4, стеноз (>70%) ОлБА 5
№8, 54 ёш	III	оёқ бармоқларининг гангрениси / оёқнинг distal қисмини ампутация қилиш	болдирнинг мултифокал стенози (>70%)
№9, 68 ёш	III	оёқ бармоқларининг гангрениси / бармоқларнинг ампутацияси	стеноз (70%) УСА 2 , ҳам ТОА 3, tibial артерияларда коллатерал қон оқими
№10, 45 ёш	IV	некротик флегмона / флегмонани очиш	стеноз (70%) ЮСА 5 стеноз (<70%) ТОА ва ОлБА, ОрБА окклюзияси 4, стеноз (>70%) ОлБА 5



Расм. 1. Бемор, 65 ёш, ДПС, ўнг оёқ чўлтоги флегмонасини очгандан кейинги ҳолат. Ўнг оёқ чўлтогининг шиши, деформацияси ва гиперемияси, ўнг оёқнинг орқа қисмидаги грануляцион яра



Расм. 2. Бемор, 65 ёшда. Қабул қилинган пайтдан бошлаб 14 кундан кейин ўнг оёқ чултогининг рентгенограммаси—тарсал - metatarsal бўғим суякларини зарарланиши



Расм 3. Бемор, 65 ёшда. Беморда болдир артерияларида баллонли ангиопластика амалиётидан кейинги натижалар

Бироқ, даволаниш бошланганидан 14 кун ўтгач, бемор ўнг оёқ шишини, гиперемияни ва ўнг оёқ терисининг гипертермиясини кескин ошира бошлади (Расм. 1). Шу билан бирга, қисқа вақт ичида (2-3 кун) яраининг пастки қисмида грануляция тўқималарининг фаол шаклланиши қайд этилди. Ўнг оёқ грануляцион ярасини қайта кўриб чиқиш пайтида юмшоқ тўқималарда йирингли шиш аниқланмади.

Ўнг оёқнинг такрорий рентгенографияси ўтказилди, бунда ўнг оёқнинг чултогининг ўрта қисмида суяк-артикуляр зарарланиш зонаси аниқлади (расм.2).

Касалхонага ётқизишдан олдин ўтказилган пастки экстрималларнинг артерияларини ултратовуш текшируви хулосасига кўра, беморда юзаки femoral артерия (ЮСА) ва ўнг томонда олд tibial артерия (ОлБА) стенози, орқа tibial артерияда (ОрБА) коллатерал қон оқими бўлган. Артерияларнинг такрорий ултратовуш текшируви ўтказилди: ЮСА да arterial ўзгарган қон оқими, ЮСА нинг окклюзияси. Остеоартропатиянинг ўткир босқичида зараланиш пастки экстримал томирларнинг шикастланиш табиатини аниқлаштириш учун беморга пастки экстрималларнинг артерияларида МСКТ

ўтказилди. МСКТ натижаларига кўра, ўнг оёқ пастки асосий артерияларининг шикастланишининг табиати ва даражаси аниқ кўриниб турибди: ўнг юзаки femoral артериянинг ўрта учдан бир қисмида 40% гача торайиши, тиббио-перонеал магистрал 60% гача, posterior tibial артерияда контрастининг йўқлиги аниқланди.

Шуларга асосланган холда кузатувдаги беморларда остеоартропатиянинг нейроишемик шаклининг ўткир босқичида торайиш аниқланган артерия томирларида эндоскопик усулда баллонли ангиопластика амалиёти бажарилди. Бунда 10 та кузатувдаги беморлардан 7 тасида асосан болдир артерияларидаги торайишлар 3 тасида эса ЮСА артериясидаги торайишлар бартараф этилди.

Муҳокама. Бизнинг ишимиз шуни кўрсатадики, остеоартропатиянинг нейроишемик шаклининг ўткир босқичида магистрал қон томирларда торайиш бўлган холатларда ўз вақтида қилинган реконструктив операциялар бу касалликда кузатилиши мумкин бўлган асоратларни олдини олишига, нафақат бу касалликни сурункали шаклига ўтиб кетишини олдини олишга сабабчи бўлади. асосий қон оқими бузилган беморларда ҳам ривожланиши мумкин. Шу ўринда айтиб ўтишимиз керакки ДПС да остеоартропатиянинг нейроишемик шаклидаги магистрал томирлардаги гемодинамик ахамиятга эга бўлган стенозлар ДПС оғир асоратларига олиб келиши тасдиқланган.

Оёқ пастки экстрималларидаги томирларда кузатиладиган стенозлар бевосита ДПС да кузатиладиган турли хил нейроишемик фондаги яраларнинг боришига ва грануляцион тўқиманинг ривожланишига бевосита таъсир кўрсатади.

Бевосита шундан келиб чиққан холатда биз бажарган баллонли ангиопластика амалиёти ДПС нинг нейроишемик шаклида яраларинг тозаланиш жараёнига ижобий таъсир кўрсатади.

Хулоса: Шарко остеоартропатиясининг келиб чиқиши ва ривожланиш назариялари ҳозирги кунгача долзарблигича қолмоқда. ДАОП нинг нейроишемик шаклининг ўткир босқичида тўқималарда қон оқимининг яхшиланиши бевосита трофик ярани битишига ва асоратларнинг камайишига ижобий таъсир кўрсатади.

Адабиётлар:

1. Галстян Г.Р., Токмакова А.Ю., Удовиченко О.В. Синдром диабетической стопы. Пособие для врачей. Москва, 2018.
2. Game F., Cavanagh P. The role of proinflammatory cytokines in the cause of neuro-

pathic osteoarthropathy (acute Charcot foot) in diabetes. Lancet 2015.

3. Актуальные вопросы патогенеза, диагностики и лечения поражений нижних конечностей у больных сахарным диабетом. Сборник лекций для врачей. Москва, 2019.

4. Ульянова И.Н., Анциферов М.Б. Минеральная плотность костной ткани у больных с диабетической остеоартропатией. Остеопороз и остеопатии, 2012,

5. Jones K.B., Saltzman C.L. Pattern of diabetic neuropathic arthropathy associated with the peripheral bone mineral density. J Bone Joint Surgery 2018.

6. Boulton AJV. Medical treatment of Charcot's arthropathy. Journal of the American Podiatric Medical Association Volume 92 Number 2013,

7. Галстян Г.Р. Применение иммобилизирующих разгрузочных повязок (методика Total Contact Cast) при лечении синдрома диабетической стопы. Методические рекомендации. Москва, 2015.

8. Галстян Г.Р., Анциферов М.Б. Современные иммобилизационные материалы в лечении синдрома диабетической стопы. Сахарный диабет, 2017.

9. Boulton T., et al. Response of Charcot arthropathy to contact casting: assessment by quantitative techniques. Diabetologia (2017).

10. Jirkovska A., et al. Intranasal Calcitonin in treatment of acute Charcot neuroosteoarthropathy: A randomized controlled trial. Diabetes Care, June, 2016;

11. Руководство по остеопорозу. Под ред. Беневоленской.-М.: БИНОМ. Лаборатория знаний, 2019

12. Jude E.V. et al Bisphosphonates in treatment of Charcot neuroarthropathy: a double blind randomized controlled trial. Diabetologia 2019.

РАЗРАБОТКА МЕТОДОВ ЛЕЧЕНИЯ НЕЙРОИШЕМИЧЕСКОЙ ФОРМЫ ДИАБЕТИЧЕСКОЙ ОСТЕОАРТРОПАТИИ ПРИ СИНДРОМЕ ДИАБЕТИЧЕСКОЙ СТОПЫ

*Матмуротов К.Ж., Исмаилов У.С., Якубов И.Й.,
Атажанов Т.Ш.*

Резюме. В данной статье удаётся предотвратить осложнения, которые могут наблюдаться при выполнении баллонной ангиопластики нижних конечностей ног у больных диабетической остеоартропатией в острой фазе нейропатической формы. В этом случае мы предотвратим преждевременное заживление трофической раны и возможные осложнения за счет восстановления кровотока в острой фазе диабетической остеоартропатии.

Ключевые слова: диабетическая остеоартропатия, диабетическая лапа, баллонная ангиопластика, нейроишемическая и нейропатическая формы синдрома диабетической стопы.