

**ҚУЁН ВА ИТ ЖИГАРИ ПАРЕНХИМАСИ ЎТ ПУФАГИ ЁН ҚИСМИНИНГ
ЭКСПЕРИМЕНТАЛ КАЛЬКУЛЁЗ ХОЛЕЦИСТИТ ШАРОИТИДАГИ
ҚИЁСИЙ МОРФОЛОГИЯСИ**

А. И. Бобоев, Ф. С. Орипов

Сиёб Абу Али ибн Сино номидаги Жамоат саломатлиги техникуми, Самарқанд,
Самарқанд давлат тиббиёт университети, Самарқанд, Ўзбекистон

Таянч сўзлар: жигар морфологияси, гепатоцитлар, экспериментал хайвонлар, ўт пуфаги, калькулёз холецистит.

Ключевые слова: морфология печени, гепатоциты, экспериментальные животные, жёлчный пузырь, калькулёзный холецистит.

Key words: liver morphology, hepatocytes, experimental animals, gallbladder, calculous cholecystitis.

Жаҳон соғлиқни сақлаш тизимида гепатобилиар тизим касалликлари долзарб муаммолардан бири ҳисобланиб, унинг ҳанузгача етарли даражада ўрганилмаган томонлари мавжуд. Овқатланиш тарзи турлича бўлган сут эмизувчи хайвонларда экспериментал калькулёз холецистит модели чакирилиб, уларда жигарнинг ўт пуфаги девори ёни паренхимаси гепатоцитларининг морфологик ўзгаришлари ва морфометрик хусусиятлари ўрганилди. Тадқиқот натижалари шуни кўрсатдики тажриба гуруҳидаги хайвонлар жигари паренхимасида назорат гуруҳи хайвонлариникига нисбатан икки узакли гепатоцитлар уч барабар кам учрайди. Овқатланиш тарзи турлича бўлган сут эмизувчи тажриба хайвонларида ҳам қиёсий солиштирилганда икки узакли хужайраларнинг нисбий кўрсаткичларида фарқлар мавжудлиги аниқланди. Экспериментал калькулёз модели чакирилган хайвонлар жигари паренхимасининг ўт пуфагига бириккан соҳасида гепатоцитларнинг дистрофик ўзгаришлари ва морфометрик кўрсаткичларининг назорат гуруҳига нисбатан сезиларли ва ишонarli фарқлари аниқланди. Бу жигар паренхимасининг шу соҳа гепатоцитларида калькулёз холециститга нисбатан жавобан юзага келган реакцияси бўлиб, ўт пуфаги бўшлиғидаги тошларнинг таъсирида юзага келган морфологик ва морфофункционал ўзгаришлар деб тушуниш мумкин.

**СРАВНИТЕЛЬНАЯ МОРФОЛОГИЯ ОКОЛО ЖЁЛЧНО-ПУЗЫРНОЙ ПАРЕНХИМЫ ПЕЧЕНИ
КРОЛИКА И СОБАКИ ПРИ ЭКСПЕРИМЕНТАЛЬНОМ КАЛЬКУЛЕЗНОМ ХОЛЕЦИСТИТЕ**

А. И. Бобоев, Ф. С. Орипов

Сиабский техникум общественного здоровья имени Абу Али ибн Сина, Самарқанд,
Самарқандский государственный медицинский университет, Самарқанд, Узбекистан

По данным Всемирной организации здравоохранения заболевания гепатобилиарной системы является одной из актуальных проблем в силу недостаточно изученных сторон данной патологии. Был смоделирован экспериментальный калькулёзный холецистит у млекопитающих животных с различным характером питания, у которых изучены морфологические изменения и морфометрические особенности гепатоцитов околожёлчно-пузырной паренхимы печени. Результаты исследования показали, что у экспериментальной группы животных в паренхиме печени двуядерных гепатоцитов встречается три раза меньше, чем у контрольной группы животных. При сравнительном изучении печени животных с различным характером питания обнаружены достоверные различия в морфометрических показателях двуядерных гепатоцитов. У экспериментальных животных с калькулёзным холециститом в околопузырной паренхиме печени обнаружены дистрофические изменения гепатоцитов, а также значимые и достоверные различия в морфометрических показателях гепатоцитов по сравнению с контрольной группой животных. Эти морфологические и морфометрические изменения в гепатоцитах данной части паренхимы скорее всего являются ответной реакцией при калькулёзном холецистите возникшей в результате воздействия камней в полости жёлчного пузыря.

**COMPARATIVE MORPHOLOGY OF PERIGALVESTIC LIVER PARENCHYMA OF RABBIT AND DOG
WITH EXPERIMENTAL CALCULOSIS CHOLECYSTITIS**

A. I. Boboev, F. S. Oripov

Siab College of Public Health named after Abu Ali ibn Sina, Samarkand,
Samarkand state medical university, Samarkand, Uzbekistan

According to the World Health Organization, hepatobiliary system diseases are one of the urgent problems due to insufficiently study aspects of this pathology. An experimental calculous cholecystitis in mammals with different eating habits was simulated, animals with morphological changes and morphometric features of hepatocytes of the peri-gallbladder parenchyma of the liver were studied. The results of the study showed that in the experimental group of animals in the liver parenchyma there are three times less binuclear hepatocytes than in the control group of animals. A comparative study of the liver of animals with a different nature of nutrition revealed significant differences in the morphometric parameters of binuclear hepatocytes. In experimental animals with calculous cholecystitis, dystrophic changes in hepatocytes, as well as significant differences in the morphometric parameters of hepatocytes paravesical parenchyma of the liver compared to the control group of animals were found. These morphological and morphometric changes in the hepatocytes of this part of the parenchyma are most likely a response to calculous cholecystitis resulting from the impact of stones in the gallbladder cavity.

Долзарблиги. Ҳозирги замон ривожланиб бораётган тиббиётда айрим бошқа касалликлар қатори гепатобилиар тизим касалликлари сони ҳам ортиб ва ёшариб бораётганлиги тадқиқотчилар ва олимларни этиборини ўзига тортмоқда. Тадқиқотчилар жигарнинг алкоғолсиз ёғ босишини морфологияси ва абдоминал семиришнинг клиник-лаборатор текшириш усуллари ўрганиб [2], пальпация натижасида жигар сатҳининг катталашини, микроскопик текширилганда гепатоцитларда яллиғланиш инфилтратлари мавжудлигини аниқлашган. Айрим олимлар эса СС14 ёрдамида экспериментда токсик жигар циррозини чақириб жигардаги овал ҳужайраларнинг ўзгаришини, регенератив ва дегенератив жараёнларни ва икки кундан кейин токсик гепатит, икки ойдан кейин жигар циррози ривожланишини таъкидлаб ўтишган [4]. Бир гуруҳ олимларнинг таъкидлашича цирроз ривожланишида некроз жараёни жигар бўлакчалари марказидан бошланиб, шу аснода углерод тетрахлорид бошқа аъзоларга токсик таъсир кўрсатиши оқибатида буйрак, миокард, ўпка ва бош миёда дистрофик ўзгаришлар юзага келади [6]. Кунжут донини жигар тўқимасига гистоморфологик таъсирини ўрганиш жараёнида кунжутнинг жигар морфологиясига ҳеч қандай салбий таъсири йўқлигини, унинг таъсирида ўт йўллари кенгайиши ва ҳужайраларини бўлинишини ошиши, қонда эса эритроцитларнинг ошиши ва лейкоцитларнинг камайиши аниқланган [5]. Экспериментал ҳомиладор каламушларда трепел ва сувар актив озик моддаларини қўллаб ҳомила жигаридаги морфологик жараёнларни ўрганиб, туғилган ҳомиланинг жигарида механик таъсир натижасида гепатоцитлар пролефератив жараёни ва фибробластлар активлиги ошиши кузатилган [3]. Метил, этил ва этиленгликол жигар морфологиясига ва жигарда кечадиган метаболик жараёнларига зарали таъсир кўрсатиши ўрганилган [1].

Покистон тадқиқотчилари ўткир холецистит билан оғриган беморларни лапароскопик муолажалар ва холецистектомия операцияларидан кейин гуруҳларга бўлиб ўрганишган, ҳамда касаллик сиптомлари пайдо бўлган кундан бошлаб 72 соат ичида жарроҳлик амалиёти бажарилса асоратлар миқдори шунчалик камайишини, соғайиши ва беморнинг шифоҳонадан чиқиш муддатининг қисқаришини аниқлашган [7,9,11,27]. Ҳиндистонлик тадқиқотчилар эса турли хил билиар тизим касалликлари ташҳислари билан холицистэктомия операциясини ўтказишганда беморларнинг ўт пуфагини патологоанатомик ва гистологик текшириб билиар тизим касалликлари орасида ўт пуфаги саратони бошқа касалликларга нисбатан 1,2%га ошганлигини ва ўт пуфаги касалликлари учун ўртача ёш 19-39 ёшни ташкил қилишини таъкидлашган [23]. Патологик анатомия бўлимида ўрганилган жасадларида ўт пуфагини бўйин, тана ва туб қисмларига ажратиб, уларнинг морфологияси ва жигар паренхимасининг морфологик тузилиши ўрганилиб жигарнинг морфологик тузилишини тадқиқот қилишда жарроҳлик, рентгенографик ва рентгеноскопик амалиётлар жуда муҳим аҳамият касб этишини, унинг анатомик тузилишида адабиётларда кўрсатилмаган аномал ёриқлар мавжудлигини аниқлашган [21,22,25,26]. Эчкининг ўт пуфаги морфологик тузилишини ўрганиш натижасида унинг девори ички томондан кам миқдорда қадахсимон ҳужайралар тугувчи бир қаватли цилиндрсимон киприкчали эпителий билан қопланганлиги аниқланган [17]. Пандемия вақтида COVID-19 га тест топширилганда мусбат натижа берган ва калькулёз холецистит ташҳиси билан шошилиш жарроҳлик бўлимига ётқизилган беморларга холецистектомия операциясидан кейин ўт пуфаги патологик анатомия бўлимида гистологик текширилганда девори трансмурал қалинлашган ва фиброз ривожланганлиги, Рокитан-Ашоф синусида гиперемия, ўчоқли ўткир ости яллиғланиш инфилтратлари борлиги, хусусий қон томирларида тромбоз ва фибрин эмболияси мавжудлиги аниқланган [20].

Хитойлик айрим олимлар денгиз чўчкаларида холестеринли озик-овқатлар ёрдамида сурункали калькулёз холецистит моделини чақириб с-kit препаратини самарадорлигини ўрганишган ва препаратни истеъмол қилган денгиз чўчкаларини ўт пуфагида морфологик ўзгаришлар кузатилмаганини аниқлашган бўлса [16], бошқалари эса калькулёз холецистит билан касалланган беморларни холецистектомиядан кейин ўт пуфаги тўқимасидан носпецифик экспрессион оксил тўқимасини олиб РНК занжирини текшириб сурункали холецистит калькулёз холециститни чақиришини ва калькулёз холецистит эса ўз навбатида ўт пуфаги ракига олиб келишини аниқлашган [12]. Руминиялик олимлар эса чўчкаларда жарроҳлик йўли билан қорин бўшлиғини очиб дарвоза артерияси ва ўт йўлини боғлаб операциядан 3-7 кун ўтгач жигардаги морфологик ўзгаришлар, яъни вена томирлари деворининг димланиш ҳисобидан ўтказувчанлигининг ошиши ва қоринда суюқлик пайдо бўлишини аниқлашган

[24].

Чилилик бир гуруҳ олимлар беморларда жигар абсцесси морфологиясини ўрганиб, келиб чиқиш сабабларига кўра; пиоген ёки бактериал, эхинококк ёки иккиламчи инфекциядан кейинги, амёбиоз турларини у билан касалланганда ўлим ҳолати юқори эканлигини, даволашда эса замонавий технологияни талаб этишини аниқлашган [10]. Колумбиялик олимлар эса беморларни ўтқир ва сурункали холециститда ўт пуфагини деворини ультратовуш текшириш орқали сурункали холециститда ўтқир холециститга нисбатан ўт пуфаги девори гиперемиялашганлигини аниқлашган [15]. Гепатобилиар тизим касалликлари устида иш олиб борган Франциялик олимлар ўтқир холециститнинг енгил ва ўрта оғир даражасини ўрганиб лапароскопик холецистектомиядан кейин дренажлашнинг аҳамиятини, жигар паренхимасини субкапсуляр ракида контактсиз мутибиполяр радиочастотали абляцияни қўллаш рақнинг ривожланиш хавфини камайтиришини ва даволашдаги самарадорлигини аниқлашган [8,14].

Чехиялик олимлар чўчкаларда калькулёз холециститнинг янги моделини чақириб литиаз модели бўйича лапароскопик холецистектомия жарроҳлик амалиётини бажариб бу моделни мураккаблиги ва техник жиҳатдан қулайлигини, ҳамда тажриба гуруҳидаги ҳайвонларда жигар абсцесини аниқлашган [18]. Япониялик олимлар эса жигар рақини икки хил усул жарроҳлик яъни жигарни зарарланган соҳасини резекция қилиш ва фторурацил асосида химиотерапия билан беморларни даволаб жарроҳлик усули химиотерапия усулига нисбатан самаралироқ эканлигини таъкидлашган [28].

Италиялик олимлар асосий ташҳиси ўтқур калькулёз холецистит, кўшимча гангреноз, эмфизематоз холецистит ва ўтқир холангит, панкреатити бўлган беморларнинг лапароскопик холецистектомиядан кейинги дренажлаш ва антибиотикотерапиянинг афзалликларини [19], ўтқур калькулёз холециститда эса лапаротомик холецистектомия билан лапароскопик холецистектомияни афзалликларини солиштириб жарроҳлик амалиётидан кейинги асоратлар лапароскопик холецистектомияда 57% га пасайишини аниқлашган [13]. Маҳаллий ва хорижий олимларнинг гепатобилиар тизим касалликлари ҳақидаги изланишларини ўрганиб бу тизимни амалий ва назарий тиббиётнинг олдида муаммолигича қолаётган соҳалари борлигига амин бўлди ва этиборимизни шу тизимни ўрганилмаган соҳаларига қаратишни олдимизга мақсад қилиб олдик.

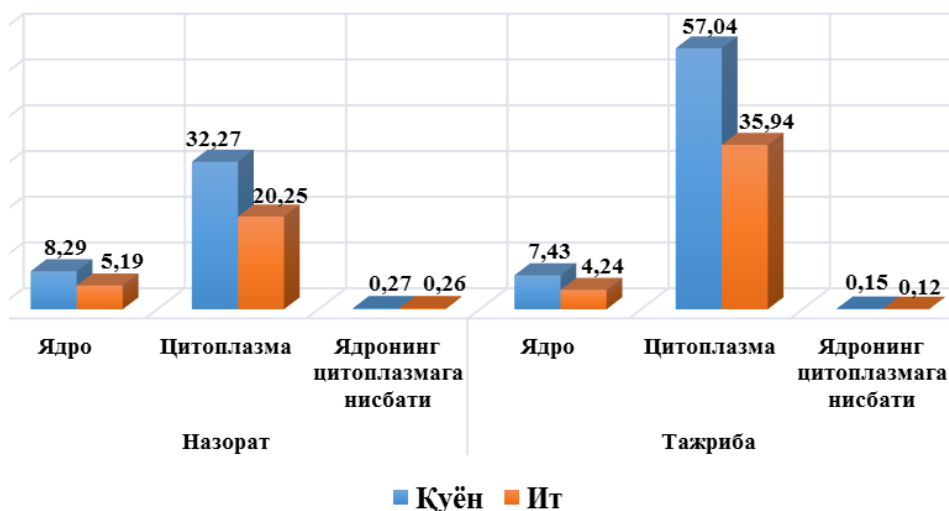
Тадқиқот мақсади: экспериментал калькулёз холецистит шароитида овқатланиш тарзи турлича бўлган сут эмизувчилари ўт пуфаги девори ён қисми жигар паренхимаси гепатоситларининг морфологияси ва морфометриясини ўрганиш.

Материал ва тадқиқот усуллари. Материал сифатида итлар ва қуёнларнинг жигари паренхимасининг ўт пуфаги девори ён қисми олинди. Ҳайвонлар икки гуруҳга бўлиб ўрганилди. Биринчи гуруҳни назорат гуруҳи ва иккинчи гуруҳни тажриба гуруҳи ҳайвонлари ташкил қилиб, уларда экспериментал калькулёз холецистит модели чақирилди. Назорат гуруҳи ҳайвонларида наркоз остида жарроҳлик йўли билан қорин бўшлиғи очилиб яна қайтадан тикиб қўйилди. Назорат ва тажриба гуруҳи ҳайвонлари виварийнинг бир хил шароитида боқилди. Жарроҳлик операциясидан 30-кун ўтгач наркоз остида жонсизлантириб, ҳайвонлар қон томирини кесиб (қорин аортасини) қон чиқариш йўли билан эвтаназия қилинди. Ўлдирилган ҳайвонлардан олинган жигар материали 12% формалинда фиксация қилиниб гистопрепаратлар тайёрлаш учун парафинларга қуйилди. Микротом ёрдамида 8-10 мкм қалинликдаги кесмалар олинди. Олинган кесмалар гематоксилин-эозин, Ван-Гизон ва Маллори усулларида бўялди. Ёруғлик микроскопини компьютерга улаб, микроскоп камерасидан фойдаланилган ҳолда гистопрепаратлар расмга туширилди. Олинган расмлар “EPSON PX660” рангли принтерда расм қоғозга чиқарилди. Расмларда махсус сетка ёрдамида гепатоситлар цитоплазмаси ва уларнинг ядролари ҳажми нисбати ўлчаб чиқилиб, олинган маълумотларга статистик ишлов берилди.

Тадқиқот натижалари. Жигар ҳазм аъзоларининг энг йирик безларидан бири бўлиб, бошқа сут эмизувчилар қатори одам ва овқатланиш тарзи турлича бўлган сут эмизувчиларнинг организмида ҳам зарур моддалар синтез қилиш, дезинтоксикация, ёғда эрувчи витаминларни сақлаш, метаболик жараёнларда фаол иштирок этиш ва бошқа бир қатор вазифаларни бажаради.

Итлар ва қуёнларнинг жигари ҳам одамлар жигари сингари олти қиралли бўлакчалар-

дан ташкил топган. Булакчалар гепатоцитлардан иборат жигар пластинкалари ва булакчалар ичи кон томирлари, ҳамда ўт йўлларида тузилган. Гепатоцитлар икки қатор бўлиб бири бири билан десмасомалар ёрдамида бирикиб тўсинлар яъни жигар пластинкаларини ҳосил қилади. Тадқиқотларимиз натижасида олинган назорат ва тажриба гуруҳи ҳайвонлари жигар гепатоцитларининг ядро-цитоплазматик кўрсаткичларининг морфометрик маълумотлари, морфологик ўзгаришлари, уларнинг бир-биридан сезиларли ва ишонарли фарқи мавжудлигини кўрсатиб берди ва овқатланиш тарзи турли хил бўлган сут эмизувчиларда турли кўрсаткичларга эга эканлиги аниқланди. Итлар ва қуёнлар жигарининг ўт пуфагига бириккан соҳаси паренхимасидаги гепатоцитлар морфометрик текширишдан ўтказилганда назорат гуруҳи итлари гепатоцитлари ядросининг ўртача ҳажми $5,19 \pm 0,15$ (нисбий кўрсаткичда) ни ташкил қилган бўлса, қуёнларда эса бу кўрсаткич $8,29 \pm 0,23$ ни ташкил қилди. Тажриба гуруҳи итларида бу кўрсаткич $4,24 \pm 0,09$ га тенг бўлиб назорат гуруҳи итларига нисбатан ишонарли паст эканлиги аниқланди. Тажриба гуруҳи қуёнларида бу кўрсаткич $7,43 \pm 0,18$ га тенг бўлди ва бу кўрсаткич ҳам назорат гуруҳи қуёнларига нисбатан ишонарли пасайган. Цитоплазмасининг умумий ўртача ҳажми назорат гуруҳидаги итларда

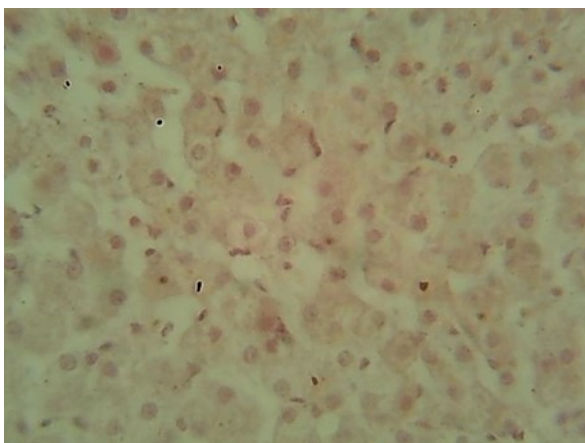


1 расм. Ит ва қуён жигари гепатоцитларининг ядро-цитоплазматик нисбати кўрсаткичлари.

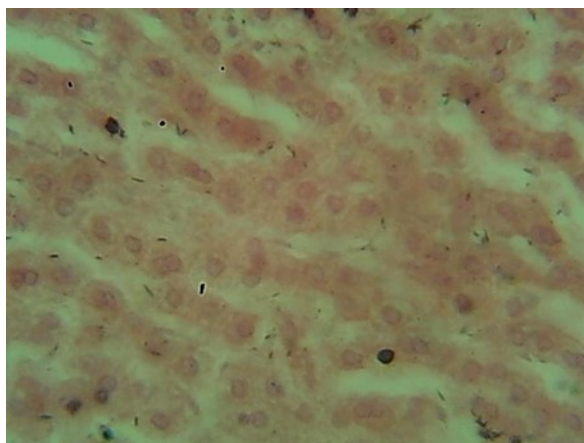
эса бу кўрсаткич $0,12 \pm 0,00$ га тенг бўлиб (назорат гуруҳига нисбатан 2,1 марта кам), қуёнларда $0,15 \pm 0,01$ ни ташкил қилди ва назорат гуруҳидаги қуёнларга нисбатан 1,8 баравар паст кўрсаткичга тенг эканлиги аниқланди (1 расм).

Назорат гуруҳи ҳайвонлари жигари гепатоцитларининг цитоплазмаси тўқроқ ранга бўялган, донадорлиги яхши ривожланган бўлиб, тажриба гуруҳи ҳайвонлари жигари гепатоцитлари цитоплазмаси вакуолашган ва оч рангда эканлиги аниқланади. Бу уларда бошланган дистрофик ўзгаришлар тўғрисида далолат беради (2, 3 расмлар).

Жигарда гепатоцитларнинг икки ядролилари кўп учрайди. Икки ядроли гепатоцитларнинг бир яролиларга нисбати, яъни миқдори жигар паренхимасининг функционал фаоллигини белгиловчи ҳолат ҳисобланади. Назорат ва тажриба гуруҳларидаги итлар ва қуёнлар жигар паренхимасида икки ядроли гепатоцитлар улуши текшириб кўрилганда, назорат гуруҳидаги итларда икки ядроли гепатоцитлар улуши тахминан 19% ни ташкил қилган бўлса, назорат гуруҳи қуёнларда кўрсаткич юқорироқ ва тахминан 38,5 %ни ташкил қилди. Тажриба гуруҳидаги итларда бу кўрсаткич анча пасайган бўлиб тахминан 6,5%ни ташкил қилган бўлса, қуёнларда эса бу кўрсаткич 13,5 %ни ташкил қилди. Икала тажриба гуруҳи ҳайвонларида ҳам назорат гуруҳи ҳайвонларига нисбатан бу кўрсаткич сезиларли ва ишонарли пасайганини кузатишимиз мумкин. Тадқиқотимиз жараёнида бир ва икки ядроли гепатоцитларнинг ядро-цитоплазматик нисбатини аниқладик. Бир ядроли гепатоцитларнинг ядросининг умумий ўртача ҳажми назорат гуруҳидаги итларда $4,48 \pm 0,09$ ни ташкил қилган бўлса, қуёнларда $6,26 \pm 0,13$ ни, тажриба гуруҳи итларида $4,01 \pm 0,07$ га, қуёнларида эса $6,68 \pm 0,12$ га тенг бўлди. Уларда цитоплазмасининг умумий ўртача ҳажми назорат гуруҳидаги итларида $19,33 \pm 0,36$ ни ташкил қилган бўлса, қуёнларида эса $30,63 \pm 0,18$ ни, тажриба гуруҳи итларида

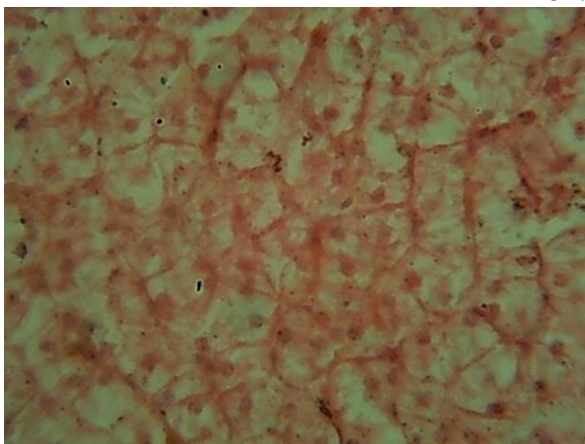


А.

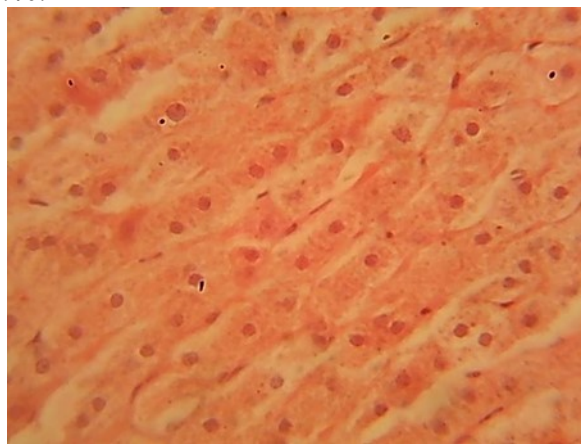


Б.

2 расм. Ит ва қуён жигари гепатоцитлари тузилиши. Назорат гуруҳи. А ит. Б қуён. Бўялиши Г-Э. Ок.7, об.40.



А.



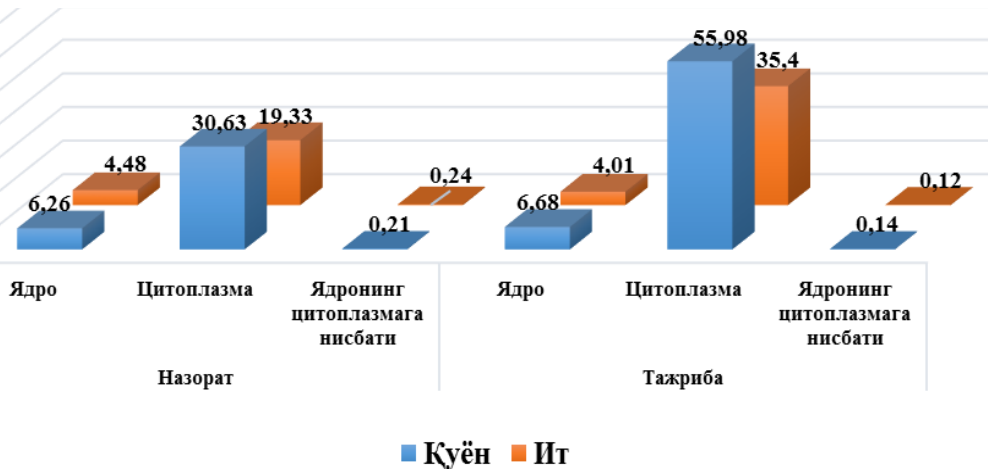
Б.

3 расм. Ит ва қуён жигари гепатоцитлари тузилиши. Тажриба гуруҳи. А ит. Б қуён. Бўялиши Г-Э. Ок.7, об.40.

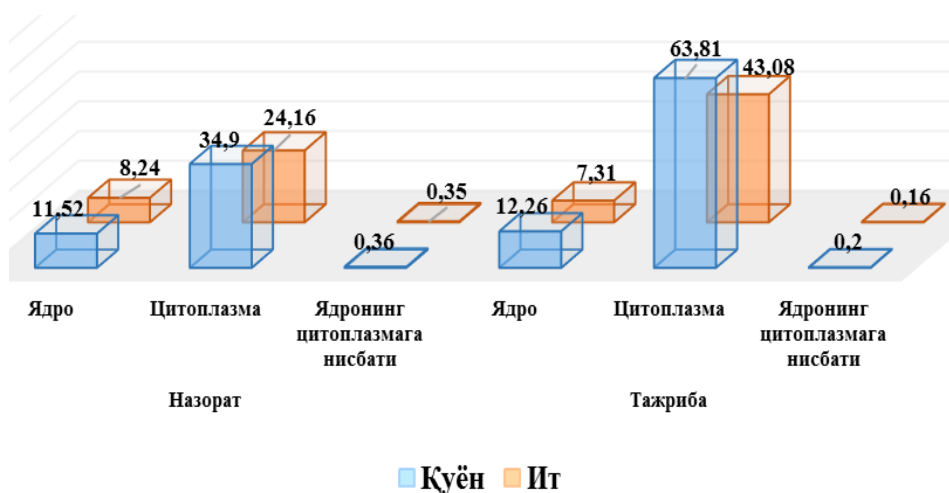
35,40±0,68 га тенг бўлса, тажриба гуруҳидаги қуёнларида эса бу кўрсаткич 55,98±1,35 га тенг бўлди. Ядронинг цитоплазмага нисбати назорат гуруҳидаги итларда ўртача 0,24±0,01ни, қуёнларда эса ўртача 0,21±0,01ни, тажриба гуруҳида итларида 0,12±0,00 га тенг бўлиб, қуёнларда эса 0,14±0,01 ни ташкил қилди. Ушбу кўрсаткич назорат гуруҳи ит ва қуёнларида, тажриба гуруҳи ит ва қуёнларига нисбатан ишонарли юқори (итларда 2 баравар, қуёнларда 1.5 бараварни) бўлиб функционал фаоллигини билдиради. (4 расм).

Икки ядроли гепатоцитлар ядросининг умумий ўртача ҳажми назорат гуруҳидаги итларда 8,24±0,39

ни, қуёнларда эса 11,52±0,28 ни ташкил қилган бўлса, тажриба гуруҳи итларида 7,31±0,40 ни ташкил қилган бўлса, қуёнларида эса 12,26±0,45 ни ташкил қилди. Уларнинг цитоплазмасини умумий ўртача ҳажми назорат гуруҳидаги ит-



4 расм. Ит ва қуён жигари 1 ядроли гепатоцитлари ядро-цитоплазматик нисбати кўрсаткичлари.



5 расм. Ит ва қуён жигари 2 ядроли гепатоцитлари ядро-цитоплазматик онисбат кўрсаткичлари.

рида $0,16 \pm 0,02$ ни, тажриба гуруҳи қуёнларида $0,20 \pm 0,01$ ни ташкил қилган бўлиб назорат гуруҳига нисбатан сезиларли даражада (итларда 2,15 баравар, қуёнларда эса 1,75 баравар) паст кўрсаткичга эга эканлиги аниқланди (5 расм).

Хулоса. Тажриба гуруҳи хайвонларида экспериментал калькулёз холецистит натижасида жигарнинг ўт пуфагига бириккан соҳасида гепатоцитларнинг морфологиясида ва морфометрик кўрсаткичларида назорат гуруҳига нисбатан сезиларли, ишонарли ўзгаришлар кузатилади ва овқатланиш тарзи турлича бўлган сут эмизувчиларда бу кўрсаткичлар турлича бўлиши аниқланди. Бу ҳолат ўт халтаси девори ён соҳаси жигар паренхимаси хужайраларида экспериментал калькулёз холециститга нисбатан жавобан кузатиладиган реакция деб ҳисоблаш мумкин.

Фойдаланилган адабиётлар:

1. Бенеманский В.В., Юшков Г.Г., Бун М.М., Машанов А.В. Морфологические изменения печени при остром отравлении этиловым и пропиловым спиртами, этиленгликолем и их смесью // Бюллетень ВСНЦ СО РАМН, 2008, 4(62). С.68-72.
2. Комшилова Ксения Андреевна. Абдоминальное ожирение и неалкогольная жировая болезнь печени: клинико-лабораторные и морфологические сопоставления (автореферат) Москва-2015.
3. Малышев И.И., Романова Л.П., Воробьева О.В. Микроскопическая морфология заживления механической травмы печени у плодов и новорожденных крысят при применении биологически активных веществ «Трепел» и «Сувар» // Вестник ЧГПУ им. И. Я. Яковлева. 2010. № 4(68). С. 117-121.
4. Мяделец О.Д. Лебедева Е.И. Дегенеративные и регенераторные процессы в печени белых крыс при моделировании токсического цирроза. Изменения овальных клеток // Журнал Гродненского государственного медицинского университета, Том 15(3), 2017. С294-300.
5. Павлова О.Н., Григорьева Ю.В. Гистоморфологическая характеристика ткани печени и морфологического состава крови крыс как реакции на шрот семян кунжута // Вестник медицинского института РЕАВИЗ № 2 (6), 2012 г. С.65-72.
6. Скуратов А.Г., Лызиков А.Н., Воропаев Е.В., Ачинович С.Л., Осипов Б.Б. Экспериментальное моделирование токсического повреждения печени // Проблемы здоровья и экологии 2012г. С. 27-33.
7. Ainul Hadi, Syed Nadeem Ali Shah, Farrukh Ozair Shah, Hikmatullah Qureshi, Saadia Muhammad. Postoperative outcome of early laparoscopic and open cholecystectomy for acute calculous cholecystitis // Journal of Surgery Pakistan (International) 21 (2) April - June 2016. S.49-53.
8. Arthur Petit, Arnaud Hocquet, Gisele N'kontchou, Eloi Varin, Nicolas Sellier, Olivier Seror, Olivier Sutter. No-touch multi-bipolar radiofrequency ablation for the treatment of subcapsular hepatocellular carcinoma \leq 5 cm not puncturable via the non-tumorous liver parenchyma // Cardiovasc Intervent Radiol (2020) 43: S.273–283.
9. Asif Qureshi, Jahanzaib Haider, Adnan Aziz. Early Laparoscopic Cholecystectomy for Acute Calculous Cholecystitis: What is the Optimal Timing? // Journal of Surgery Pakistan (International) 17 (1) January - March 2012. S.12-15.
10. Castillo S., Manterola C. Morphological characteristics of liver abscesses according its etiology. Int. J. Morphol., 38(2): 2020. S. 406-414.

11. Chaudhry T.H, Jamil M, Ali A. Acute cholecystitis; Early versus interval cholecystectomy for a comparative study // *Professional Med J Jun* 2010;17(2): S.185-192.
12. Cuiping Shaa, Yanfang Qiub, Shan Zhao. Comprehensive Analysis of Multi-Regulator-Driven Dysfunctional Modules in Calculous Cholecystitis // *Revista Argentina de Clínica Psicológica* 2020, Vol. XXIX, N°3. S.1018-1029.
13. Federico Sista, Mario Schietroma, Giuseppe De Santis, Antonella Mattei, Emanuela Marina Cecilia, Federica Piccione, Sergio Leardi, Francesco Carlei, Gianfranco Amicucci. Systemic inflammation and immune response after laparotomy vs laparoscopy in patients with acute cholecystitis, complicated by peritonitis // *World J Gastrointest Surg* 2013 April 27; 5(4): S.73-82.
14. Flavien Prevot, David Fuks, Cyril Cosse, Karine Pautrat, Simon Msika, Muriel Mathonnet, Haitham Khalil, Francois Mauvais, Jean-Marc Regimbeau. The value of abdominal drainage after laparoscopic cholecystectomy for mild or moderate acute calculous cholecystitis: A post hoc analysis of a randomized clinical trial // *World Journal of Surgery* (2016) 40: S.2726–2734
15. Hiram Shaish, Hong Y. Ma, Firas S. Ahmed. The utility of an under-distended gallbladder on ultrasound in ruling out acute cholecystitis // *Abdominal Radiology* (2021) 46. S.2498–2504.
16. Hua Feng, Fang Wang, Changmiao Wang. C-Kit expression in the gallbladder of guinea pig with chronic calculous cholecystitis and the effect of *Artemisia capillaris* Thunb on interstitial cells of Cajal // *Iranian Journal of Basic Medical Sciences* Vol. 19, No. 7, Jul 2016
17. Mahesh Bamaniya, Yogesh Barolia, Rakesh Mathur, Kavita Shende, Sanjeev Joshi. Morphological & histological study on gall bladder of marwari goat // *International Journal of Science, Environment and Technology*, Vol. 5, No 6, 2016, S.3713 – 3718.
18. Ondrej Ryska, Zuzana Serclova, Jan Martinek, Radek Dolezel, Jaroslav Kalvach, Stefan Juhas, Jana Juhasova, Bohus Bunganic, Eva Laszikova, Miroslav Ryska. A new experimental model of calculous cholecystitis suitable for the evaluation and training of minimally invasive approaches to cholecystectomy // *Surg Endosc* (2017) 31: S.987–994.
19. Piero Lucarelli, Marcello Picchio, Jacopo Martellucci, Francesco De Angelis, Annalisa di Filippo, Francesco Stipa, Erasmo Spaziani. Drain after laparoscopic cholecystectomy for acute calculous cholecystitis. a pilot randomized study // *Indian J Surg* (December 2015) 77(Suppl 2): S.288–S292.
20. Quinn Miller, Nishi Dave, Nikolay Popnikolov, Sidney D. Bruce, Hector Mesa. Prominent Pseudo-Angiovascular invasion by benign gallbladder epithelium and bile emboli in a patient with delayed cholecystectomy due to COVID-19 positive test // *Surgical and Experimental Pathology* (2022) 5: S.18-23.
21. Sachin Patil, Madhu Sethi, Smita Kakar. Morphological study of human liver and its surgical importance // *International Journal of Anatomy and Research, Int J Anat Res* 2014, Vol 2(2). S.310-314.
22. Saranya Ragavan, Aparna Muraleedharan, Nutan Nalini Bage, Rema Devi. A comprehensive study and extensive review of morphological variations of liver with new insights // *Surgical and Radiologic Anatomy* (2022) 44: S.455-466.
23. Sarmad Mansoor, Farzad Effan, Shazia Ibnerasa, Seema Butt, Saira Rathore. Morphological Spectrum of Gallbladder Disease: a retrospective study in a private medical college in Lahore // *PJMHS* Vol. 11, NO. 4, Oct – Dec 2017. S.1505-1508.
24. Stancu B., Miclăuş V., Andercou O., Osiceanu A. Is there an acute gallbladder's inflammation after the experimental laparoscopic ligature and section of cystic duct and artery? // *Annals of RSCB* Vol. XVI, Issue 2/2011. S.137-141.
25. Stuti Srivastava, Abeer Zubair Khan. Morphology of Gall Bladder- A Cadaveric Study // *Journal of Current Medical Research and Opinion* CMRO 02 (10), (2019). S.293–298
26. Vaibhav Vasudevrao Phad, Syed S.A., Joshi R.A. Morphological Variations of Liver // *International Journal of Health Sciences & Research* (www.ijhsr.org) Vol.4; Issue: 9; September 2014. S.119-124.
27. Waqar S.H., Muhammad Tariq Abdullah, Sajid Ali Shah, Zafar Iqbal Malik, Fatima Shahzad. Outcome of Laparoscopic Cholecystectomy in Patients of Acute Cholecystitis // *JIIMC* 2020 Vol. 15, No.3. S.149-153.
28. Yujiro Nishioka, Junichi Shindoh, Ryuji Yoshioka, Wataru Gono, Hiroyuki Abe, Naoki Okura, Shuntaro Yoshida, Masaru Oba, Masaji Hashimoto, Goro Watanabe, Kiyoshi Hasegawa, Norihiro Kokudo. Radiological morphology of colorectal liver metastases after preoperative chemotherapy predicts tumor viability and postoperative outcomes // *J Gastrointest Surg* (2015) 19: S.1653–1661.