

ОПЕРАЦИЯДАН КЕЙИНГИ ВЕНТРАЛ ЧУРРАСИ БЎЛГАН БЕМОРЛАРДА ГЕРНИОАЛЛОПЛАСТИКАНИНГ ТАКТИК-ТЕХНИК ЖИХАТЛАРИ



Юлдашев Парда Арзикулович, Курбаниязов Зафар Бабажанович, Сайинаев Фаррух Кароматович
Самарқанд давлат тиббиёт университети, Ўзбекистон Республикаси, Самарқанд ш.

ТАКТИКО – ТЕХНИЧЕСКИЕ АСПЕКТЫ ГЕРНИОАЛЛОПЛАСТИКИ У БОЛЬНЫХ С ПОСЛЕОПЕРАЦИОННЫМИ ВЕНТРАЛЬНЫМИ ГРЫЖАМИ

Юлдашев Парда Арзикулович, Курбаниязов Зафар Бабажанович, Сайинаев Фаррух Кароматович
Самарқандский государственный медицинский университет, Республика Узбекистан, г. Самарқанд

TACTICAL AND TECHNICAL ASPECTS OF HERNIOALLOPLASTY IN PATIENTS WITH POSTOPERATIVE VENTRAL HERNIAS

Yuldashev Parda Arzikulovich, Kurbaniyazov Zafar Babajanovich, Sayinaev Farrukh Karomatovich
Samarkand State Medical University, Republic of Uzbekistan, Samarkand

e-mail: pardauldasov@mail.ru

Резюме. Мақолада Самарқанд давлат тиббиёт университетининг кўп тармоқли клиникаси жарроҳлик бўлимида операция қилинган 245 нафар операциядан кейинги қорин олд девори чурраси билан оғриган беморларнинг жарроҳлик муолажаларини қиёсий таҳлил қилиш натижалари келтирилган. Жарроҳлик даволаш натижаларининг қиёсий таҳлили 2018 йилдан 2022 йилгача бўлган даврда жарроҳлик тактикасини танлаш мезонларини ҳисобга олган ҳолда чурра герниоаллопластикаси ўтказган асосий гуруҳдаги беморлар ($n=161$) ва қорин олд девори чурраси бўлган, анъанавий усулда герниопластика ўтказган қиёслаш гуруҳидаги беморлар ($n=84$) ўртасида ўтказилди.

Калит сўзлар: қорин олд девори чурраси, герниопластика.

Abstract. The article presents these results of a comparative analysis of the surgical treatment of 245 patients with ventral hernias, who were operated on in the surgical department of the multidisciplinary clinic of Samarkand State Medical University. A comparative analysis of the results of surgical treatment was carried out among the main group of patients ($n=161$) who underwent hernia alloplasty taking into account the criteria for choosing surgical tactics and patients with ventral hernias, whose herniotomy was performed by the traditional method ($n=84$) in the period from 2018 to 2022.

Key words: ventral hernia, hernioplasty.

Долзарблиги. Бутун жаҳон соғлиқни сақлаш ташкилоти маълумотларига кўра қорин олдинги девори чуррас кенг тарқалган жарроҳлик касалликлардан бири ҳисобланиб, 3-7% аҳоли орасида кузатилади ва асосан меҳнатга лаёқатли ёшдаги аҳоли орасида касаллик кузатилади. Барча лапаротомияларнинг 5% дан ортиғи операциядан кейинги вентрал чурраларнинг шаклланиши билан асоратланади, бундан ташқари, уларнинг пайдо бўлиш частотаси жарроҳлик аралашувининг табиати ва шошиличилигига боғлиқ бўлади [9]. Барча жарроҳлик аралашувларнинг қарийб 10% ини, вентрал чурраларни (ВЧ) баргараф этиш оператив ёндашуви ташкил қилади. Мавжуд анъанавий усулдаги герниопластика услублари ҳамма вақт

ҳам даволашда самарали натижа бермайди. Бунда рецидивлар 4,3% дан 46% гача ўзгариб туради, кенг ва катта нуқсонлар билан частота 60% гача қайталаниши мумкин. Шу муносабат билан, ҳозирги вақтда аллогерниопластиканинг турли хил вариантлари жарроҳлик усулида даволашнинг устувор усули ҳисобланади, бу эса узоқ муддатли натижаларни сезиларли даражада яхшилаш имконини берди. Бирок, ушбу йўналишда давом этаётган изланишлар, беморларда мавжуд хасталиклар замирида, оператив услубнинг қиёсий ёндашув натижасида оптимал услубнинг танлови, чурраларнинг ўлчами ва жойлашуви ҳамда бошқа омиллар бундай турдаги беморларни даволаш натижаларининг кониктирмаслигидан далолат беради ва мазкур муаммонинг

долзарблиги ҳамда ижтимоий аҳамиятлилигини билдиради.

Тадқиқотнинг мақсади - герниоаллопластика усулини танлаш мезонларидан фойдаланиш асосида операциядан кейинги вентрал чурраси бўлган беморларни жарроҳлик даволаш натижаларини яхшилаш.

Материал ва методлар Тадқиқот 2018-2022 й.й. Самарқанд шаҳар тиббиёт бирлашмасининг жарроҳлик бўлимларида ва Самарқанд давлат тиббиёт университети 1-клиникаси операциядан кейинги вентрал чурраси билан 245 нафар беморни текшириш ва даволаш натижалари асосида олиб борилди. Барча беморлар режали операция қилинди ва даволаш тактикасини танлашга қараб беморлар 2 гуруҳга бўлинган. Таққослаш гуруҳи 2018-2019 йилларда операция қилинган 84 нафар бемордан иборат бўлиб, уларни даволашда умумий қабул қилинган стандарт ёндашувлар қўлланилган. Асосий гуруҳни 2020-2022 йилларда герниоаллопластика усулини танлаш мезонлари бўйича операция қилинган 161 нафар бемор ташкил этди.

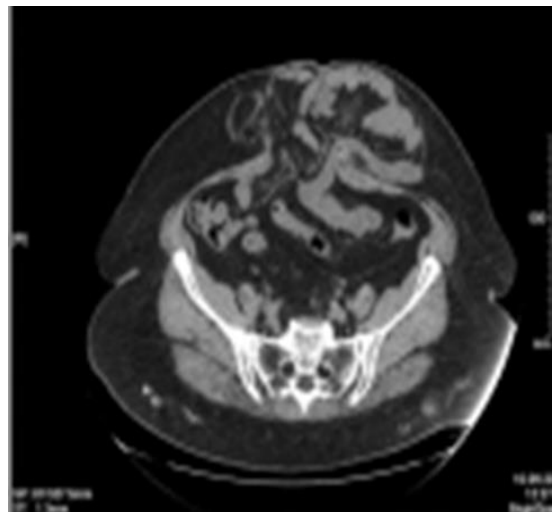
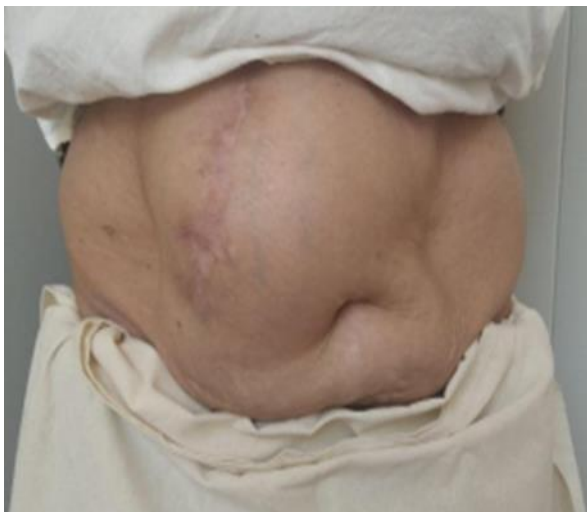
245 нафар беморлардан эркаклар - 73 (29,8%) нафарни, аёллар – 172 (70,2%) ни ташкил қилди.

Ёшга нисбатан тақсимоти : 45ёшгача – 44 (16,8%), 46-59 ёш – 138 (52,9%), 60-74 ёш - 56 (21,5%), 75-80 ёш – 7 (2,7%).

Ўрганилган гуруҳларда 139 (53,3%) беморда чурранинг асоратланмаган шакллари ва 106 (46,7%) тўғриланмаслик каби асоратга эга. Қисилган чурра бўлган беморлар бизнинг тадқиқотимизга киритилмаган.

Chervel J.P. ва Rath A.M. (1999 й.) таснифига кўра, беморларнинг катта қисми (187 - 76,3%) қорин бўшлигининг ўрта чизигида - киндик устки (M_1), киндик атрофи (M_2) ва киндик ости чурраларидир (M_3). Беморларнинг энг кам сони латерал (L) 48 (19,6%) ва комбинацияланган ($M + L$) 10 (4,1%) операциядан кейинги вентрал чурралари бўлган беморлар ҳисобланиб, 116 (47,3%) беморларда катта (W_3) ва гигант (W_4) чурралари ташкил қилади. 245 беморнинг 162 (66,2%) таси операциядан кейинги вентрал чурраси (R_0), 83 (41,3%)га беморда операциядан кейинги рецидив вентрал чурраси (R_n) ташкил қилади.

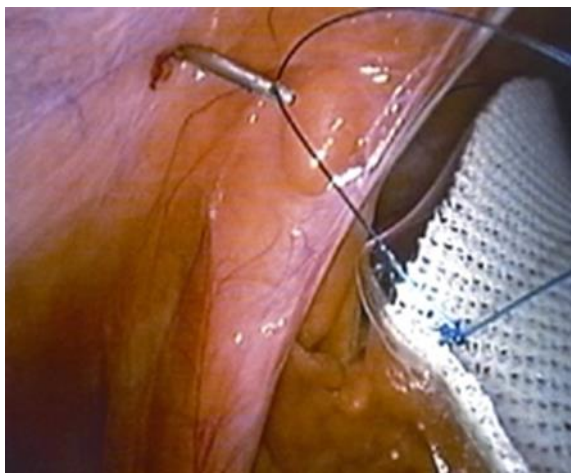
Чурра тешигининг ўлчамини, чурра ҳалтаси таркибини ҳажмини аниқлаш, апоневроздаги қўшимча нуқсонларни аниқлаш, қорин бўшлиғи органларининг симултан патологиясини ва битишмалари туфайли топографик ўзгаришларни аниқлаш, шунингдек, герниоаллопластика усулини олдиндан аниқлаш учун компьютер томография ўтказилди. Ушбу усул асосий гуруҳдаги 69 нафар (42,9%) беморда амалга оширилди. (1-расм).



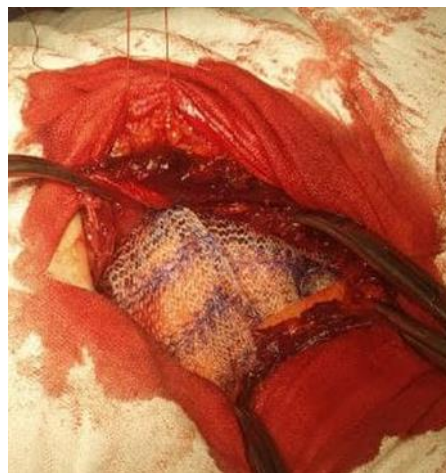Расм 1. Операциядан кейинги вентрал чурраси бўлган 56 ёшли беморнинг қорин олдинги девори кўриниши ва компьютер томографияси ($M_2W_3R_0$)

Жадвал 1. Асосий гуруҳдаги бажарилган герниоаллопластика турлари

| Гуруҳ | Операция тури | Сони | % |
|-------|---|------|------|
| 1 | Лапароскопик герниоаллопластика (IPOM) | 49 | 30,4 |
| 2 | Чурра нуқсонини олдиндан тикиш билан «onlay» усулда герниоаллопластика | 41 | 25,5 |
| 3 | Чурра нуқсонини тикмасдан «onlay» усулда герниоаллопластика (эндопротезни П-симон чоклар билан имплантацияси) | 57 | 35,4 |
| 4 | Чурра нуқсонини тикмасдан комбинацияланган «onlay + sublay» усулида герниоаллопластика | 14 | 8,7 |
| | Жами | 161 | 100 |



Расм 2. Чоклар модификациялаштирилган Endo Close игнаси ёрдамида қорин олд деворига фиксация қилиниши



Расм 3. "Sublay" усулда эндопротезни қорин олд деворига олдиндан жойлаштирилган П-симон чоклар ёрдамида фиксация қилиш

Таққослаш гуруҳидаги беморларнинг (n=84) 37 нафарига (44,1%) таранглашган усуллардан фойдаланган ҳолда ва 47 нафар (55,9%) беморда таранглашмаган усуллардан фойдаланган ҳолда герниоаллопластикаси ўтказилди.

Асосий гуруҳда герниопластикани танлаш фарқланди. Бунинг учун операциядан кейинги вентрал чурраси бўлган беморларда герниопластика усулини танлаш мезонлари ишлаб чиқилган (ЭХМ учун дастурни давлат рўйхатидан ўтказилганлиги тўғрисидаги DGU 20325-сонли гувоҳнома, Ўзбекистон Республикаси Интеллектуал мулк агентлиги – 2022).

Дастур натижаларига кўра, асосий гуруҳ беморларига қуйидаги операциялар ўтказилди (жадвал 1).

Умумий балли 5 гача бўлган, шунингдек, КТ маълумотларига кўра қорин бўшлиғи ҳажмининг 5% гача бўлган чурра протрузияси билан беморларга лапароскопик усулда герниоаллопластикаси ўтказилди. 5 баллгача ва қорин бўшлиғи ҳажмининг 5,1% - 14% гача бўлган чурра протрузияси булган, шунингдек, лапароскопик операциянинг техник қийинчиликлари мавжудлигида нуқсонни дастлабки тикиш билан «onlay» усулда герниоаллопластикаси амалга оширилди.

Биз кичик ва ўрта ҳажимдаги операциядан кейинги вентрал чурралар (W_1, W_2) мавжуд бўлган, апоневроз нуқсонининг ўлчамлари мос равишда 5 см гача ва 5 дан 10 см гача булган 49 нафар беморларда «ПРОМ» усулида лапароскопик протезловчи герниоаллопластика қўлладик.

Турсимон имплантнинг турига қараб, асосий гуруҳдаги беморларда қуйидаги жарроҳлик амалиётлари ўтказилди. 37 (75,5%) беморга лапароскопик протезловчи герниопластика амалга оширилди, уларга стандарт турсимон полипропилен имплантлари қўлланилди. 12 (24,5%)

беморда эса "Physiomesh" ёки "Prosid" (Ethicon) композит турсимон имплантлари қўлланилди

Имплантатни қорин бўшлиғига киритишдан олдин беморларда қорин пардаси очилди, чурра қопчаси ажратилди ва преперитонеал бўшлиқда "чўнтак" яратилди, чурра тешигидан периметри бўйлаб 5-6 см. Кейин троакар орқали қорин бўшлиғига ўралган тўрли имплант киритилди, очилди ва яратилган преперитонеал "чўнтагига" жойлаштирилди. Имплантнинг четига боғланган лигатуралар ёрдамида қорин олд деворига урнатилди. Имплантни қорин олд деворига ип билан тикиш биз томонидан ўзгартирилган Endo Close игнаси ёрдамида экстракорпорал чоклар ёрдамида амалга оширилди (2-расм).

12 нафар (26,7%) беморда «Physiomesh» ёки «Prosid» (Ethicon) композит тўр имплантларини қўллаш протезни қорин олд деворига маҳкамлашда преперитонеал "чўнтак" яратиш зарурати булмади.

Шу билан бирга, умумий балли 5 гача бўлган 41 нафар бемор, шунингдек, чурра протрузиясининг ҳажми КТ маълумотларига кўра қорин бўшлиғи ҳажмининг 14% гача бўлганида, чурра нуқсони тикилган ҳолда «onlay» усулда эндопротез имплантацияси амалга оширилди. Шу билан бирга, 6 нафар беморда лапароскопик герниоаллопластикани бажаришда конверсия сифатида ушбу турдаги операция давом эттирилди.

6 дан 10 баллгача эга бўлган ва қорин бўшлиғи ҳажмининг 14,1% дан ортиқ чурра протрузияси бўлган КТ маълумотларини ҳисобга олган ҳолда, биз 57 нафар беморда эндопротезни П-симон чоклар билан имплантация қилиш билан чурра нуқсонини тикмасдан «onlay» герниопластикани ўтказдик. Қорин бўшлиғи ҳажмини ошириш, қорин сиқилиш синдроми (КСС) ривожланишининг олдини олиш учун қорин бўшлиғини чурра халтаси варағи билан чегаралагандан сўнг,

апоневрозга тикилган ҳолда тўр кўйиш орқали корин олд деворига пластик операция ўтказилди. Эндопротез П шаклидаги чоклар билан ўрнатилди. Корин бўшлиғини чурра қопининг варағи билан ёпишдан олдин, бу чоклар корин пардасигача бўлган мушак апоневротик деворининг барча қатламларида утган ҳолда қўлланилади (3-расм).

КТ маълумотларига кўра, чурра нуқсони 10 см дан катта ва чурра протрузияси ҳажми КТ маълумотларига кўра корин бўшлиғи ҳажмининг 18% дан ортик бўлган асосий гуруҳдаги 14 нафар (17,9%) беморларда комбинацияланган таранглашмаган герниопластика «onlay + sublay» усулда бажарилди, яъни корин бўшлиғи чурра халтаси варағи билан чегаралангандан сўнг мушак-апоневротик қатлам орқасига битта имплант қўйилди, иккинчи имплант апоневроз устига қўйилди. Кейинчалик, эндопротез «sublay» усулда жойлаштирилди, эндопротез олдиндан тикилган П симон чоклар апоневроз устидаги барча қатламлардан ўтказилди ва жойлаштирилган «onlay» усулда иккинчи эндопротези ушбу чокларга маҳкамланди. Эндопротезлар орасига тугунли чоклар ҳам қўйилиб, корин олд деворининг сунъий "оқ чизиги" яратилди. Ушбу усулнинг алоҳида аҳамияти корин олд деворининг анатомик ва физиологик реконструкцияси, шунингдек, кайта яратилган кориннинг оқ чизигидир. Ушбу усулни клиникада қўллаш яхши функционал натижа берди.

Операциядан кейинги вентрал чурраларида тавсия этилган тактик ва техник жиҳатларнинг самарадорлигини қиёсий таҳлил қилиш асосида герниоаллоаллопластика усулини танлаш мезонлари алгоритми ишлаб чиқилди.

Натижалар ва муҳокама. таққосланган гуруҳларда вентрал чурраси булаган бемор даволаш натижалари самарадорлигини баҳолаш учун асосий мезон сифатида қуйидаги кўрсаткичлардан фойдаланилди: операциядан кейинги эрта даврнинг корин бўшлиғи асоратлари, корин бўшлиғидан ташқари асоратлар, яра асоратлари.

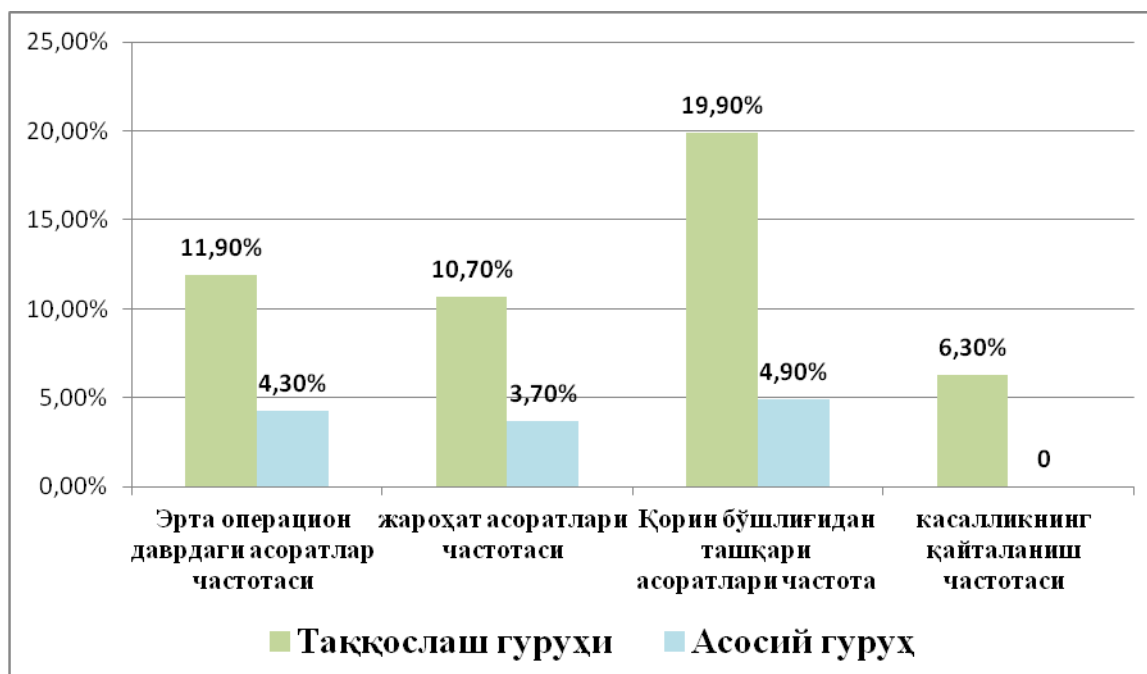
241 (98,3%) беморда операциядан кейин ошқозон-ичак трактининг нормал фаолияти сақланиб қолди, фақат 4 нафар (1,6%) беморда, тадқиқот гуруҳларида ҳар бирида 2 нафар беморда ичак парези ва таққослаш гуруҳидан 2 нафар (2,4%) бемор ва асосий гуруҳидан 2 нафар (1,2%) беморда сийдик тутилиши қайд этилди. Таққослаш гуруҳида ва асосий гуруҳда мос равишда 3 нафар (3,6%) ва 4 нафар (2,2%) беморларда бронхопулмонал асоратлар қайд

этилган. ҚСС (компаратмент синдром) ривожланиши таққослаш гуруҳининг 2 нафар (2,4%) беморида содир бўлди, беморларга узок муддатли сунъий механик вентиляция талаб қилинди, бу консерватив тарзда муваффақиятли бартараф қилинди. Таққослаш гуруҳидаги 2 нафар (2,4%) беморда юрак-қон томир асоратлари кузатилди. Нафас олиш ва юрак-қон томир асоратлари таранглашган герниоаллопластикаси туфайли корин бўшлиғининг сиқилиши билан боғлиқ эди.

Яра асоратлари орасида операциядан кейинги гематомалар таққослаш гуруҳида мос равишда 2 нафар (2,4%) ва 1 нафар (0,6%) ҳолатда, серомалар 2 нафар (2,4%) ва 3 нафар (1,8%) беморда, 3 нафар (1,2%) беморда лимфорея қайд этилган. Беморлар, таққослаш гуруҳида ва асосий гуруҳларда мос равишда 2 ва 1 ҳолатда, таққослаш гуруҳидаги 1 нафар (1,2%) беморда яра йиринглаши ва 2 нафар (2,4%) ва 1 нафар (1%) да тери некрози (0,6% ҳолларда) кузатилди. Шунинг таъкидлаш керакки, таққослаш гуруҳидаги бир беморда ўртача ҳисобда бронхо-ўпка ва юрак-қон томир асоратлари яра асоратлари билан комбинацияланган шаклда 2-3 та асоратлар мавжуд булди. Умуман олганда, таққослаш гуруҳида 10 нафар (11,9%) беморда турли хил асоратлар мавжуд бўлиб, улардан 9 нафарда (10,7%) яра асоратлари ва 10 нафарда (11,9%) умумий корин бўшлиғидан ташқари асоратлар мавжуд булди.

Асосий гуруҳда 7 нафар (4,3%) беморда турли хил асоратлар, 6 нафарида (3,7%) яра асоратлари, яна 8 нафарида (4,9%) умумий асоратлар кузатилган. Асоратларнинг сони бўйича қиёсий белгига кўра, асосий гуруҳда сезиларли яхшиланишга эришилди ($\chi^2 = 4,043$; $Df=1$; $p=0,045$).

Даволаш босқичларида корин бўшлиғи босими даражаси динамикаси ўлчанди. Олинган маълумотларга асосланиб, корин бўшлиғи босими кўрсаткичларининг мунтазам равишда ўзгариши операция босқичларида уларнинг ортиш йўналишида аниқланди, бу чурра таркибини ботириш ва таранглашган усул ёрдамида герниопластика билан боғлиқ. П симон чоклар билан эндопротезини имплантация қилиш билан таранглашмаган герниопластикани бажариш - асосий гуруҳдаги 71 нафар беморга қўлланиладиган чок ва нуқсонни тикмасдан "onlay + sublay" комбинацияланган усули корин бўшлиғи босимининг ошишига йўл қўймаслик имконини берди.



Расм 4. Таққосланган гуруҳларда операциядан кейинги ва кечки даврда асоратларнинг частотаси

Шундай қилиб, операциядан кейинги вентрал чурраси бўлган беморларни жарроҳлик даволашда пластика усулини танлаш мезонларини ҳисобга олган ҳолда алгоритмни қўллаш операциядан кейинги асоратларнинг умумий частотасини 11,9% дан 4,3% гача камайтириш имконини берди ($p = 0,045$), шу жумладан яра асоратлари 10,7% дан 3,7% гача ва қорин бўшлиғидан ташқари 19,1% дан 4,9% гача, шунингдек, жарроҳлик даволаш муддатини, реабилитация даврларини ва турли хил герниопластика вариантларидан кейин стационарда даволанишнинг умумий давомийлигини сезиларли даражада қисқартирди.

Узоқ муддатли натижалар 1 йилдан 5 йилгача операция қилинган 245 беморнинг 187 тасида (75,9%) таҳлил қилинди. Вентрал чурранинг такрорланиши 5 нафар (6,3%) беморда фақат таққослаш гуруҳида қайд этилган (4-расм).

Беморларнинг ҳаёт сифатини аниқлаш бўйича ишлаб чиқилган дастурга кўра, операциядан кейинги кеч даврда кузатилган 187 нафар (90,8%) бемор баҳоланди. Улардан 79 нафари таққослаш гуруҳидан, 119 нафари эса асосий гуруҳдан.

Таққослаш гуруҳида беморларнинг 30,5 фоизда аъло натижалар, 47,2% яхши, 13,9% қониқарли ва 8,3% қониқарсиз натижаларга эришилди. Ўз навбатида, асосий гуруҳда беморларнинг 54,9% аъло натижалар, беморларнинг 37,2% яхши, 5,9% қониқарли ва фақат 1,9% қониқарсиз натижаларга эришилди.

Шундай қилиб, утказилган тадқиқотлар қуйидаги хулосалар чиқаришга имкон берди. Операциядан кейинги вентрал чурраси бўлган беморларда герниоаллопластика усулини танлаш

мезонларига асосланган таклиф қилинган алгоритм операциядан кейинги асоратларни 11,9% дан 4,3% гача камайтиришга имкон берди ($p = 0,045$). П - симон чоклар ёрдамида "onlay" усулда эндопротезни имплантация қилиш ва "onlay + sublay" комбинацияланган усуллар ёрдамида герниоаллопластикасининг таранглашмаган усулларини бажаришнинг техник жиҳатларини такомиллаштириш касалликнинг қайталанишини камайтирди ва сифат курсаткичини яхшилаш имконини берди. Аъло ва яхши узоқ муддатли натижалар улушининг 77,7% дан 92,1% гача ўсиши ва ёмон натижаларнинг 8,3% дан 1,9% гача қисқартирди ($p = 0,030$).

Хулоса:

1. Операциядан кейинги вентрал чурраларда герниопластика усулини танлашда, қорин олд деворининг нуқсонини ҳажмини ва чурранинг қорин бўшлиғи ҳажмига нисбатини аниқлаш, компьютер томографияси маълумотларига асосланган бўлиши керак;

2. ИРОМ методида лапароскопик герниоаллопластика кичик ва ўрта ҳажмли (W1-W2) операциядан кейинги вентрал чурраларда эндопротезни маҳкамлашнинг техник жиҳатларини такомиллаштириш операцияни бажариш техникасини анча соддалаштирди ва унинг давомийлигини қисқартирди;

3. Олдиндан ўрнатилган П-симон чоклар ёрдамида "onlay" усулда таранглашмаган герниоаллопластикани ва комбинацияланган "onlay+sublay" усули билан эндопротезни имплантация қилишнинг тактик ва техник жиҳатларини оптималлаштириш, компартмент синдроми ривожланишини ва операциядан кейинги катта ва гигант (W3-W4) ўлчамдаги

чурраларда касалликнинг қайталанишини камайтиришга имкон берди;

4. Герниопластика усулини танлаш мезонлари асосида операциядан кейинги вентрал чурраси бўлган беморларни даволаш учун тавсия этилган алгоритм операциядан кейинги асоратлар частотасини 11,9% дан 4,3% гача камайтиришга, компартмент синдроми ривожланмаслигига ва касалликнинг қайталанишини пасайишига имкон берди (асосий гуруҳда ва таккослаш гуруҳида мос равишда 2,4% ва 6,3%).

Адабиётлар:

1. Калиш Ю. И. и др. Рецидивные грыжи после протезной пластики" обзор литературы" // Хирург. – 2015. – №. 10. – С. 52-60.
2. Куликова Н. А. Превентивное эндопротезирование передней брюшной стенки после срединной лапаротомии //Оперативная хирургия и клиническая анатомия. – 2018. – Т. 2. – №. 3. – С. 38-45.
3. World Health Organization. Hernia: fact sheet no. 199. World Health Organization website.2017. www.who.. Int/iris/handle/10589/1111189.
4. Магеррамов Д.М., Медеубеков У.Ш. Хирургическая коррекция деформации передней брюшной стенки. Реальность и перспективы (обзор литературы) //Вестник хирургии Казахстана. – 2017. – №. 1 (50).
5. Мухтаров З. М., Малков И. С., Алишев О. Т. Профилактика раневых послеоперационных осложнений у больных с послеоперационными вентральными грыжами //Практическая медицина. – 2014. – №. 5 (81).
6. Ризаев Ж. А. и др. Значение коморбидных состояний в развитии хронической сердечной недостаточности у больных пожилого и старческого возраста //Достижения науки и образования. – 2022. – №. 1 (81). – С. 75-79.
7. Ризаев Ж. А. и др. Анализ активных механизмов модуляции кровотока микроциркуляторного русла у больных с пародонтитами на фоне ишемической болезни сердца, осложненной хронической сердечной недостаточностью //Вісник про-

блем біології і медицини. – 2019. – №. 4 (1). – С. 338-342.

8. Тешаев О. Р., Хайитов И. Б. Экспериментальное моделирование грыжи передней брюшной стенки с абдомино-висцеральным ожирением //Журнал теоретической и клинической медицины. – 2016. – №. 4. – С. 23-25.
9. Baylón K. et al. Past, present and future of surgical meshes: a review //Membranes. – 2017. – Т. 7. – №. 3. – С. 47.
10. Berrevoet F. et al. A multicenter prospective study of patients undergoing open ventral hernia repair with intraperitoneal positioning using the monofilament polyester composite ventral patch: interim results of the PANACEA study //Medical devices (Auckland, NZ). – 2017. – Т. 10. – С. 81.
11. Elstner K. E. et al. Preoperative progressive pneumoperitoneum complementing chemical component relaxation in complex ventral hernia repair //Surgical endoscopy. – 2017. – Т. 31. – №. 4. – С. 1914-1922.

ТАКТИКО – ТЕХНИЧЕСКИЕ АСПЕКТЫ ГЕРНИОАЛЛОПЛАСТИКИ У БОЛЬНЫХ С ПОСЛЕОПЕРАЦИОННЫМИ ВЕНТРАЛЬНЫМИ ГРЫЖАМИ

Юлдашев П.А., Курбаниязов З.Б., Сайинаев Ф.К.

Резюме. В статье приведены данные результаты сравнительного анализа хирургического лечения 245 больных с вентральными грыжами, которые были оперированы в хирургическом отделении многопрофильной клиники Самаркандского государственного медицинского университета. Сравнительный анализ результатов хирургического лечения было проведено среди основной группы больных (n=161), которым герниоаллопластика проведено учетом критериев выбора хирургической тактики и больным с вентральными грыжами, грыжесечение которым проведено традиционными методом (n=84) в период с 2018 по 2022 гг.

Ключевые слова: вентральная грыжа, герниоаллопластика.