

УДК: 616-006(075.8)

## ИССЛЕДОВАНИЕ ЭФФЕКТИВНОСТИ ФОТОДИНАМИЧЕСКОЙ ТЕРАПИИ И ДИНАМИКИ ЗАЖИВЛЕНИЯ ОСТРОГО ЭРОЗИВНО-ЯЗВЕННОГО ПРОЦЕССА В ЖЕЛУДКЕ В ЭКСПЕРИМЕНТЕ



Садьков Рустам Абрарович, Бабаджанов Азам Хасанович, Джуманиязов Джавохир Азатбаевич  
ГУ «Республиканский специализированный научно-практический медицинский центр хирургии им.  
акад. В. Вахидова», Республика Узбекистан, г. Ташкент

### ЭКСПЕРИМЕНТДА ОШҚОЗОНДАГИ ЎТКИР ЭРОЗИВ-ЯРАЛИ ЖАРАЁНГА ФОТОДИНАМИК ТЕРАПИЯНИНГ ТАЪСИРИ САМАРАДОРЛИГИ ВА БИТИШ ДИНАМИКАСИНИ ЎРГАНИШ

Садиков Рустам Абрарович, Бабаджанов Азам Хасанович, Джуманиязов Джавохир Азатбаевич  
«Академик В. Вохидов номидаги Республика ихтисослаштирилган хирургия илмий-амалий тиббиёт  
маркази» ДМ, Ўзбекистон Республикаси, Тошкент ш.

### INVESTIGATION OF THE EFFECTIVENESS OF PHOTODYNAMIC THERAPY AND THE DYNAMICS OF HEALING OF ACUTE EROSIIVE AND ULCERATIVE PROCESS IN THE STOMACH IN AN EXPERIMENT

Sadykov Rustam Abrarovich, Babadjanov Azam Khasanovich, Djumaniyazov Javokhir Azatbayevich  
Republican Specialized Scientific and Practical Medical Center for Surgery named after Academician V.  
Vakhidov, Republic of Uzbekistan, Tashkent

e-mail: [rasadykov@mail.ru](mailto:rasadykov@mail.ru)

**Резюме.** Мақолада ошқозон эрозиясидан қон кетишининг олдини олиш учун фотодинамик терапия самарадорлиги натижалари муҳокама қилинади. Муаллифлар эркак каламушларда ўткир гастро-дуоденал қон кетишининг экспериментал моделини яратиш босқичларини тасвирлайдилар. Ҳайвонлар 2 та тажриба гуруҳларига бўлинди, назорат гуруҳида гемостазга дока стерил салфеткасини ярага маҳкамлаш, шунингдек, яра-нинг тубини қизил лазер ёрдамида чегараланган нурланиш орқали эришилди, асосий гуруҳда метилен кўкининг 0,1% эритмаси қўлланилгандан сўнг, ошқозон яраси Восток-2 аппарати ёрдамида фокусланмаган режимда паст энергияли лазер билан нурланиш амалга оширилди. Морфологик тадқиқотлар шуни кўрсатдики, ФДТ билан бир-галикда ацетат билан экспериментал моделнинг турли эрозив жараёнларида паст энергияли лазер нурланишидан фойдаланиш яллиғланишининг барча босқичларига комплекс таъсир кўрсатади, репаратив жараёнларни кучайтиради ва кўпол чандиқ ҳосил бўлишини эҳтимолини камайтиради.

**Калим сўзлар:** эрозив-ярали жараён, лазер, шиллик қават, алтерация, регенерация.

**Abstract.** The article discusses the results of the effectiveness of photodynamic therapy for the prevention of bleeding from gastric erosions. The authors describe the stages of creating an experimental model of acute gastroduodenal bleeding in male rats. The animals were divided into 2 experimental groups, in the control group hemostasis was achieved by fixing a gauze sterile napkin to the ulcer, as well as by isolated irradiation of the ulcer bottom with red laser radiation, in the main group, after applying 0.1% methylene blue solution, drying the ulcer day, low-energy laser radiation was irradiated in defocused mode by the Vostok-2 apparatus. Morphological studies have shown that the use of low-energy laser radiation in various erosive processes of the experimental model with acetate in combination with PDT has a complex effect on all stages of inflammation, stimulating reparative processes and reducing the formation of rough scarring.

**Keywords:** erosive-ulcerative process, laser, mucosa, alteration, regeneration.

**Актуальность:** Пептическая язва является наиболее частой причиной острых кровотечений из верхних отделов ЖКТ, на её долю приходится около 60% случаев [1]. Язвенная болезнь является обычным явлением с распространённостью в течение жизни в общей популяции 5-10% и

частотой 0,1-0,3% в год. В 2019 г. глобальная распространённость ЯБ составила примерно 8,09 [95% UI 6,79-9,58] млн, что на 25,82% больше, чем в 1990 г. [7]. Эта патология традиционно была связана с гиперсекреторной кислотной средой, диетическими факторами и стрессом.

Однако увеличение числа случаев инфекции *Helicobacter pylori*, широкое использование НПВП, а также рост злоупотребления алкоголем и курением изменили эпидемиологию этого заболевания. Несмотря на резкое снижение заболеваемости и показателей госпитализации и смертности за последние 30 лет, осложнения по-прежнему встречаются у 10-20% этих пациентов [2]. Последние эпидемиологические исследования осложнённой язвенной болезни обнаружили, что кровоизлияние было наиболее частым осложнением язвенной болезни: «ежегодная частота кровотечений в общей популяции варьировала от 0,02 до 0,06%, а средняя 30-дневная смертность, взвешенная по размеру выборки, составила 8,6%» [6]. После пандемии наблюдался рост заболеваемости тяжелой язвенной болезнью по сравнению с тем же периодом до пандемии [3, 4]. Поэтому эти факторы следует учитывать при разработке стратегий общественного здравоохранения и распределении медицинских ресурсов в постпандемическую эпоху. В настоящее время не существует стандартизированной тактики при гастродуоденальных эрозивно-язвенных кровотечениях, в связи с чем необходимость продолжения разработки новых технологий эндоскопического гемостаза и совершенствования хирургической тактики не вызывает никаких сомнений [5].

**Целью** настоящей работы явилась оценка эффективности фотодинамической терапии для профилактики кровотечения из эрозий желудка.

**Методика эксперимента.** Для создания экспериментальной модели острого гастродуоденального кровотечения были использованы самцы крыс, с весом от 170 до 190 г. За 12 часов до операции корм животным не давали, вода для питья без ограничений. После общей анестезии под колоколом парами изофлюрана животные укладывались на манипуляционный столик и далее наркоз продолжался с использованием наркотической

маски, смоченной изофлюраном. Контроль стадии наркоза проводился по частоте спонтанного дыхания и сохранённости роговичных рефлексов (рис. 1).

С использованием скальпеля производился разрез кожи длиной до 3 см. Лапаротомия выполнялась по средней линии. После обкладывания краев раны стерильными марлевыми салфетками в рану выводили желудок, который должен быть свободен от пищевых масс (рис. 2).

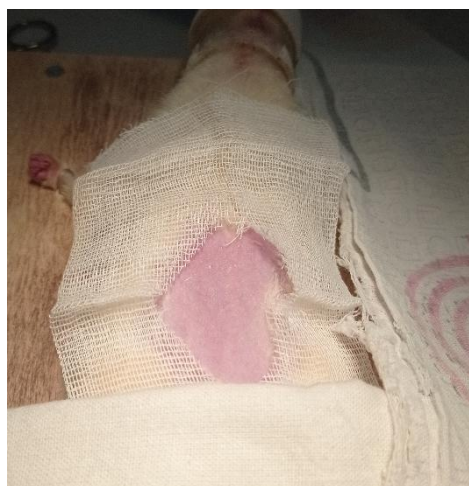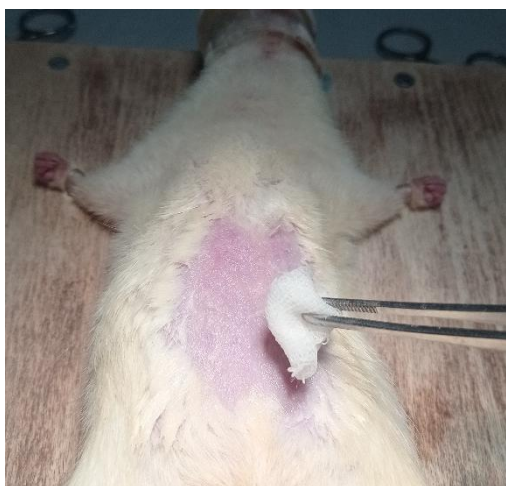На уровне верхней и средней трети тела желудка и пилорического отдела накладывали мягкий кишечный зажим, герметизируя просвет желудка. С использованием шприца с тонкой иглой в просвет желудка вводили воздух для формирования воздушной полости в объёме до 2,0 мл (рис. 3).

Через эту же иглу вводили 1 мл 30% раствора уксусной кислоты в полость желудка (рис. 4).

В связи с тем, что крыса лежит на спине, кислота собирается в проекции задней стенки желудка. Время необходимого контакта кислоты со слизистой оболочкой желудка составляло 60 сек. В последующем через эту же иглу высасывали воздух с сукровичной жидкостью (рис. 5).

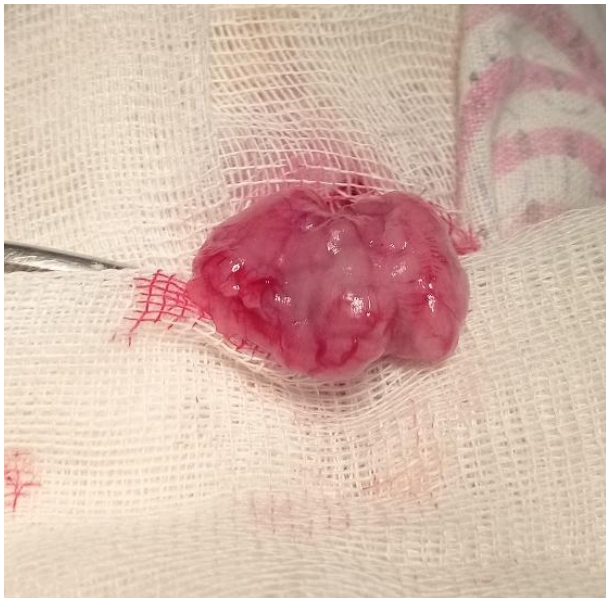Полость желудка дополнительно промывалась физиологическим раствором в объёме 5 мл. В последующем зажимы с желудка снимали. Место вкола иглы в просвет желудка не ушивали. Брюшная полость ушивалась двухрядными швами послойно. Переход на полноценное питание осуществляли через сутки после операции.

Эксперименты были выполнены на 22 крысах. Летальный исход имел место у 2-х животных в результате передозировки наркоза (в группу обследуемых они не включены). После эксперимента остались живы 20 особей. Визуальная (макроскопическая) и микроскопическая (морфологическая) оценка состояния язвы была проведена на 1, 3, 7, 14 и 21 сутки после формирования язвы (рис. 6).

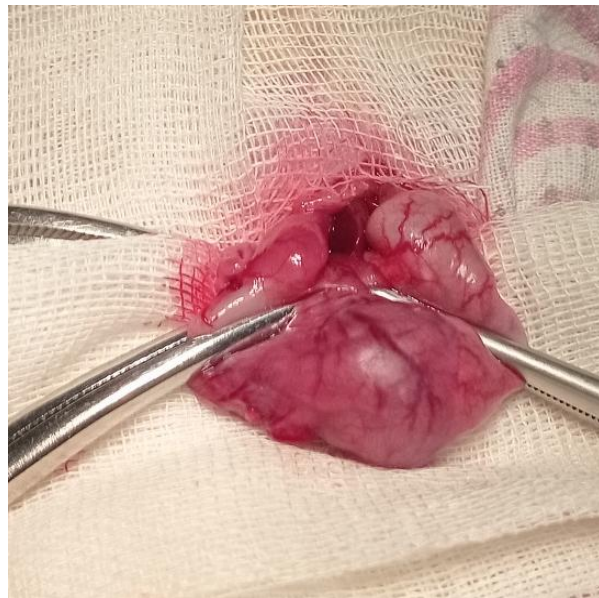


**Рис. 1.** Животное в состоянии хирургического наркоза, обработка операционного поля антисептиком

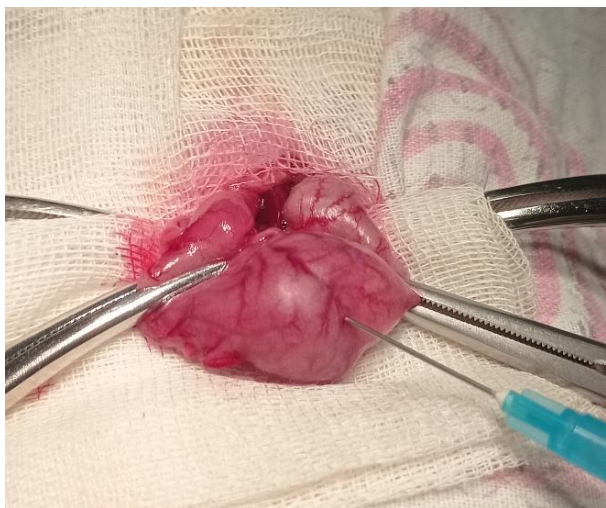



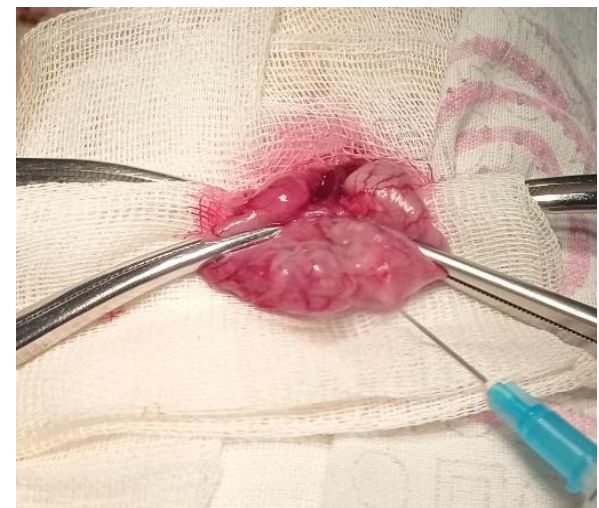**Рис. 2.** Желудок крысы, выведенный в операционную рану



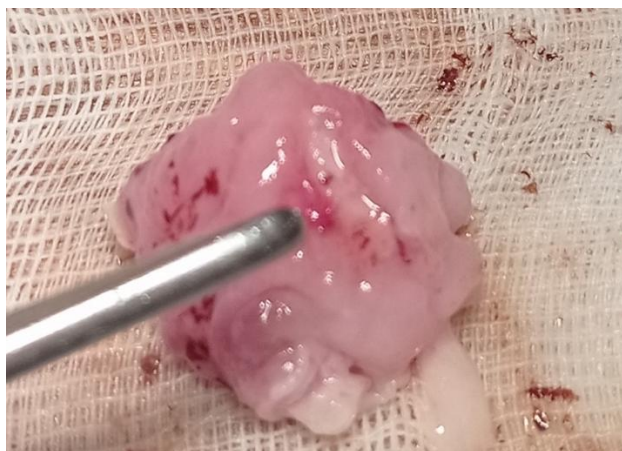**Рис. 3.** Тело желудка пережато инструментом для достижения герметизации



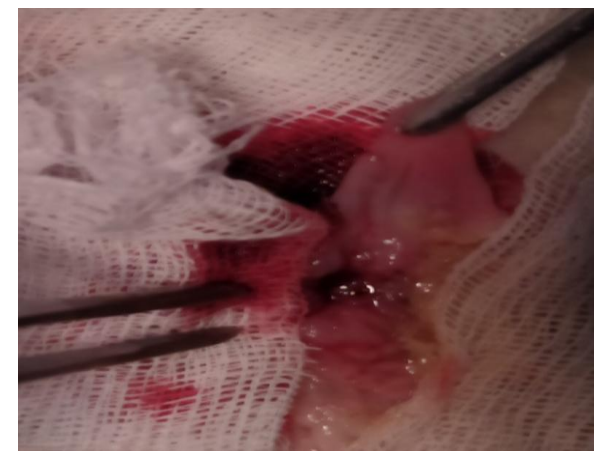**Рис. 4.** Введение 0,1 мл 60% раствор уксусной кислоты в полость желудка



**Рис. 5.** Этап высасывание воздуха с сукровичной жидкостью из желудка



**Рис. 6.** Формирование поверхностной язвы тела желудка

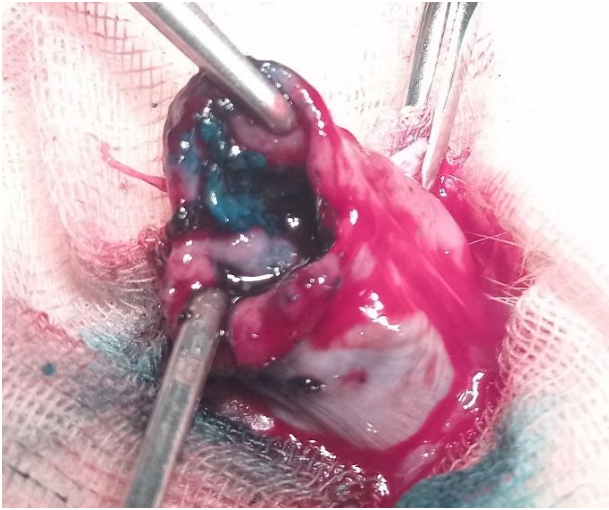


**Рис. 7.** Формирование кровоточащей язвы путем обработки дна язвы абразивным материалом

Спустя 2-3 суток после операции четко определялись ограниченные эрозии слизистой желудка или поверхностные язвы (рис. 6), в теле же-

лудка только на задней стенке. Кровотечение моделировалось с использованием абразивного материала (рис. 7).

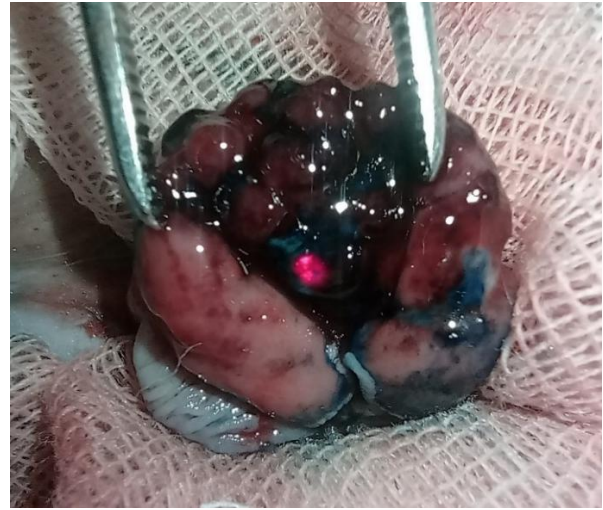



**Рис. 8.** Хроническая ацетатная язва желудка прокрашена фотосенсибилизатором МС

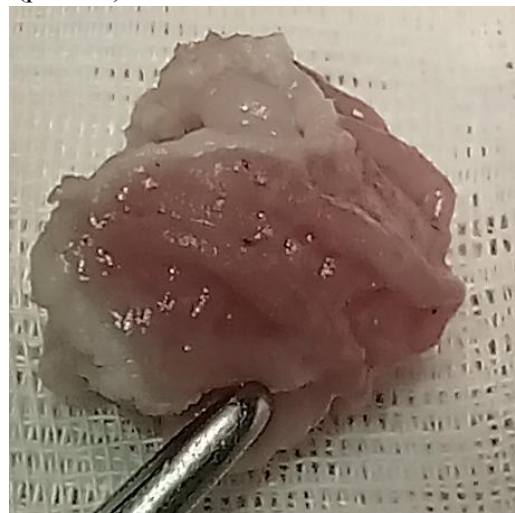
**Обсуждение результатов:** В контрольную группу (4 крысы) включены лабораторные животные, у которых гемостаз достигался фиксацией к язве марлевой стерильной салфетки, а также изолированным облучением дна язвы излучением красного лазера. В опытной группе животных (5 особей) после нанесения 0,1% раствора метиленовой сини, просушивания дна язвы выполнялось облучение низкоэнергетическим лазерным излучением в расфокусированном режиме аппаратом Восток-2 со следующими параметрами: Мощность излучателя 200-300 мВт; площадь лазерного воздействия 3x3 мм; время облучения 1 минута.

В результате фотодинамического воздействия с использованием фотосенсибилизатора «метиленовая синь» кровотечение из области язвы полностью прекращалось при этом не наблюдалось формирования ожогового струпа или участков побеления слизистой (рис. 8, 9). В контрольной группе животных изолированное облучение дна язвы излучением красного лазера не приводило к окончательному гемостазу. После наблюдения в течение 10 минут возобновление кровотечения не наблюдалось. Гастротомная рана ушивалась непрерывным швом Викрил 3/0. Послойное ушивание операционной раны. Последующие наблюдения за животными показали, что через 1 и 3 часа после операции состояние животных соответствует тяжести перенесенной операции. Достаточно активны, операционная рана чистая. Клинических признаков продолжающегося кровотечения нет. Через сутки после операции оперированные животные активны. Прием пищи и воды без ограничений. Физиологические отправления в норме. Шерсть гладкая, блестящая. Операционная рана чистая без признаков инфицирования. При эвтаназии с использованием передозировки ингаляционным анестетиком изофлюран установлено, что послеоперационная рана чистая, кожный шов практически не визуализируется. При вскрытии брюшной полости выпота нет. Внутренние орга-



**Рис. 9.** Облучение дна язвы лазерным излучением для ФДТ

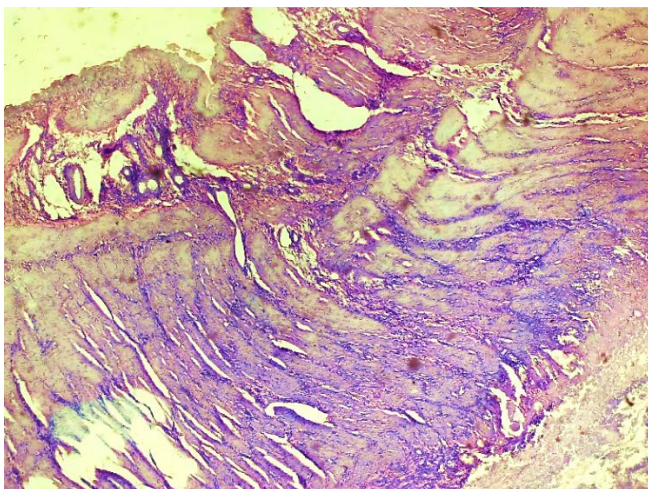
ны без органической патологии. Печень и селезенка в норме. Желудок прикрыт правой долей печени в области гастротомной раны. При вскрытии желудка установлено, что язва сократилась в размере до 1x2 мм, края мягкие. Признаков кровотечения нет. На дне язвы признаки регенерации. В контрольной группе животных язва находится в активной фазе, размеры 4x3мм, края отёчные, с мелкими петехиальными кровоизлияниями. На 3-сутки в основной группе язва полностью зажила (рис. 10).



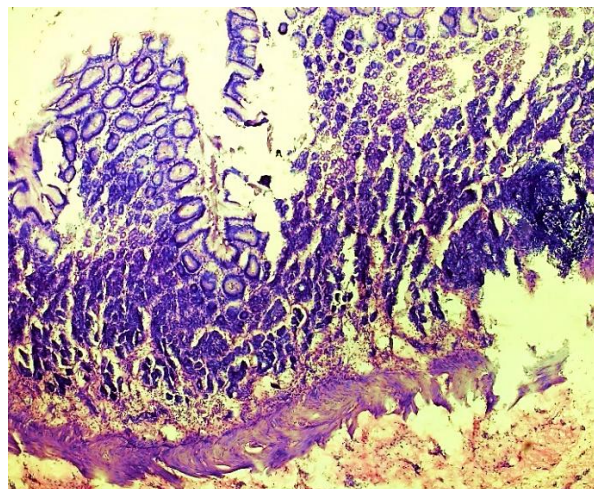
**Рис. 10.** Полное заживление язвы на 3-сутки после ФДТ с метиленовой синью

Микроскопические изменения: разница в основных морфологических изменениях была очевидна через 3 дня. В контрольной группе отчетливо преобладали некротическо-экссудативные процессы воспаления. При этом отмечаются некробиотические изменения слизистого слоя области раны, очаговая инфильтрация лимфоцитами и макрофагами в подслизистом слое, неравномерное расширение соединительнотканного слоя, утолщение, дилатация и стаз сосудистой стенки, отёк всего слоя. В области экспериментальной ацетатной раны происходило образование фибробластов (рис. 11).

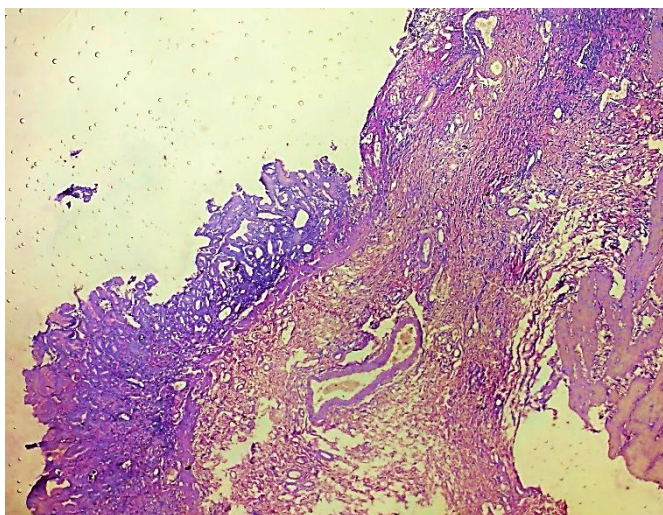




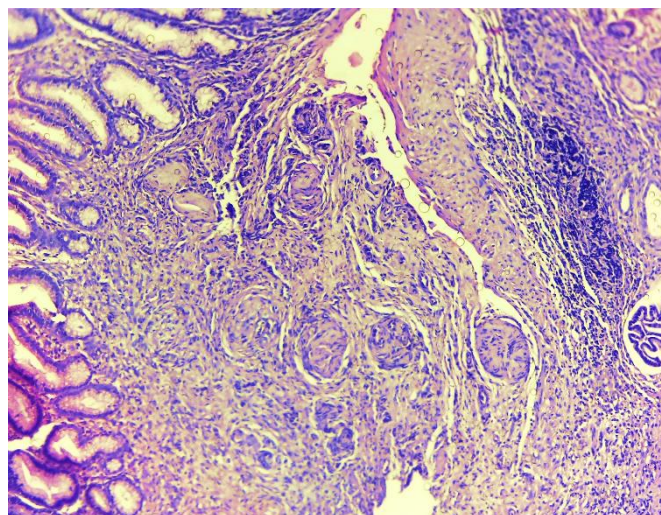
**Рис. 11.** Зона экспериментальной язвы. Некробиотические изменения слизистой оболочки, очаговая инфильтрация лимфоцитами-макрофагами в подслизистой оболочке, неравномерное расширение соединит.тк. слоя, утолщение, дилатация и стаз сосудистой стенки. В области раны происходило образование фибробластов. 3 сутки. Контрольная группа. СМ. Г-Э. 10x2



**Рис. 12.** Зона экспериментальной язвы. Фибробласты чётко определяются в слоях области экспериментальной ацетатной язвы. Увеличивается образование новых кровеносных сосудов. В гистоморфологических слоях наблюдается инфильтрация гисточитов и макрофагов. 3 сутки. Опытная группа. СМ. Г-Э. 10x2



**Рис. 13.** Зона экспериментальной ацетатной язвы. Образовались фибробласты. Макрофагально-лимфоцитарная очаговая инфильтрация и отёк выявляются в разных морфологических слоях. Стенка сосудов утолщена, расширена, набухшая. В области ацетатной язвы образовалась соединительная ткань. 7 дней. Контрольная группа. СМ. Г-Э. 10x2



**Рис. 14.** Гистоархитектоническая перестройка слоёв желудка в области экспериментальной язвы. Наблюдается разрастание мягкой волокнистой соединит. тк. В результате дифференцировки и трансформации клеток восстановление эпителиального слоя, что проявлялось отёками с содержанием гистиоцитов среди различных микроворсинок. Новые кровеносные сосуды полностью сформированы, набухшие. 7 сутки. Опытная группа. СМ. Г-Э. 10x2

В опытной группе преобладал пролиферативно-регенеративный процесс воспаления. При этом в слоях области язвы чётко формировались фибробласты. В этих участках увеличилось образование новых сосудов в основном за счёт дифференцировки фибробластов. В гистоморфологических слоях наблюдается инфильтрация гисточитов и макрофагов. Это приводит к образованию новых эпителиальных клеток в эпителиальном

слое экспериментальной ацетатной раны. Эти признаки наблюдаются преимущественно на 3-сутки, а более отчётливо на 7-сутки (рис. 12).

Исследования, проведённые через 7 суток после операции, позволили установить, что в опытной группе животных язва зажила, в месте её локализации образовался звёздчатый рубчик размером 1x1 мм. Без признаков воспаления. В контрольной группе сохраняется язвенный дефект



слизистой желудка размером 2x2 мм, с отёчными краями. Дно покрыто фибрином. Микроскопические изменения: на 7-й день эксперимента отмеченная выше разница становится очевидной. При этом в контрольной группе формировались фибробласты. Отмечается очаговая макрофагально-лимфоцитарная инфильтрация. Стенка сосудов утолщена, расширена, набухшая. Соединительная ткань формируется в области ацетатной язвы (рис. 13). В опытной группе гистологические слои желудка области экспериментальной язвы начали гистоархитектоническое реформирование. В области экспериментальной язвы наблюдается разрастание мягкой волокнистой соединительной ткани. В результате дифференцировки и трансформации клеток происходило восстановление эпителиального слоя, что проявлялось отёками с содержанием гистиоцитов среди различных микроворсинок. Новые кровеносные сосуды полностью сформированы, набухшие. Словом, весь слой начал переформировываться (рис. 14).

Таким образом, проведённые исследования показали, что применение фотодинамической терапии в лечении экспериментальной язвы желудка способствует окончательной остановке кровотечения и улучшает процессы заживления язвенного дефекта.

**Выводы:** Хромоскопия с использованием 0,1% метиленовой сини хорошо прокрашивает язвенный дефект слизистой, в то время как с неповрежденных участков слизистой краситель легко смывается. Облучение язвенного дефекта с параметрами 200-300 мВт/см<sup>2</sup> в течение 1 минуты на поле площадью 3x3 мм после прокрашивания раствором метиленовой сини приводит к остановке кровотечения из мелких сосудов слизистой непосредственно в момент лазерного облучения. При этом макроскопически не наблюдается формирование ожогового струпа или участков побеления слизистой. В последующие сроки после операции ФДТ области язвы с использованием лазерного излучения способствует ускорению заживления экспериментальных язв уже на 3-сутки после воздействия. Тогда как в контрольной группе заживление язв отмечено после 14 суток. В проведённых исследованиях не отмечено повреждающего эффекта ФДТ на процессы заживления экспериментальных язв. Учитывая тропность красителя МС к участкам повреждения слизистой желудка, методика ФДТ с использованием низкоэнергетического облучения в красном спектре может эффективно использоваться в лечении кровоточащих множественных эрозий СОЖ у человека. Морфологические исследования показали, что применение низкоэнергетического лазерного излучения при различных эрозивных процессах экспериментальной модели с ацетатом в комплексе с ФДТ оказывает комплексное воздействие на

все стадии воспаления, стимулируя репаративные процессы и уменьшая формирование грубого рубцевания.

#### Литература:

1. Гостищев В.К., Евсеев М.А. Гастродуоденальные кровотечения язвенной этиологии (патогенез, диагностика, лечение)-М: ГЭОТАР-Медиа, 2008. 384 с.
2. Фомин П.Д. Кровотечения из верхних отделов желудочно-кишечного тракта: причины, факторы риска, диагностика, лечение. Киев. 2011.
3. Altschul D.J., et al. Hemorrhagic presentations of COVID-19: Risk factors for mortality. *Clin. Neurol. Neurosurg.* 2020;198:106112.
4. Gray DM, Anyane-Yeboah A, Balzora S, et al. COVID-19 and the other pandemic: Populations made vulnerable by systemic inequity. *Nat Rev Gastroenterol Hepatol* 2020;17(9):520-2.
5. Iino C, Shimoyama T, Igarashi T, Aihara T, Ishii K, Tono H, Fukuda S. Validity of the Pre-endoscopic Scoring Systems for the Prediction of the Failure of Endoscopic Hemostasis in Bleeding Gastroduodenal Peptic Ulcers. *Intern Med.* 2018 May 15;57(10):1355-1360.
6. Tarasconi A, et al. Perforated and bleeding peptic ulcer: WSES guidelines. *World J Emerg Surg.* 2020 Jan 7;15:3.
7. Xie X, Ren K, Zhou Z, Dang C, Zhang H. The global, regional and national burden of peptic ulcer disease from 1990 to 2019: a population-based study. *BMC Gastroenterol.* 2022 Feb 10;22(1):58.

#### **ИССЛЕДОВАНИЕ ЭФФЕКТИВНОСТИ ФОТОДИНАМИЧЕСКОЙ ТЕРАПИИ И ДИНАМИКИ ЗАЖИВЛЕНИЯ ОСТРОГО ЭРОЗИВНО-ЯЗВЕННОГО ПРОЦЕССА В ЖЕЛУДКЕ В ЭКСПЕРИМЕНТЕ**

*Садыков Р.А., Бабаджанов А.Х., Джуманиязов Д.А.*

**Резюме.** В статье обсуждаются результаты эффективности фотодинамической терапии для профилактики кровотечения из эрозий желудка. Авторы описывают этапы создания экспериментальной модели острого гастро-дуоденального кровотечения у самцов-крыс. В дальнейшем животные поделены на 2 опытных группы, в контрольной гемостаз достигался фиксацией к язве марлевой стерильной салфетки, а также изолированным облучением дна язвы излучением красного лазера, в основной же группе после нанесения 0,1% раствора метиленовой сини, просушивания дна язвы выполнялось облучение низкоэнергетическим лазерным излучением в расфокусированном режиме аппаратом Восток-2. Морфологические исследования показали, что применение низкоэнергетического лазерного излучения при различных эрозивных процессах экспериментальной модели с ацетатом в комплексе с ФДТ оказывает комплексное воздействие на все стадии воспаления, стимулируя репаративные процессы и уменьшая формирование грубого рубцевания.

**Ключевые слова:** эрозивно-язвенный процесс, лазер, слизистая, альтерация, регенерация.