

## РЕЗУЛЬТАТЫ ХИРУРГИЧЕСКОГО ЛЕЧЕНИЯ ХРОНИЧЕСКОГО ГЕМОРРОЯ У БОЛЬНЫХ С МЕДИКАМЕНТОЗНОЙ ГИПОКОАГУЛЯЦИЕЙ



Рузибаев Рашид Юсупович, Умаров Дониёр Азадбекович, Сапаев Дусчан Шухратович,  
Рузметов Бахтияр Абдирахимович  
Ургенчский филиал Ташкентской медицинской академии, Республика Узбекистан, г. Ургенч

### МЕДИКАМЕНТОЗ ГИПОКОАГУЛЯЦИЯЛИ БЕМОРЛАРДА СУРУНКАЛИ ГЕМОРРОЙ ХИРУРГИК ДАВОСИНИНГ НАТИЖАЛАРИ

Рузибаев Рашид Юсупович, Умаров Дониёр Азадбекович, Сапаев Дусчан Шухратович,  
Рузметов Бахтияр Абдирахимович  
Тошкент тиббиёт академияси Урганч филиали, Ўзбекистон Республикаси, Урганч ш.

### RESULTS OF SURGICAL TREATMENT OF CHRONIC HEMORRHOIDS IN PATIENTS WITH MEDICAL HYPOCOAGULATION

Ruzibaev Rashid Yusupovich, Umarov Doniyor Azadbekovich, Sapaev Duschan Shukhratovich,  
Ruzmetov Bakhtiyar Abdirakhimovich  
Urgench branch of Tashkent Medical Academy, Republic of Uzbekistan, Urgench

e-mail: [duschanboy.sapaev@mail.ru](mailto:duschanboy.sapaev@mail.ru)

**Резюме.** Геморрой дунёдаги энг кенг тарқалган онкологик бўлмаган аноректал патология бўлиб, аҳолининг ёши билан тез – тез учрайди. Тадқиқотнинг мақсади: медикаментоз гипоккоагуляцияли беморларда сурункали геморрой III-IV босқичи хирургик давосининг натижаларини ўрганиши. Материал ва услублар. Тадқиқот Тошкент тиббиёт академияси Урганч филиали клиникасида 2010-2021 йилларда даволанаётган сурункали комбинацияланган геморройнинг III-IV босқичлари, юрак – қон томир патологиялари билан келадиган ҳамда антитромбоциттар ёки антикоагулянт терапия негиздаги 230 нафар беморда ўтказилди. Натижалар. Медикаментоз гипоккоагуляцияли беморларда геморроидэктомия натижаларининг қиёсий таҳлили шуни кўрсатдики, юқори адгезивлик ва барьер функцияси туфайли анал сфинктер майдонидаги кесилган тўқималарга гемостатик моддани аппликация қилиш оғриқ синдроми интенсивлигини камайтиришига (операциядан кейинги 3 – кунги таққослаш гуруҳида  $4,3 \pm 1,3$  балл, асосий гуруҳида  $3,5 \pm 1,0$  балл;  $t=5,42$ ;  $p<0,001$ ), геморрагик синдромга кўра операциядан кейинги асоратларнинг частотасини 18,6%дан 6,3%гача ( $\chi^2=7,165$ ;  $Df=1$ ;  $p=0,005$ ) қисқартиришига имкон берди, 2,5% ҳолларда (таққослаш гуруҳидаги 3 бемор) олиб ташланган тугуннинг чўлтоғини қўшимча тикишни бажариши талаб қилинган. Хулоса. Кардиооген патология сабабли медикаментоз гипоккоагуляцияли беморларда геморроидэктомиянинг таклиф қилинган усули атравматик сўрилиши бўлган шоклар ёрдамида анал каналнинг шиллиқ қаватини тўлиқ тиклаш билан Миллиган - Морган бўйича геморроидэктомия ўтказишни, шунингдек, ярага 4% Хемобен гелини аппликация қилиш билан анал сфинктерини кесишни ўз ичига олади, бу маҳаллий гемостазнинг сифат ва барқарорлигини таъминлайди.

**Калим сўзлар:** Сурункали геморрой III-IV босқичи, медикаментоз гипоккоагуляция, хирургик даволаш, геморроидэктомия, маҳаллий гемостаз, Хемобен.

**Abstract.** Hemorrhoids, being the most common non-oncological anorectal pathology in the world, tends to increase in frequency with the age of the population. Purpose of the study: to study the results of surgical treatment of stage III-IV chronic hemorrhoids in patients with medical hypocoagulation. Material and methods. The study was based on 230 patients with stage III-IV chronic combined hemorrhoids, concomitant cardiovascular pathology and on the background of antiplatelet or anticoagulant therapy, treated in the clinic of the Urgench branch of the Tashkent Medical Academy for 2010-2021. Results. Comparative analysis of the results of hemorrhoidectomy in patients with medical hypocoagulation showed that the application of a hemostatic agent to the area of tissues dissected in the anal sphincter area due to high adhesiveness and barrier function made it possible to reduce the intensity of the pain syndrome (on the 3rd day after surgery -  $4.3 \pm 1.3$  points in the comparison group versus  $3.5 \pm 1.0$  points in the main group;  $t=5.42$ ;  $p<0.001$ ), to reduce the frequency of postoperative complications due to hemorrhagic syndrome from 18.6% to 6.3% ( $\chi^2=7.165$ ;  $Df=1$ ;  $p=0.005$ ), while in 2.5% of cases (3 patients in the comparison group) additional stitching of the stump

---

*of the removed node was required. Conclusion. The proposed method for hemorrhoidectomy in patients with medical hypocoagulation for cardiogenic pathology includes performing Milligan-Morgan hemorrhoidectomy with complete restoration of the anal canal mucosa using atraumatic absorbable sutures, as well as dissection of the anal sphincter with application of 4% Hemoben gel to the wound, which improves quality and stability local hemostasis.*

**Keywords:** *chronic hemorrhoids stage III-IV, drug hypocoagulation, surgical treatment, hemorrhoidectomy, local hemostasis, Hemoben.*

---

**Введение.** Геморрой, являясь самой распространенной в мире неонкологической аноректальной патологией имеет тенденцию к возрастанию частоты встречаемости с возрастом населения [1, 2]. Основным клиническим проявлением и осложнением геморроя является кровотечение, при чем, стадия заболевания и коморбидный фон больных определяют не только характер, интенсивность и регулярность кровотечений, а также тенденцию к рецидивированию и риск развития воспалительных процессов с присоединением вторичной инфекции [3, 4].

Результаты проведенных в последнее десятилетие фундаментальных исследований в аспекте патологической физиологии геморроидальной болезни позволили изменить подходы к консервативному и хирургическому лечению [5, 6]. Так, ранние формы заболевания успешно поддаются лечению при применении флеботоников, пищевых волокон и локальной терапии, а при неэффективности методами выбора являются склеротерапия, лигирование внутренних геморроидальных узлов латексными кольцами, инфракрасная фотокоагуляция [7, 8, 9]. Основным недостатком малоинвазивных методик лечения является необходимость повторения манипуляций и высокая частота рецидива симптомов геморроя. Кроме того, применение малоинвазивных методик не дает эффекта при III и IV стадиях геморроя, при которых на сегодняшний день основной операцией является эксцизионная геморроидэктомия (по Milligan и Morgan или Ferguson).

Некоторые конкретные клинические состояния, включая сопутствующую сердечно-сосудистую патологию и коагулопатию, на фоне регулярных ректальных кровотечений, затрудняют лечение геморроидальной болезни, обуславливают ее прогрессирование и ухудшают исходы [10, 11, 12]. Поэтому лечение геморроидальной болезни для данной категории пациентов должно быть максимально радикальным, наименее инвазивным, а также без отмены антитромбоцитарной или антикоагулянтной терапии.

Целью исследования явилось улучшение результатов хирургического лечения хронического геморроя III-IV стадии у пациентов с медикаментозной гипокоагуляцией путем усовершенствования способа геморроидэктомии с применением аппликационного гемостатического средства.

**Материал и методы исследования.** Основой исследования являлись 230 пациентов с хро-

ническим комбинированным геморроем, сопутствующей сердечно-сосудистой патологией и на фоне антитромбоцитарной или антикоагулянтной терапии, пролеченных в клинике Ургенчском филиале Ташкентской медицинской академии за 2010-2021 гг.

Все больные были разделены на две группы, согласно направлениям исследования. Группы были сопоставимы по полу, возрасту, виду и тяжести патологии, а также типу хирургического вмешательства. Группа сравнения составлена из 118 пациентов, у которых анализ результатов для сопоставительного исследования проведен ретроспективно, все больные регулярно получали антиагреганты или антикоагулянты по поводу различных сердечно-сосудистых заболеваний для создания медикаментозной гипокоагуляции, всем больным выполнена геморроидэктомия по Миллигану-Моргану. В основной группе – 112 пациентов с хроническим комбинированным геморроем (ХКГ) и медикаментозной гипокоагуляцией по поводу сопутствующей сердечно-сосудистой патологии, геморроидэктомия по Миллигану-Моргану сочеталась с применением предложенного способа усиления локального гемостатического эффекта путем применения отечественного гемостатического средства «Хемобен» в форме геля.

Возраст больных был от 19 до 74 лет. Средний возраст в основной группе составил  $48,1 \pm 14,6$  лет, в группе сравнения –  $46,5 \pm 13,3$  лет. Из анамнеза было определено, что в более половины (56,1%; 183 из 326) случаев длительность заболевания составляла 5-10 лет.

Распределение больных по стадии ХКГ показало, что у большинства (65,3%; 213 из 326) была выявлена III стадия заболевания, в остальных 34,7% (113 из 326) – диагностирован ХКГ IV стадии. При чем в 12,9% (42 из 326) случаев ХКГ III стадии и 8,0% (26 из 326) ХКГ IV стадии сочетались с анальной трещиной.

Больных на антикоагулянтной терапии было 54,5% (61 из 112) в основной группе и 53,4% (63 из 118) – в группе сравнения. В остальных случаях больные получали антиагрегантную терапию.

В 42,0% (47 из 112) случаев в основной группе и 45,8% (54 из 118) – в группе сравнения, сопутствовал ИБС со стабильной стенокардией напряжения. Далее по частоте встречаемости (25,9% в основной и 23,7% - в группе сравнения)

отмечена недостаточность митрального клапана сердца, стеноз аортального клапана (19,6% и 17,8%), гипертоническая болезнь (8,0% и 8,5%) и аритмическая форма ИБС (4,5% и 4,2%).

В анамнезе больных имелись перенесенные оперативные вмешательства по поводу сопутствующего ССЗ. Так, у больных с ИБС было проведено аортокоронарное шунтирование и/или стентирование коронарных артерий. В случаях приобретенной клапанной патологии больные перенесли протезирование митрального или аортального клапана.

ХКГ у всех пациентов, включенных в исследование имел осложненное клиническое течение. Так, в 100% случаях отмечалось выпадение геморраидальных узлов. Также, в большинстве случаев (90,2% в основной группе и 90,7% в группе сравнения) отмечались рецидивирующие кровотечения. Болевой синдром и зуд встречались практически с равной частотой – 50,3% (164 из 326) и 42,0% (137 из 326) соответственно. Однократное кровотечение отмечали всего 9,3% (11 из 118) больных в группе сравнения и 9,8% - (11 из 112) в основной группе.

В основной группе применен способ геморроидэктомии по Миллигану-Моргану с использованием ректального зеркала, иссечением и прошиванием наружных и внутренних геморраидальных узлов, выполнением рассечения анального сфинктера на 6 часах по Аминеву и полным восстановлением слизистой анального канала. При этом, кровотечение из рассеченных тканей в области анального сфинктера останавливается двукратным нанесением гемостатического средства «Хемобен», подготовленного из расчета 4 г порошка «Хемобен» в разведении со 100 мл физиологического раствора в течение 5 минут до формирования геля вязкой консистенции.

Использование отечественного средства «Хемобен» обеспечивает высокую гемостатическую активность на месте нанесения с эффективной остановкой кровотечения из рассеченных тканей, тем самым минимизирует объем интра- и послеоперационной кровопотери.

Способ осуществляют следующим образом: У больных с хроническим геморроем III-IV стадии на фоне медикаментозной гипокоагуляции по поводу сопутствующей сердечно-сосудистой патологии оперативное вмешательство проводится под общей анестезией для предупреждения формирования гематом и риска инфицирования, что

может иметь место при местной инфльтрационной анестезии новокаином. Первым этапом производят расширение анального сфинктера с использованием ректального зеркала. В рану поэтапно выводятся и иссекаются с прошиванием сосудистой ножки внутренние и наружные геморроидальные узлы по способу Миллигана-Моргана с ушиванием слизистой непрерывными рассасывающимися атравматическими швами. Визуализируется анальная трещина. Последняя дозированно рассекается на 6 часах с использованием скальпеля либо коагулятора в режиме резки. Кровотечение из краев раны, а также в местах удаления геморроидальных узлов останавливается тампонирующей салфеткой, пропитанной 4% гелем «Хемобен». Контроль гемостаза в течение 5 минут. В местах активного кровотечения смешанного характера кровоточащий сосуд коагулируется электрокоагулятором в последующем вновь тампонируется салфеткой пропитанной гелем «Хемобен». После операции также на область раны анального канала прикладывается салфетка, пропитанная 4% гелем «Хемобен» для предупреждения кровотечения из гранулирующей раны.

**Результаты исследования.** В качестве одного из основного критерия изучен объем интраоперационной кровопотери. Так, средний объем интраоперационной кровопотери составил  $66,8 \pm 19,0$  мл в основной группе, что было достоверно ниже ( $t=6.65$ ;  $P<0,001$ ), чем в группе сравнения ( $86,6 \pm 25,8$  мл).

Средняя продолжительность операции в группе сравнения составила  $50,2 \pm 7,9$  минут, при чем со статистически значимой разницей ( $t=5,31$ ;  $P<0,001$ ) больше, чем в основной группе –  $44,6 \pm 8,0$  минут.

На фоне применения разработанного способа с использованием препарата «Хемобен» в основной группе больных отмечалось значимое снижение интенсивности болевых ощущений и в сравнительном аспекте по рейтинговой шкале оценки боли получены следующие результаты (табл. 1).

Так, в 1-е сутки после операции средний бал интенсивности боли в основной группе составил  $5,8 \pm 1,2$  баллов, тогда как в группе сравнения получен результат в  $6,4 \pm 1,3$  балла ( $p<0,001$ ). Далее также была отмечена данная тенденция с лучшими результатами в основной группе со статистически значимой разницей.

**Таблица 1.** Интенсивность болевого синдрома по рейтинговой шкале оценки боли (баллы;  $M \pm \delta$ )

Показатель	Основная группа	Группа сравнения	t	P
1 сутки	$5,8 \pm 1,2$	$6,4 \pm 1,3$	4,04	$<0,001$
3 сутки	$3,5 \pm 1,0$	$4,3 \pm 1,3$	5,42	$<0,001$
5 сутки	$2,3 \pm 0,9$	$2,9 \pm 1,1$	4,33	$<0,001$
Продолжительность аналгезии (сутки)	$3,4 \pm 1,0$	$4,3 \pm 1,2$	6,14	$<0,001$

**Таблица 2.** Интенсивность болевого синдрома через сутки после геморроидэктомии

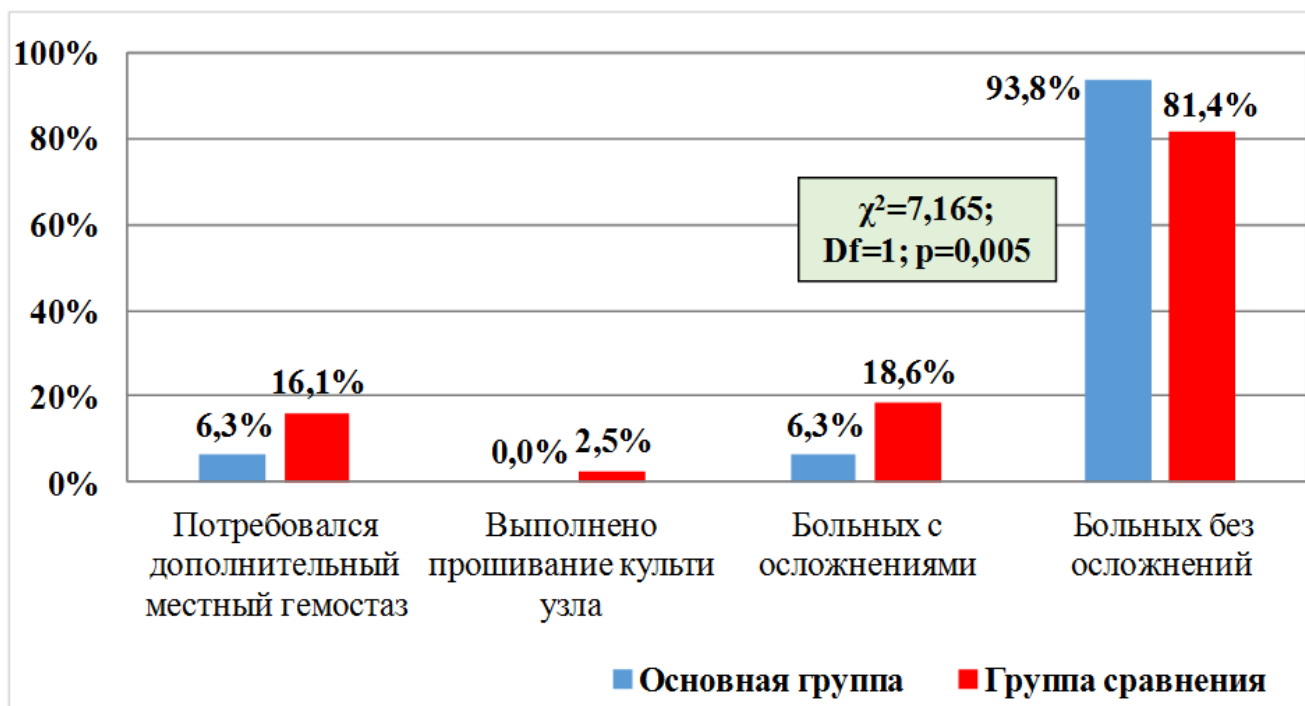
Интенсивность боли	Основная группа		Группа сравнения	
	кол-во	%	кол-во	%
Нет (0)	0	0,0%	0	0,0%
Незначительная (1-3 балла)	0	0,0%	0	0,0%
Умеренная (4-6 баллов)	88	78,6%	77	65,3%
Выраженная (7-9 баллов)	24	21,4%	41	34,7%
$\chi^2$	5,026; Df=1; p=0,025			

**Таблица 3.** Интенсивность болевого синдрома на 5 сутки после геморроидэктомии

Интенсивность боли	Основная группа		Группа сравнения	
	кол-во	%	кол-во	%
Нет (0)	5	4,5%	2	1,7%
Незначительная (1-3 балла)	95	84,8%	85	72,0%
Умеренная (4-6 баллов)	12	10,7%	31	26,3%
Выраженная (7-9 баллов)	0	0,0%	0	0,0%
$\chi^2$	10,087; Df=2; p=0,007			

**Таблица 4.** Особенности течения послеоперационного периода

Осложнение	Основная группа		Группа сравнения		$\chi^2$ ; Df=1	
	кол-во	%	кол-во	%	Значение	p
Незначительная геморрагия	16	14,3%	43	36,4%	14,788	<0,001
Кровотечение из культи узла	0	0,0%	4	3,4%	3,864	0,050
Рефлекторная задержка мочи	11	9,8%	12	10,2%	0,008	0,930

**Рис. 1.** Частота осложненного течения послеоперационного периода по геморрагическому синдрому

Продолжительность анальгезии составила  $3,4 \pm 1,0$  сутки в основной и  $4,3 \pm 1,2$  суток – в группе сравнения ( $t=6,14$ ;  $p<0,001$ ).

Показатель интенсивности боли, оцененный через сутки после операции (табл. 2) соответствовал 4-6 баллам (умеренная боль) в 78,6% (88 пациентов) случаев в основной группе и 65,3% (77) случаев – в группе сравнения. При этом выраженная болезненность (7-9 баллов) отмечалась со статистически значимо ( $\chi^2=5,026$ ; Df=1;  $p=0,025$ )

меньшей частотой в основной группе (21,4%; 24 пациента), чем в группе сравнения (34,7%; 41 пациент). Показатель незначительной боли (1-3 балла) и отсутствие боли не наблюдалось в обеих группах исследования.

В дальнейшем, оценка интенсивности боли на 5 сутки после геморроидэктомии показала, что выраженного болевого синдрома не отмечено ни в одном случае в обеих группах исследования (табл. 3).



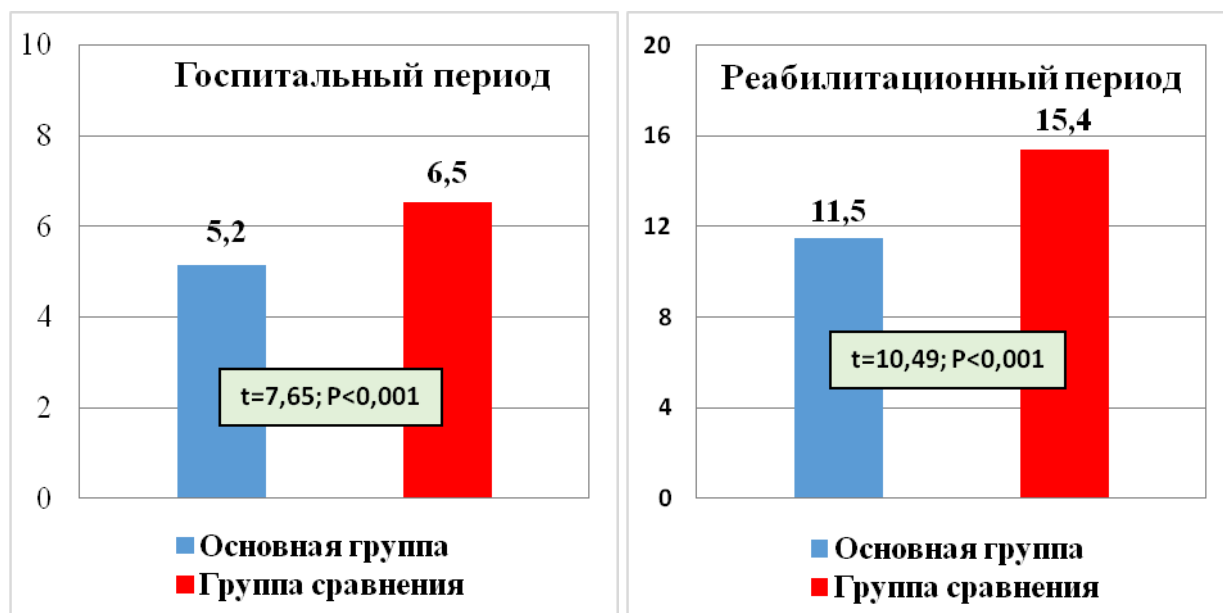


Рис. 2. Средняя продолжительность госпитального и общего реабилитационного периода (сутки)

Таблица 5. Частота геморрагических осложнений после выписки в сроки до 3-х месяцев наблюдения

Критерий	Основная группа		Группа сравнения	
	кол-во	%	кол-во	%
Периодическое скудное геморрагическое отделяемое	6	5,4%	13	11,0%
Геморрагия, потребовавшая аппликационный гемостаз	2	1,8%	5	4,2%
Геморрагия, потребовавшая прошивание	0	0,0%	2	1,7%
Больных с осложнениями	8	7,1%	20	16,9%
Больных без осложнений	104	92,9%	98	83,1%
$\chi^2$	5,168; Df=1; p=0,024			

У значительной части пациентов как в группе сравнения (72,0%), так и в основной группе (84,8%) были получены результаты в 1-3 балла, соответствующие категории незначительной болезненности в зоне операции.

Изучение особенностей течения послеоперационного периода (табл. 4) показало, что незначительная геморрагия встречалась со статистически значимой ( $\chi^2=14,788$ ; Df=1;  $p<0,001$ ) меньшей частотой в основной группе – 14,3% (16 пациентов) случаев, чем в группе сравнения – 36,4% (43 больных).

В основной группе кровотечения из культи геморроидального узла не отмечены, а в группе сравнения данный показатель составил 3,4% (4 больных). Также, не выявлено межгрупповых отличий по частоте встречаемости послеоперационной рефлекторной задержки мочи (табл. 4).

Частота случаев с послеоперационными осложнениями (рис. 1), потребовавшими дополнительных вмешательств, составила 6,3% (7 случаев) в основной группе и 18,6% (22 случая) – в группе сравнения ( $\chi^2=7,165$ ; Df=1;  $p=0,005$ ). В данной структуре в основной группе во всех случаях осложненного течения эффективным оказался дополнительный местный гемостаз, тогда как в группе сравнения кроме местного гемостаза

(16,1%), было выполнено прошивание культи узла (2,5%).

Из рис. 2 видно, что средняя длительность госпитального этапа лечения в основной группе составила  $5,2\pm 1,3$  суток, что было статистически значимо ( $t=7,65$ ;  $P<0,001$ ) меньше, чем в группе сравнения, где изучаемый показатель составил  $6,5\pm 1,4$  суток.

Также можно было проследить, что продолжительность реабилитационного периода после геморроидэктомии с применением предложенной методики местного гемостаза у больных с сопутствующей медикаментозной гипокоагуляцией составила всего  $11,5\pm 2,6$  суток (основная группа), тогда как классическая геморроидэктомия в данной когорте пациентов сопровождалась более длительной ( $t=10,49$ ;  $P<0,001$ ) реабилитацией –  $15,4\pm 2,9$  суток (группа сравнения).

Прослежен послеоперационный срок до 3 месяцев, в течение которого в основной группе больных осложненного течения отмечено всего в 7,1% (8 из 112) случаев, а в группе сравнения – в 16,9% (20 из 118) случаев ( $\chi^2=5,168$ ; Df=1;  $p=0,024$ ). Как видно из табл. 5 в структуре осложненного течения периодическое скудное геморрагическое отделяемое составило большинство и было отмечено в 5,4% случаев в общей когорте больных основной группы (6 из 112). При этом, в

группе сравнения данное осложнение наблюдалось с частотой 11,0% (13 из 118), что было статистически значимо выше. Геморрагия, потребовавшая аппликационный гемостаз наблюдалась с частотой в 1,8% (2 из 112) в основной и 4,2% (5 из 118) – в группе сравнения. Геморрагия, потребовавшая прошивание не отмечена в основной группе и наблюдалась у 2 (1,7%) пациентов в группе сравнения, что также свидетельствует о высокой клинической эффективности предложенных методик лечения хронического геморроя у пациентов с сопутствующей сердечно-сосудистой патологией, требующей медикаментозной гипокоагуляции.

Нами определены следующие определения хорошего, удовлетворительного и неудовлетворительного результатов лечения хронического комбинированного геморроя:

- хороший - отсутствие клинических проявлений (геморрагии, болевого синдрома).
- удовлетворительный - незначительное геморрагическое отделяемое (соответствующее типу I по BARC) в первый месяц после операции; наличие периодического болевого синдрома.
- неудовлетворительный - развитие рецидива геморрагического синдрома, потребовавшего госпитализации для проведения гемостаза.

По данным сводных результатов геморроидэктомии хороший результат был выявлен в 89,3% (100 из 112) случаев в основной группе больных со статистически значимой разницей в отличие от группы сравнения, где хороший результат был получен у 79,7% (94 из 118) пациентов. Частота неудовлетворительных результатов составила 1,8% (2 из 112) в основной группе и 6,8% (8 из 118) – в группе сравнения ( $\chi^2=11,958$ ; Df=2; p=0,003).

**Выводы.** Предложенный способ геморроидэктомии с сопутствующей анальной трещиной у больных с медикаментозной гипокоагуляцией по поводу кардиогенной патологии включает выполнение геморроидэктомии по Миллигану-Моргану с полным восстановлением слизистой анального канала с использованием атравматических рассасывающихся швов, а также рассечение анального сфинктера с аппликацией на рану 4% геля Хемобен, обеспечивающего улучшение качества и устойчивости локального гемостаза.

Сравнительный анализ результатов геморроидэктомии у больных с медикаментозной гипокоагуляцией показал, что аппликация гемостатического средства в зону рассеченных в области анального сфинктера тканей за счет высокой адгезивности и барьерной функции позволила снизить интенсивность болевого синдрома (на 3 сутки после операции -  $4,3\pm 1,3$  балла в группе сравнения против  $3,5\pm 1,0$  баллов в основной группе;  $t=5,42$ ;  $p<0,001$ ), сократить частоту осложненного

течения послеоперационного периода по геморрагическому синдрому с 18,6% до 6,3% ( $\chi^2=7,165$ ; Df=1;  $p=0,005$ ), при этом в 2,5% случаев (3 пациентов в группе сравнения) потребовалось выполнение дополнительного прошивания культи удаленного узла.

Более быстрый период восстановления больных позволил в основной группе сократить госпитальный период с  $6,5\pm 1,4$  до  $5,2\pm 1,3$  суток ( $t=7,65$ ;  $p<0,001$ ), и общий период послеоперационной реабилитации с  $15,4\pm 2,9$  до  $11,5\pm 2,6$  суток ( $t=10,49$ ;  $p<0,001$ ). В целом, в основной группе доля хороших и удовлетворительных результатов операции была улучшена с 93,2% до 98,2% ( $\chi^2=11,958$ ; Df=2;  $p=0,003$ ).

### Литература:

1. Tournu G, Abramowitz L, Couffignal C, et al.; GREP study group; MG-PREVAPROCT study group. Correction to: Prevalence of anal symptoms in general practice: a prospective study. *BMC Fam Pract.* 2019;20(1):14.
2. Sun Z, Migaly J. Review of Hemorrhoid Disease: Presentation and Management. *Clin Colon Rectal Surg.* 2016;29(1):22-9.
3. Pata F, Sgró A, Ferrara F, Vigorita V, Gallo G, Pellino G. Anatomy, Physiology and Pathophysiology of Haemorrhoids. *Rev Recent Clin Trials.* 2021;16(1):75-80.
4. Zagriadskii E.A, Bogomazov A.M, Golovko E.B. Conservative Treatment of Hemorrhoids: Results of an Observational Multicenter Study. *Adv Ther.* 2018;35(11):1979-92.
5. Salusso P, Testa V, Mochet S, Arezzo A, Allaix ME, Salzano A, Morino M, Mistrangelo M. Management of Hemorrhoidal Disease in Special Conditions: A Word of Caution. *Rev Recent Clin Trials.* 2021;16(1):22-31.
6. Nelson RS, Thorson AG. Risk of bleeding following hemorrhoidal banding in patients on antithrombotic therapy. *Gastroenterol Clin Biol.* 2009;33(6-7):463-5.
7. Atallah S, Maharaja GK, Martin-Perez B, Burke JP, Albert MR, Larach SW. Transanal hemorrhoidal dearterialization (THD): a safe procedure for the anticoagulated patients? *Tech Coloproctol.* 2016;20:461-466.
8. Gecim IE. Management of Hemorrhoidal Disease in Special Condition. In Ratto C. et al. *Hemorrhoids, Coloproctology 2.* Springer International Publishing AG. 2018:113-118.
9. Haksal MC, Yazicioglu MB, Tiryaki C, et al. Safety of surgical treatment of hemorrhoids in elderly patients. *J Health Sciences.* 2015;5(3):99-103
10. McBeth PB, Weinberg JA, Sarani B, et al. A surgeon's guide to anticoagulant and antiplatelet medications part one: warfarin and new direct oral anticoagulant medications. *Trauma Surg Acute Care Open.*

2016;1:1-5.

11. Yang HK. Hemorrhoids in a Specific Condition. in Hemorrhoids. Springer-Verlag, Berlin Heidelberg, 2014:26-123

12. Yeung LYY, Sarani B, Weinberg JA, McBeth PB, May AK. Surgeon's guide to anticoagulant and antiplatelet medications part two: antiplatelet agents and perioperative management of long-term anticoagulation. Trauma Surg Acute Care Open. 2016;1: 1-7.

### **РЕЗУЛЬТАТЫ ХИРУРГИЧЕСКОГО ЛЕЧЕНИЯ ХРОНИЧЕСКОГО ГЕМОРРОЯ У БОЛЬНЫХ С МЕДИКАМЕНТОЗНОЙ ГИПОКОАГУЛЯЦИЕЙ**

*Рузибаев Р.Ю., Умаров Д.А., Сапаев Д.Ш.,  
Рузметов Б.А.*

**Резюме.** Геморрой, являясь самой распространенной в мире неонкологической аноректальной патологией имеет тенденцию к возрастанию частоты встречаемости с возрастом населения. Цель исследования: изучить результаты хирургического лечения хронического геморроя III-IV стадии у пациентов с медикаментозной гипокоагуляцией. Материал и методы. Основой исследования являлись 230 пациентов с хроническим комбинированным геморроем III-IV стадии, сопутствующей сердечно-сосудистой патологией и на фоне антитромбоцитарной или антикоагулянтной терапии, пролеченных в клинике Ургенчском фи-

лиале Ташкентской медицинской академии за 2010-2021 гг. Результаты. Сравнительный анализ результатов геморроидэктомии у больных с медикаментозной гипокоагуляцией показал, что аппликация гемостатического средства в зону рассеченных в области анального сфинктера тканей за счет высокой адгезивности и барьерной функции позволила снизить интенсивность болевого синдрома (на 3 сутки после операции -  $4,3 \pm 1,3$  балла в группе сравнения против  $3,5 \pm 1,0$  баллов в основной группе;  $t=5,42$ ;  $p<0,001$ ), сократить частоту осложненного течения послеоперационного периода по геморрагическому синдрому с 18,6% до 6,3% ( $\chi^2=7,165$ ;  $Df=1$ ;  $p=0,005$ ), при этом в 2,5% случаев (3 пациентов в группе сравнения) потребовалось выполнение дополнительного прошивания культи удаленного узла. Заключение. Предложенный способ геморроидэктомии у больных с медикаментозной гипокоагуляцией по поводу кардиогенной патологии включает выполнение геморроидэктомии по Миллигану-Моргану с полным восстановлением слизистой анального канала с использованием атравматических рассасывающихся швов, а также рассечение анального сфинктера с аппликацией на рану 4% геля Хемобен, обеспечивающего улучшение качества и устойчивости локального гемостаза.

**Ключевые слова:** хронический геморрой III-IV стадии, медикаментозная гипокоагуляция, хирургическое лечение, геморроидэктомия, локальный гемостаз, Хемобен.