

БИМЕДИЦИНА ВА АМАЛИЁТ ЖУРНАЛИ

7 ЖИЛД, 5 СОН

ЖУРНАЛ БИМЕДИЦИНЫ И ПРАКТИКИ

ТОМ 7, НОМЕР 5

JOURNAL OF BIOMEDICINE AND PRACTICE

VOLUME 7, ISSUE 5



Бош муҳаррир:

Ризаев Жасур Алимжанович
тиббиёт фанлари доктори, профессор,
Самарқанд давлат тиббиёт университети ректори
ORCID ID: 0000-0001-5468-9403

Бош муҳаррир ўринбосари:

Зиядуллаев Шухрат Худайбердиевич
тиббиёт фанлари доктори, Самарқанд давлат тиббиёт
университети Илмий ишлар ва инновациялар бўйича
проректори, **ORCID ID:** 0000-0002-9309-3933

Масъул котиб:

Самиева Гулноза Утқуровна
тиббиёт фанлари доктори, доцент,
Самарқанд давлат тиббиёт университети
ORCID ID: 0000-0002-6142-7054

Нашр учун масъул:

Абзалова Шахноза Рустамовна
тиббиёт фанлари номзоди, доцент,
Тошкент Педиатрия тиббиёт институти.
ORCID ID: 0000-0002-0066-3547

ТАХРИРИЯТ КЕНГАШИ:

Арипова Тамара Уктамовна

*Иммунология ва инсон геномикаси институти директори –
тиббиёт фанлари доктори, профессор, Ўзбекистон
Республикаси Фанлар академияси академиги*

Jin Young Choi

*Сеул миллий университети Стоматология мактаби оғиз ва
юз-жағ жарроҳлиги департаменти профессори, Жанубий
Кореянинг юз-жағ ва эстетик жарроҳлик ассоциацияси
президенти*

Гулямов Суръат Сандвалневич

*тиббиёт фанлари доктори, профессор Тошкент педиатрия
тиббиёт институти Илмий ишлар ва инновациялар бўйича
проректор. ORCID ID: 0000-0002-9444-4555*

Абдуллаева Наргиза Нурмаматовна

*тиббиёт фанлари доктори, профессор, Самарқанд
давлат тиббиёт университети проректори, 1-клиникаси бош
врачи. ORCID ID: 0000-0002-7529-4248*

Худоярова Дилдора Рахимовна

*тиббиёт фанлари доктори, доцент, Самарқанд давлат
тиббиёт университети №1-сон Акушерлик ва гинекология
кафедраси мудири
ORCID ID: 0000-0001-5770-2255*

Раббимова Дилфуза Таштемировна

*тиббиёт фанлари номзоди, доцент, Самарқанд давлат
тиббиёт университети Болалар касалликлари
пропедевтикаси кафедраси мудири.
ORCID ID: 0000-0003-4229-6017*

Орипов Фирдавс Суръатович

*тиббиёт фанлари доктори, доцент, Самарқанд давлат
тиббиёт университети Гистология, цитология ва
эмбриология кафедраси мудири
ORCID ID: 0000-0002-0615-0144*

Ярмухамедова Саодат Хабибовна

*тиббиёт фанлари номзоди, доцент, Самарқанд давлат
тиббиёт университети Ички касалликлар пропедевтикаси
кафедраси мудири, ORCID ID: 0000-0001-5975-1261*

Мавлянов Фарход Шавкатович

*тиббиёт фандар доктори, Самарқанд давлат тиббиёт
университети болалар жарроҳлиги кафедраси доценти
ORCID ID: 0000-0003-2650-4445*

Акбаров Миршавкат Миролимович

*тиббиёт фанлари доктори, В.Ваҳидов номидаги
Республика ихтисослаштирилган жарроҳлик маркази*

Саидов Садамир Аброрович

*тиббиёт фанлар доктори,
Тошкент фармацевтика институти
ORCID ID: 0000-0002-6616-5428*

Тураев Феруз Фатхуллаевич

*тиббиёт фанлари доктори, ортирилган юрак
нуқсонлари бўлими, В.Ваҳидов номидаги Республика
ихтисослаштирилган жарроҳлик маркази
ORCID ID: 0000-0002-6778-6920*

Худанов Бахтинур Ойбутаевич

*тиббиёт фанлари доктори,
Ўзбекистон Республикаси Инновацион
ривожланиш вазирлиги бўлим бошлиғи*

Бабаджанов Ойбек Абдужаббарович

*тиббиёт фанлари доктори, Тошкент педиатрия
тиббиёт институти, Тери-таносил, болалар
тери-таносил касалликлари ва ОИТС
ORCID ID: 0000-0002-3022-916X*

Теребаев Билим Алдамуратович

*тиббиёт фанлари номзоди, доцент, Тошкент
педиатрия тиббиёт институти Факультет болалар
хирургия кафедраси. ORCID ID: 0000-0002-5409-4327*

Юлдашев Ботир Ахматович

*тиббиёт фанлари номзоди,
Самарқанд давлат тиббиёт университети
№2-сон Педиатрия, неонатология ва болалар
касалликлари пропедевтикаси кафедраси доценти.
ORCID ID: 0000-0003-2442-1523*

Эшқобилов Тура Жураевич

*тиббиёт фанлари номзоди, Самарқанд давлат
тиббиёт университети Суд тиббиёти ва патологик
анатомия кафедраси доценти.
ORCID ID: 0000-0003-3914-7221*

Рахимов Нодир Махамматқулович

*тиббиёт фанлари доктори, Самарқанд давлат
тиббиёт университети, онкология кафедраси доценти
ORCID ID: 0000-0001-5272-5503*

Саҳифаловчи: Хуршид Мирзахмедов

Контакт редакций журналлов. www.tadqiqot.uz

ООО Tadqiqot город Ташкент,
улица Амира Темура пр.1, дом-2.

Web: <http://www.tadqiqot.uz/>; E-mail: info@tadqiqot.uz

Тел: (+998-94) 404-0000

Editorial staff of the journals of www.tadqiqot.uz

Tadqiqot LLC The city of Tashkent,
Amir Temur Street pr.1, House 2.

Web: <http://www.tadqiqot.uz/>; E-mail: info@tadqiqot.uz

Phone: (+998-94) 404-0000

Главный редактор:

Ризаев Жасур Алимджанович
доктор медицинских наук, профессор, Ректор
Самаркандского государственного медицинского
университета, **ORCID ID:** 0000-0001-5468-9403

Заместитель главного редактора:

Зиядуллаев Шухрат Худайбердиевич
доктор медицинских наук, проректор по научной
работе и инновациям Самаркандского государственного
медицинского университета, **ORCID ID:** 0000-0002-9309-

Ответственный секретарь:

Самиева Гульноза Уткуровна
доктор медицинских наук, доцент Самаркандского
государственного медицинского университета.
ORCID ID: 0000-0002-6142-7054

Ответственный за публикацию:

Абзалова Шахноза Рустамовна
кандидат медицинских наук, доцент, Ташкентский
педиатрический медицинский институт.
ORCID ID: 0000-0002-0066-3547

РЕДАКЦИОННЫЙ КОЛЛЕГИЯ:

Арипова Тамара Уктамовна

директор Института иммунологии и геномики человека
доктор медицинских наук, профессор, академик АН РУз

Jin Young Choi

профессор департамента оральной и челюстно-лицевой
хирургии школы стоматологии Стоматологического
госпитала Сеульского национального университета,
Президент Корейского общества челюстно-лицевой и
эстетической хирургии

Гулямов Суръат Саидвалиевич

доктор медицинских наук., профессор Проректор по научной
работе и инновациям в Ташкентском педиатрическом
медицинском институте. **ORCID ID:** 0000-0002-9444-4555

Абдуллаева Наргиза Нурмаатовна

доктор медицинских наук, профессор, проректор
Самаркандского государственного медицинского
университета, **ORCID ID:** 0000-0002-7529-4248

Худоярова Дилдора Рахимовна

доктор медицинских наук, доцент, заведующая кафедрой
Акушерства и гинекологии №1 Самаркандского
государственного медицинского университета
ORCID ID: 0000-0001-5770-2255

Раббимова Дилфуза Таштемировна

кандидат медицинских наук, доцент, заведующая
кафедрой Пропедевтики детских болезней Самаркандского
государственного медицинского университета
ORCID ID: 0000-0003-4229-6017

Орипов Фирдавс Суръатович

доктор медицинских наук, доцент, заведующий кафедрой
Гистологии, цитологии и эмбриологии Самаркандского
государственного медицинского университета
ORCID ID: 0000-0002-0615-0144

Ярмухамедова Саодат Хабибовна

кандидат медицинских наук, доцент, заведующая
кафедрой Пропедевтики внутренних болезней Самаркандского
государственного медицинского университета
ORCID ID: 0000-0001-5975-1261

Мавлянов Фарход Шавкатович

доктор медицинских наук, доцент кафедры Детской
хирургии Самаркандского государственного медицинского
университета, **ORCID ID:** 0000-0003-2650-4445

Акбаров Миршавкат Миролимович

доктор медицинских наук,
Республиканский специализированный центр
хирургии имени академика В.Вахидова

Саидов Саидмир Абборович

доктор медицинских наук, Ташкентский
фармацевтический институт
ORCID ID: 0000-0002-6616-5428

Тураев Феруз Фатхуллаевич

доктор медицинских наук, главный научный с
трудник отделения приобретенных пороков сердца
Республиканского специализированного центра
хирургии имени академика В.Вахидова.
ORCID ID: 0000-0002-6778-6920

Худанов Бахтинур Ойбутаевич

доктор медицинских наук, Министерство
Инновационного развития Республики Узбекистан

Бабаджанов Ойбек Абдужаббарович

доктор медицинских наук, Ташкентский педиатрический
медицинский институт, кафедра Дерматовенерология, детская
дерматовенерология и СПИД, **ORCID ID:** 0000-0002-3022-916X

Теребаев Билим Алдамуратович

кандидат медицинских наук, доцент кафедры Факультетской
детской хирургии Ташкентского педиатрического
медицинского института.
ORCID ID: 0000-0002-5409-4327

Юлдашев Ботир Ахматович

кандидат медицинских наук, доцент кафедры Педиатрии,
неонатологии и пропедевтики детских болезней №2
Самаркандского государственного медицинского университета
ORCID ID: 0000-0003-2442-1523

Эшкobilов Тура Жураевич

кандидат медицинских наук, доцент кафедры Судебной
медицины и патологической анатомии Самаркандского
государственного медицинского университета
ORCID ID: 0000-0003-3914-7221

Рахимов Нодир Махамматкулович

доктор медицинских наук, доцент кафедры
онкологии Самаркандского государственного
медицинского университета
ORCID ID: 0000-0001-5272-5503

Верстка: Хуршид Мирзахмедов

Контакт редакций журналов. www.tadqiqot.uz
ООО Tadqiqot город Ташкент,
улица Амира Темура пр.1, дом-2.
Web: <http://www.tadqiqot.uz/>; E-mail: info@tadqiqot.uz
Тел: (+998-94) 404-0000

Editorial staff of the journals of www.tadqiqot.uz
Tadqiqot LLC The city of Tashkent,
Amir Temur Street pr.1, House 2.
Web: <http://www.tadqiqot.uz/>; E-mail: info@tadqiqot.uz
Phone: (+998-94) 404-0000

Chief Editor:

Rizaev Jasur Alimjanovich
MD, DSc, Professor of Dental Medicine,
Rector of the Samarkand State Medical University
ORCID ID: 0000-0001-5468-9403

Deputy Chief Editor:

Ziyadullaev Shukhrat Khudayberdievich
Doctor of Medical Sciences, Vice-Rector for scientific work
and Innovation, Samarkand State Medical University
ORCID ID: 0000-0002-9309-3933

Responsible secretary:

Samieva Gulnoza Utkurovna
doctor of Medical Sciences, Associate Professor,
Samarkand State Medical University
ORCID ID: 0000-0002-6142-7054

Responsible for publication:

Abzalova Shaxnoza Rustamovna
Candidate of Medical Sciences, Associate Professor,
Tashkent Pediatric Medical Institute.
ORCID ID: 0000-0002-0066-3547

EDITORIAL BOARD:

Aripova Tamara Uktamovna

*Director of the Institute of Immunology and Human Genomics -
Doctor of Medical Sciences, Professor, Academician of the
Academy of Sciences of the Republic of Uzbekistan*

Jin Young Choi

*Professor Department of Oral and Maxillofacial
Surgery School of Dentistry Dental Hospital
Seoul National University, President of the
Korean Society of Maxillofacial Aesthetic Surgery*

Gulyamov Surat Saidvalievich

*Doctor of Medical Sciences, Professor Tashkent Pediatric
Medical Institute Vice-Rector for Research and Innovation.
ORCID ID: 0000-0002-9444-4555*

Abdullaeva Nargiza Nurmatovna

*Doctor of Medical Sciences, Professor, Vice-Rector
Samarkand State Medical University, Chief Physician of
the 1st Clinic **ORCID ID:** 0000-0002-7529-4248*

Khudoyarova Dildora Rakhimovna

*Doctor of Medical Sciences, Associate Professor,
Head of the Department of Obstetrics and Gynecology,
Samarkand State Medical University No.1
ORCID ID: 0000-0001-5770-2255*

Rabbimova Dilfuza Tashtemirovna

*Candidate of Medical Sciences, Associate Professor,
Head of the Department of Propaedeutics of Pediatrics,
Samarkand State Medical University.
ORCID ID: 0000-0003-4229-6017*

Oripov Firdavs Suratovich

*Doctor of Medical Sciences, Associate Professor,
Head of the Department of Histology, Cytology and
Embryology of Samarkand State Medical University.
ORCID ID: 0000-0002-0615-0144*

Yarmukhamedova Saodat Khabibovna

*Candidate of Medical Sciences, Associate Professor,
Head of the Department of Propaedeutics of Internal
Medicine, Samarkand State Medical University.
ORCID ID: 0000-0001-5975-1261*

Mavlyanov Farkhod Shavkatovich

*Doctor of Medicine, Associate Professor of Pediatric
Surgery, Samarkand State Medical University
ORCID ID: 0000-0003-2650-4445*

Akbarov Mirshavkat Mirolimovich

*Doctor of Medical Sciences,
Republican Specialized Center of Surgery
named after academician V.Vakhidov*

Saidamir Saidov

*Doctor of Medical Sciences,
Tashkent Pharmaceutical Institute,
ORCID ID: 0000-0002-6616-5428*

Turaev Feruz Fatkhullaevich

*MD, DSc, Department of Acquired Heart Diseases,
V.Vakhidov Republican Specialized Center Surgery
ORCID ID: 0000-0002-6778-6920*

Khudanov Bakhtinur Oybutaevich

*Associate professor of Tashkent State Dental Institute,
Ministry of Innovative Development
of the Republic of Uzbekistan*

Babadjanov Oybek Abdujabbarovich

*Doctor of sciences in medicine, Tashkent Pediatric
Medical Institute, Department of Dermatovenerology,
pediatric dermatovenerology and AIDS
ORCID ID: 0000-0002-3022-916X*

Terebaev Bilim Aldamuratovich

*Candidate of Medical Sciences, Associate Professor,
Tashkent Pediatric Medical Institute,
Faculty of Children Department of Surgery.
ORCID ID: 0000-0002-5409-4327.*

Yuldashev Botir Akhmatovich

*Candidate of Medical Sciences, Associate Professor of
Pediatrics, Neonatology and Propaedeutics of Pediatrics,
Samarkand State Medical University No. 2.
ORCID ID: 0000-0003-2442-1523*

Eshkobilov Tura Juraevich

*candidate of medical Sciences, associate Professor
of the Department of Forensic medicine and pathological
anatomy of the Samarkand state medical University
ORCID ID: 0000-0003-3914-7221*

Rahimov Nodir Maxammatkulovich

*DSc, Associate Professor of Oncology,
Samarkand State Medical University
ORCID ID: 0000-0001-5272-5503*

Page Maker: Khurshid Mirzakhmedov

Контакт редакций журналов. www.tadqiqot.uz
ООО Tadqiqot город Ташкент,
улица Амира Темура пр.1, дом-2.
Web: <http://www.tadqiqot.uz/>; E-mail: info@tadqiqot.uz
Тел: (+998-94) 404-0000

Editorial staff of the journals of www.tadqiqot.uz
Tadqiqot LLC The city of Tashkent,
Amir Temur Street pr.1, House 2.
Web: <http://www.tadqiqot.uz/>; E-mail: info@tadqiqot.uz
Phone: (+998-94) 404-0000

МУНДАРИЖА | СОДЕРЖАНИЕ | CONTENT

OBSTETRICS AND GYNECOLOGY

1. **Askarova K. Fotima**
CERVICITIS AND PREGNANCY.....10
2. **Matlubov M. Mansur, Nematulloev K. Tukhtasin**
FEATURES OF THE FUNCTIONAL STATE OF EXTERNAL RESPIRATION
IN PREGNANT WOMEN WITH VARIOUS DEGREES OF OBESITY.....14
3. **Tilyavova A. Sitora, Shopulotov A. Shokhrukh**
URINARY INCONTINENCE AND URINARY LOSE: THE QUALITY OF LIFE
OF PATIENTS.....22
4. **Todjiyeva I. Nigina**
HYPERPLASTIC PROCESSES OF ENDOMETRIUM IN PREMENOPAUSE:
IMPROVEMENT OF TREATMENT METHODS.....29
5. **Khasanova A. Dilyafuz**
AUTOIMMUNE THYROIDITIS: PREGNANCY AND CHILDHOOD.....36

ALLERGOLOGY AND IMMUNOLOGY

6. **Jabborova I. Oysha, Nuraliev A. Nekkadam**
CHARACTERISTICS OF THE EFFECT OF ACUTE EXPOSURE ON THE
PHENOMENON OF BACTERIAL TRANSLOCATION.....42
7. **Karimova A. Maqsuda, Kurbanova N. Nodira**
STUDY OF THE EFFECT OF A GENE-MODIFIED PRODUCT (SOY) ON THE
MICROFLORA OF THE COLON.....50
8. **Nazarova O. Nigina, Jabbarov A. Azim**
THE ROLE OF TGF β 1 GENE IN THE DEVELOPMENT OF LYUPUS NEPHRITIS.....58
9. **Yuldasheva Kh. Dilnavoz**
DIAGNOSTIC SIGNIFICANCE OF CLINICAL AND LABORATORY MARKERS
IN THE DEVELOPMENT OF NON-ALCOHOLIC FATTY LIVER DISEASE.....62

HEMATOLOGY

10. **Djalalova K. Ozoda**
EFFECT OF CASEIN HYDROLYSATES ON BLOOD LIPIDEMIC INDEX.....72
11. **Rizaev A. Jasur, Makhmonov S. Lutfulla, Gadaev G. Abdugafar, Turakulov I. Rustam**
CHOICE OF THERAPY FOR IRON DEFICIENCY ANEMIA ASSOCIATED WITH
HELICOBACTER PYLORI.....77

INTERNAL MEDICINE

12. **Abdugaffar D. Dusanov, Toshpulat A. Okboev, Jamshid A. Ismailov, Munavvar P. Safarova.**
CLINICAL AND IMMUNOLOGICAL FEATURES OF NON-SPECIFIC ULCERATIVE
COLITIS.....90
13. **Ismoilova A. Yulduz, Agababyan R. Irina, Akhatova P. Vazira**
ORGANIZATION OF SPECIALIZED MEDICAL CARE FOR PATIENTS WITH CHRONIC
HEART FAILURE.....97
14. **Pulatova Shakhnoza, Nabieva Dildora**
ASSESSMENT OF THE CLINICAL AND PATHOGENETIC SIGNIFICANCE OF
MINERAL METABOLISM DISORDERS IN PATIENTS WITH ANKYLOSING
SPONDYLITIS.....104

MORPHOLOGY

15. **Narzullaev Sh. Shokhrukh, Tursunkulov K. Jonibek**
EXPERIMENTAL STUDY OF THE ACTION OF IR-DIODE LASERS ON THE ESOPHAGUS MUCOSA.....117
16. **Boykuziev Kh. Hayitboy, Shodiyarova S. Dilfuza**
COMPARATIVE MORPHOLOGY OF THE NERVOUS SYSTEM OF THE LIVER OF MAMMALS WITH DIFFERENT TYPES OF FOOD.....123
17. **Ismoilov Jasur, Khamidova Farida**
MORPHOLOGICAL CHANGES OF BRONCH AND LUNG PARENCHYMA IN PNEUMOPATHIES DEPENDING ON GESTATION DATE.....130
18. **Oripov S. Firdavs, Togaeva S. Gulnora**
PREVALENCE OF DIABETIC FOOT IN PATIENTS WITH TYPE 2 DIABETES MELLITUS IN THE SAMARKAND REGION.....143
19. **Rashidov M. Abdulla i**
MORPHOLOGICAL CHANGES OF THE THYROID AND PANCREATES IN EXPERIMENTAL HYPOTHYROIDISM.....148
20. **Usanov S. Sanjar, Ismoilov I Ortik.**
STUDY OF THE MORPHOMETRIC INDICATORS OF THE LIVER OF PUREBRED RATS UNDER THE INFLUENCE OF 4 TYPES OF ANTI-INFLAMMATORY DRUGS IN POLYPHARMACY.....154
21. **Khamidova M. Farida, Umarova A. Farangiz**
MORPHOFUNCTIONAL CHARACTERISTICS OF PLACENTA OF WOMEN WITH HYPOTHYROIDISM.....159
22. **Yusupova A. Nargiza, Oripov S. Firdavs**
NON-INVASIVE DIAGNOSIS OF FUNCTIONAL CHANGES IN THE GASTRIC UNDER THE INFLUENCE OF ENERGY DRINKS.....166

NARCOLOGY AND PSYCHIATRY

23. **Kenzhaeva K. Nargiza, Rizaev A. Jasur, Umirov E. Safar**
CHARACTERISTICS OF THE DYNAMICS OF THE SEX AND AGE COMPOSITION OF PERSONS DEPENDENT TO DRUGS.....178
24. **Dusov K. Abdimurod, Ochilov U. Ulugbek**
CLINICAL AND CATAMNESTIC FEATURES FORMATION OF A DEFECT IN PATIENTS WITH PARANOID SCHIZOPHRENIA.(LITERATURE REVIEW).....186
25. **Samiyev S. Asliddin, Jabborov Ilhom**
COMPLEX TREATMENT IN LUMBAR REGION DEGENERATIVE-SPONDYLOGEN RADICULOPATHIES IN PREGNANT WOMEN.....192

ONCOLOGY

26. **Alimkhodzhaeva T. Lola, Khasanov S. Komiljon**
PATHOGENETIC FEATURES AND ASPECTS OF THE PREVALENCE OF BREAST CANCER.....197
27. **Rizaev A. Jasur, Rakhimov M. Nodir, Kodyrov Kh. Khamidullo, Shakhanova Sh. Shakhnoza**
STUDY OF PROSTATE CANCER DEATH BY REGIONS OF THE REPUBLIC OF UZBEKISTAN.....202

28. **Yorov Sh. Lutfillo, Djuraev D. Dekhkanovich, Raximov M. Nodir, Shakhanova Sh. Shakhnoza**
EVALUATION OF THE STATE OF THE IMMUNE STATUS IN PATIENTS WITH BREAST CANCER WITH THE DETERMINATION OF THE EFFECTIVENESS OF NEOADJUVANT POLYCHEMOTHERAPY.....211
29. **Zakirova N. Nargiza, Osmanova Z. Elnara, Rahimov M. Nodir, Ulmasov G. Firdavs**
P16/KI67 PROGNOSTIC FACTORS IN DETECTION OF CERVICAL CANCER IN WOMEN WITH HIGH RISK HPV.....217

OTORHINOLARYNGOLOGY

30. **Bekmurodov A. Muhammad, Lutfullayev U. Gayrat**
PATHOGENESIS AND TREATMENT FEATURES OF NASAL BLEEDING.....227
31. **Kobilova Sh. Shakhodat, Lutfullayev U. Gairat, Lutfullayev L. Umrillo**
COMPLEX THERAPY OF EXUDATIVE OTITIS MEDIA IN BENIGN NEOPLASMS OF THE NOSE, SINUS AND NASOPHARYNX IN THE POSTOPERATIVE PERIOD.....237
32. **Lutfullayev U. Gairat, Nematov S. Uktam, Safarova I. Nasiba**
HEMANGIOMAS OF THE NASAL CAVITY HAVE MILD EARLY SYMPTOMS THAT ARE ASSOCIATED WITH A VIOLATION OF THE BASIC FUNCTIONS OF THE NOSE.....242
33. **Lutfullayev U. Gayrat, Nematov S. Uktam, Safarova I. Nasiba**
ANALYTICAL EVALUATION OF THE MICROFLORA IN PATIENTS WITH BENIGN VASCULAR TUMORS OF THE NOSE CAVITY.....247
34. **Xamraev X. Farid, Lutfullayev U. Gayrat, Alieva K. Nigina, Valieva Sh. Sadokat**
THE USE OF TRISAMINE FOR THE TREATMENT OF PATIENTS WITH COCHLEOVESTIBULAR DISORDERS.....252

PEDIATRY

35. **Mirrakhimova K. Maktuba, Ikromova N. Shaxnoza**
CONNECTIVE TISSUE DYSPLASIA IN CHILDREN WITH ACUTE GLOMERULONEPHRITIS.....258
36. **Murtazaev S. Saidmurodkhon, Dzhililova R. Farizakhon**
CORRECTION OF PHYSICAL AND CHEMICAL PROPERTIES AND BIOELEMENTAL HOMEOSTASIS OF ORAL FLUID IN CHILDREN OF ARTIFICIAL FEEDING.....264
37. **Sharipov L. Isroil, Pardaev K. Shukur, Kholbekov K. Bakhodir**
SUDDEN INFANT DEATH SYNDROME (literature review).....274

SPORTS MEDICINE AND REHABILITATION

38. **Burkhanova L. Gulnoza**
COMPREHENSIVE REHABILITATION OF LESIONS OF THE LOCOMOTOR APPARATUS OF ATHLETES-CHESS PLAYERS.....282
39. **Burkhanova L. Gulnoza, Safin M. Shamil Makhmutovich, Revyanko Christina, Novikov Yury Olegovich**
MODERN POSSIBILITIES OF REHABILITATION FOR CRANIOVERTEBRAL PATHOLOGY.....288
40. **Kamalova A. Yokutkhon**
FEATURES OF NUTRITIONAL STATUS IN ADOLESCENTS ENGAGED IN DIFFERENT TYPES OF SPORTS ACTIVITIES.....292
41. **Majidova D. Guzal**
THE EFFECT OF HERBAL STRESS MEDICATIONS FOR ATHLETES.....297

42. **Khamrabayeva I. Feruza, Kayumov I. Aziz**
COMPARATIVE ANALYSIS OF CARDIORESPIRATORY STRESS TESTING OF
RUNNERS AND FOOTBALL PLAYERS.....302

STOMATOLOGY

43. **AKHROROVA Malika Shavkatovna**
INDIRECT BRACKET FIXATION METHOD - MODIFIED TECHNIQUE FOR
EFFICIENCY AND ACCURACY.....307
44. **Dusmukhamedov Z. Makhmudjon, Yuldashev A. Abduazim, Dusmukhamedov M. Shavkat.**
CURRENT STATE AND ACTUAL ASPECTS OF DENTAL IMPLANTATION.....313
45. **Inoyatov Sh.Amrillo , Khaydarov K. Nodirjon, Kamalova I. Malika**
ETIOLOGY, DIAGNOSIS AND MODERN TREATMENT OF ODONTOGENIC
PAIN.....320
46. **Khasanova E. Lola, Narova E. Nargiza**
PERIODONTAL STATUS DURING THE ORTHODONTIC TREATMENT WITH
REMOVABLE AND FIXED APPLIANCES.....328
47. **Khasanova E. Lola, Narova E. Nargiza.**
CHANGES OF ORAL PH AND HYGIENIC CONDITION OF THE ORAL CAVITY
DURING ORTHODONTIC TREATMENT.....334
48. **Rizaev A. Jasur, Bekmuratov R. Lukmon**
A NEW APPROACH TO THE PREVENTION OF TISSUE RESORPTION DURING
IMMEDIATE IMPLANT PLACEMENT.....340
49. **Tulaganov B. Bekzod, Rizaev A. Jasur, Tukhtarov E. Bakhrom**
FUNCTIONAL STATE OF THE ORTHOPEDIST DENTIST'S ORGANISM IN THE
DYNAMICS OF THE WORK WEEK.....347

TRAUMATOLOGY AND ORTHOPEDICS

50. **Mamatkulov M. Komiljon, Kobilov U. Akmal, Kholkhudjayev I. Farrux**
ARTHROSCOPIC TREATMENT OF DISEASES OF THE ANKLE JOINT.....353
51. **Shukparov B. Asylbek, Shomurodov E. Kakhramon**
RESULTS OF GUIDED BONE REGENERATION AFTER PRELIMINARY SOFT
TISSUE EXPANSION.....361
52. **Tilyakov Aziz B., Pardaev Saidkosim N., Yarikov Anton V.**
RECURRENCE OF HERNIATED DISC OF THE LUMBAR SPINE AFTER
MICRODISCECTOMY.....370

PHARMACOLOGY

53. **Allaeva J. Munira Jurakulovna, Boboev M. Bekhzod**
THE ROLE OF THE MICROELEMENT ZINC IN THE PROCESS OF METABOLISM
(LITERATURE REVIEW).....378

SURGERY

54. **Arziev A. Ismoil, Kurbaniyazov B. Zafar, Sulaymanov U. Salim, Nazarov Zokir**
SURGICAL CORRECTION OF PATIENTS WITH CHOLELITHIASIS COMPLICATED
BY MIRIZZI SYNDROME.....384

55. **Arziev A. Ismoil**
SURGICAL TREATMENT OF BILE PERITONITIS AS A COMPLICATION OF ACUTE DESTRUCTIVE CHOLECYSTITIS.....391
56. **Babajanov S. Akhmadjon, Zayniev F. Alisher, Alimov I. Jurabek**
ALGORITHM OF MORPHOLOGICAL RESEARCH OF NODULAR FORMATIONS OF THYROID GLANDS.....398
57. **Kadirov N. Rustam, Yarashev S. Sul-tonbek, Arziev A. Ismoil**
CLINICAL PERFORMANCE MINIMALLY INVASIVE INTERVENTIONS IN THE SURGICAL TREATMENT OF COMPLICATIONS OF CHOLELITHIASIS.....406
58. **Khursanov E. Yokubjon, Avazov A. Abdurakhim, Mustafakulov B. Ishnazar, Djurayeva A. Zilola**
TACTICS OF SURGICAL TREATMENT OF PATIENTS WITH DEEP BURNS.....412
59. **Kurbaniyazov B. Zafar, Rakhmanov E. Kosim, Anarboev A. Sanjar, Mizamov O. Furkat, Makhramkulov Zafar Mamirkulovich**
ALBENDAZOLE AS A TOPICAL HERMICIDE AFTER LIVER ECHINOCOCCETOMY.....418
60. **Kurbaniyazov B. Zafar, Rakhmanov E. Kosim, Anarboev A. Sanjar, Mizamov O. Furkat.**
ADJUVANT THERAPY DURING SURGICAL TREATMENT OF LIVER ECHINOCOCCOSIS.....424
61. **Mizamov O. Furkat**
INFLUENCE OF MORPHOLOGICAL FORMS OF ECHINOCOCCUS CYSTS ON THE FREQUENCY OF RECURRENT DISEASE.....432

INFECTIOUS DISEASES

62. **Alimova P. Khilola, Voitova A. Gavkhar**
TREATMENT OUTCOMES IN PERINATAL WOMEN WITH COVID-19 PNEUMONIA.....440
63. **Alimova P. Khilola, Voitova A. Gavkhar.**
FEATURES OF THE PSYCHO-EMOTIONAL STATE OF WOMEN WITH INDUCED PREGNANCY DUE TO COVID-19 INFECTION.....448
64. **Khakimov S. Nasrulla, Askarov R. Ibragim, Mamasaliev S. Nematjon**
THE CHEMICAL COMPOSITION OF THE SYNTHETIC DRUG "SOFOSBUVIR" AND NUTRITI-ONAL SUPPLEMENTS OF TRADITIONAL MEDICINE USED IN HEPATITIS "C"456
65. **Khakimov S. Nasrulla, Askarov R. Ibragim, Mamasaliev S. Nematjon**
RISK FACTORS FOR THE OCCURRENCE OF HEPATITIS AND PREVENTION, TREATMENT WITH TRADITIONAL MEDICINE METHODS.....467
66. **Tashpulatov A. Shavkat, Shodieva A. Dilafruz.**
COMPLICATIONS IN FOOD BOTULISM.....474
67. **Saodat I. Ulmasova.**
ANALYSIS OF THE SOCIO-ECONOMIC ASPECTS OF THE NEW CORONAVIRUS INFECTION (COVID-19).....480
68. **Maxtob A. Farmanova**
ANTIOXIDANT THERAPY AND METOBOLIC APPROACHES TO THE TREATMENT OF CHRONIC BRUCellosIS.....485
69. **Ulug'bek D. Ibragimov, Abdugaffar G. Gadayev, Rustam I. Turakulov, Oybek Z. Abdukholikov**
STUDY OF BLOOD GAS COMPOSITION AND CORRECTION OF TREATMENT IN PATIENTS WITH PULMONARY HYPERTENSION ON THE BACKGROUND OF CHRONIC HEART FAILURE AFTER COVID-19.....495



УДК:616.315-007.254

SHUKPAROV Asylbek BayadilovichCandidate of medical sciences, associate professor
South Kazakhstan Medical Academy**SHOMURODOV Kakhramon Erkinovich**Doctor of Medical Sciences Professor
Tashkent State Stomatological Institute**RESULTS OF GUIDED BONE REGENERATION AFTER PRELIMINARY SOFT
TISSUE EXPANSION**

For citation: Asylbek Shukparov, Kakhramon Shomurodov. Results of guided bone regeneration after preliminary soft tissue expansion. Journal of Biomedicine and Practice. 2022, vol. 7, issue 5, pp.361-369

<http://dx.doi.org/10.5281/zenodo.7392975>**ANNOTATION**

Objective: Study of the effectiveness of the self-expanding expander for soft tissue augmentation prior to guided bone regeneration.

Methods: The study was conducted in the period 2021-2022 in the department of surgical dentistry of the clinic of South Kazakhstan Medical Academy (Shymkent, Kazakhstan). We examined 60 patients with partial secondary adentia and alveolar ridge atrophy. Among those studied there were 25 (41.7%) males and 35 (58.3%) females. Patients ranged in age from 20 to 75 years, with a mean age of 45.16 ± 0.68 years without regard to gender.

Results: showed that the greater severity and duration of pain syndrome when using the traditional method of bone grafting without preliminary soft tissue expansion led to the necessity of prescribing analgesics. This phenomenon is associated with the performance of additional incisions during the NCD. The need for them arose on day 3, when the pain syndrome was most pronounced, and persisted for the next 3-4 days. At the same time, analgesics were not necessary in Group 3b patients.

Conclusions: According to the study results, the most favourable postoperative period was observed in Group 3b patients who underwent soft tissue expansion prior to guided bone regeneration.

Keywords: soft tissue expander, osteoplasty, bone atrophy, augmentation, guided bone regeneration, echoosteometry, muco-periosteal flap.

ШУКПАРОВ Асылбек Баядилович

к.м.н., доцент

Южно-казахстанская медицинская академия

ШОМУРОДОВ Кахрамон Эркинович

д.м.н. профессор

Ташкентский Государственный Стоматологический институт

РЕЗУЛЬТАТЫ НАПРАВЛЕННОЙ КОСТНОЙ РЕГЕНЕРАЦИИ ПОСЛЕ ПРЕДВАРИТЕЛЬНОГО РАСШИРЕНИЯ МЯГКИХ ТКАНЕЙ

АННОТАЦИЯ

Цель: Исследование эффективности применения само расширяющегося экспандера для увеличения объема мягких тканей перед направленной костной регенерацией.

Методы: Исследование было проведено период 2021-2022 гг. в отделении хирургической стоматологии клиники Южно-Казахстанской медицинской академии (Шымкент, Казахстан). Нами было обследовано 60 больных с частичной вторичной адентией и атрофией альвеолярного гребня. Среди исследуемых было 25 (41,7%) мужчин и 35 (58,3%) женщины. Возраст пациентов варьировал от 20 до 75 лет, средний возраст без учёта гендерного признака составил $45,16 \pm 0,68$ года.

Полученные результаты: обнаружено, что большая выраженность и длительность болевого синдрома при применении традиционного метода костной пластики без предварительного расширения мягких тканей привела к необходимости назначения обезболивающих препаратов. Данное явление связано с выполнением дополнительных послабляющих разрезов во время НКР. Необходимость в них возникала на 3 сутки, когда болевой синдром был наиболее выраженным, и сохранялась на протяжении последующих 3-4 дней. В то же время, у пациентов 3б группы необходимости в применении обезболивающих препаратов не возникало.

Выводы: Согласно результатам исследования, наиболее благоприятный послеоперационный период наблюдался у пациентов 3б группы, которым до НКР было проведено расширение мягких тканей.

Ключевые слова: экспандер мягких тканей, остеопластика, атрофия костной ткани, аугментация, направленная костная регенерация, эхоостеометрия, слизисто-надкостничный лоскут.

Shukurov Asylbek Bayadilovich

Tibbiyot fanlari nomzodi, dotsent

Janubiy Qozoxiston Tibbiyot akademiyasi

Shomurodov Kaxramon Erkinovich

Tibbiyot fanlari doktori, Professor

Toshkent Davlat stomatologiya instituti

YUMSHOQ TO'QIMALARNING DASTLABKI KENGAYISHDAN KEYIN YO'NALTRILGAN SUYAK REGENERASIYASI NATIJALARI

ANNOTATSIYA

Maqsad: Yo'naltirilgan suyak regeneratsiyasidan oldin yumshoq to'qimalar hajmini oshirish uchun o'z- o'zidan kengayadigan kengaytiruvchini qo'llash samaradorligini o'rganish

Material va Metodlar: Ushbu tadqiqot janubiy Qozog'iston tibbiyot akademiyasining Chimkent, Qozog'izton klinikasining jarrohlik stomatologiya bo'limida o'tkazildi, biz qisman ikkilamchi adentiya va alveolyar tizma atrofiyasi bo'lgan bemorlarni tekshirdik. Ularning orasida 25 (41,7%) erkak va 35 (58,3%) ayol bor edi. Bemorlarning yoshi 20 yoshdan 75 yoshgacha bo'lgan, jinsi hisobga olinmagan o'rtacha yosh $45,16 \pm 0,68$ yoshni tashkil etgan edi.

Natijalar: shuni ko'rsatdiki, yumshoq to'qimalarni oldindan kengaytirmasdan an'anaviy suyak plastikasi usulini qo'llashda og'riq sindromining og'irligi va davomiyligi og'riq qoldiruvchi vositalarni buyurish zarurligiga olib keldi. Ushbu hodisa yo'naltirilgan suyak regeneratsiyasi paytida qo'shimcha kesmalarning bajarilishi bilan bog'liq. Ularga bo'lgan ehtiyoj og'riq sindromi eng aniq bo'lgan 3-kuni paydo bolishiga bog'liq va keyingi 3-4 kunlik davomiyligiga, shu bilan birga, 3b guruhidagi bemorlarda og'riq qoldiruvchi vositalardan foydalanishga hojat yo'q deb o'ylaymiz

Kalit so'zlar: yumshoq to'qimalarni kengaytiruvchi, osteoplastika, suyak atrofiyasi, kattalashtirish, yo'naltirilgan suyak regeneratsiyasi, ekoosteometriya, shilliq-periosteal qopqoq

Актуальность. Атрофия костной ткани альвеолярного отростка/части челюсти создает значительные трудности для проведения успешной реабилитации пациентов с использованием дентальных имплантатов в качестве опоры ортопедических конструкций [1, 2, 6]. В настоящее время врачи-стоматологи всё чаще сталкиваются с проблемой дефицита кости, которая требует проведения дополнительных вмешательств для восполнения необходимого объема кости для последующей дентальной имплантации. Дефицит мягких тканей, наблюдаемый при атрофии альвеолярного гребня, создаёт определённые сложности для выполнения направленной костной регенерации (НКР), успех которой в определенной степени зависит от закрытия раны без натяжения. В исследовании была изучена эффективность применения метода предварительного расширения мягких тканей перед НКР и отдалённые результаты последующей установки дентальных имплантатов и ортопедической конструкции.

Клинические исследования подтверждают, что резорбция кости в области беззубого участка челюсти продолжается до тех пор, пока не достигнет тела челюсти, и связана с отсутствием внутренней нагрузки. Беззубая часть альвеолярного гребня, не испытывающая жевательную нагрузку, является функционально неактивной костью. В слизистой оболочке альвеолярного гребня в зоне атрофии также происходят изменения [3, 4, 5, 8].

По данным Тап W.L. и соавт. (2012) через 6 месяцев после экстракции зуба горизонтальная убыль кости ($3,79 \pm 0,23$ мм) больше, чем вертикальная ($1,24 \pm 0,11$ мм в щечной области, $0,84 \pm 0,62$ мм на мезиальных и $0,80 \pm 0,71$ мм на дистальных участках). Процентное изменение вертикальных размеров за этот период составило 11-22%. Процент изменения горизонтальных размеров через 3 месяца составил 32% и 29-63% через 6-7 месяцев. Изменения мягких тканей показали увеличение толщины на 0,4–0,5 мм через 6 месяцев на щечной и язычной сторонах. Горизонтальные изменения размеров твердых и мягких тканей (потеря 0,1–6,1 мм) были более существенными, чем вертикальные изменения (от потери 0,9 мм до увеличения на 0,4 мм) в течение периодов наблюдения до 12 месяцев.

Наряду с недостатком объема кости, при атрофии наблюдается и дефицит мягких тканей, что создаёт определённые неудобства при проведении направленной костной регенерации (НКР). Следует учесть, что Istvan A. Urban и Alberto Monje выделили 4 принципа успешной направленной костной регенерации, среди которых первичное закрытие раны без натяжения для минимизации риска обнажения мембраны и создание пространства для предотвращения напряжения непосредственно связаны со слизистой оболочкой реципиентной зоны.

Выполнение реконструктивной операции по устранению дефицита костного объема включает проведение разреза по середине альвеолярного гребня с широким отслаиванием слизисто-надкостничного лоскута. Следует отметить, что минимальный разрез и форма лоскута (для сохранения целостности надкостницы) влияет на процесс заживления кости со стороны принимающего ложа. Поэтому при усовершенствовании вышеперечисленных методик ремоделирования альвеолярного гребня основное внимание уделяется дизайну разреза и форме слизисто-надкостничного лоскута, а также пластике мягких тканей для повышения эффективности костнопластической операции, предотвращения послеоперационных осложнений и достижения максимально эстетически приемлемого результата.

Данные принципы требуют предварительного планирования формы слизисто-надкостничного лоскута (СНЛ), а также в большинстве случаев необходимы дополнительные послабляющие разрезы во избежание натяжения при ушивании раны [7, 9, 10, 11].

Таким образом, вышеописанные факторы обуславливают потребность в разработке оптимальных методов увеличения объема мягких тканей в области планируемой остеопластической операции.

Цель. Изучение эффективности применения само расширяющегося экспандера для увеличения объёма мягких тканей перед направленной костной регенерацией.

Материалы и методы. В 2021-2022 гг. в отделении хирургической стоматологии клиники Южно-Казахстанской медицинской академии (Шымкент, Казахстан) были обследованы и получили лечение 60 больных с частичной вторичной адентией и атрофией альвеолярного гребня. Среди исследуемых было 25 (41,7%) мужчин и 35 (58,3%) женщины. Возраст пациентов варьировал от 20 до 75 лет, средний возраст без учёта гендерного признака составил $45,16 \pm 0,68$ года.

Критерия исключения были следующие: возраст младше 18 и старше 75 лет, полная адентия челюстей, значительная атрофия костной ткани челюстей («D» – полная потеря альвеолярного отростка и атрофия базальной кости, тяжёлая атрофия) по классификации Misch С.Е., Judi К.В.М. (1985), что требует применения аутотрансплантатов из экстраоральных донорских зон), метаболические заболевания, беременность или кормление грудью, неконтролируемый пародонтит, хронические заболевания на стадии декомпенсации, онкологические заболевания, нарушение системы гемостаза, антикоагулянтная терапия, аллергия на применяемые материалы, курение и низкий уровень гигиены полости рта, приём бисфосфонатов, рекомбинантного паратиреоидного гормона и деносумаба, наркотическая и алкогольная зависимость, психические заболевания, приём иммуносупрессоров и ГКС, выраженный бруксизм, аутоиммунные и воспалительные заболевания полости рта, СПИД, гепатит С, туберкулёз.

Проводилось изучение и анализ жалоб, анамнеза. Выявляли этиологию дефектов, хронологию проводимой терапевтической и ортопедической помощи, выясняли ранее перенесенные заболевания.

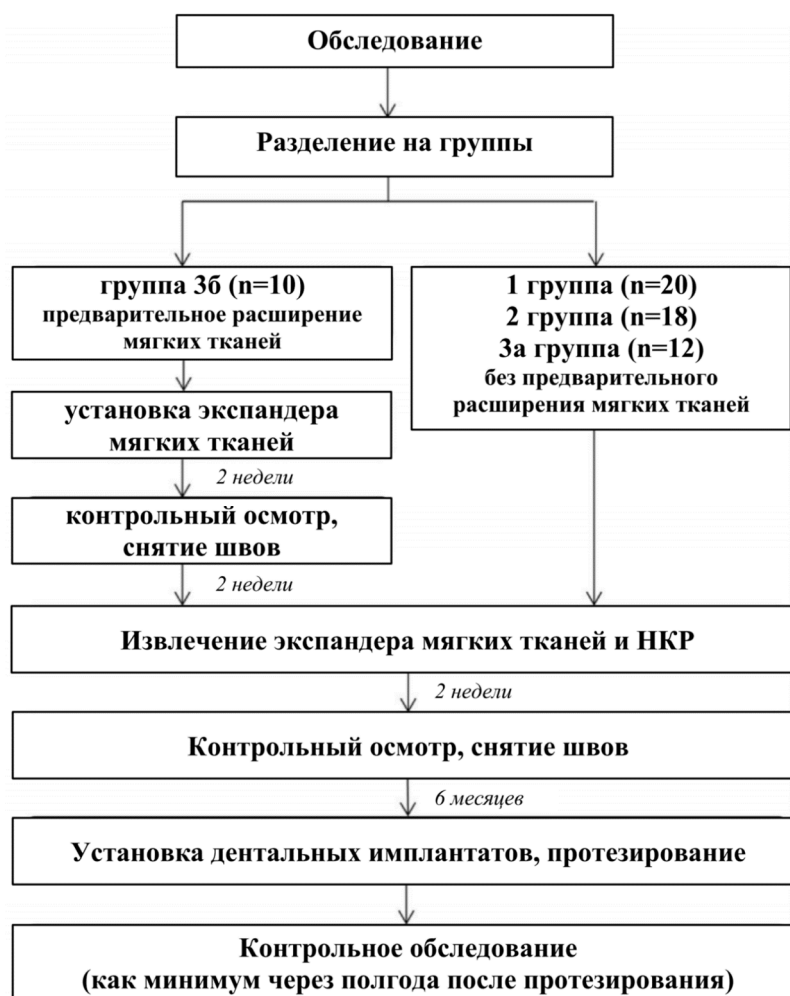

Рис. 1. Этапы исследования и проводимого лечения

В зависимости от тактики и остеопластических материалов, применяемых при НКР («открытым» хирургическим доступом), пациенты были разделены на 3 группы методом случайной выборки:

1 группа – 20 пациентов – при НКР применён ксеноматериал Bone-DXB(MedPark, Южная Корея);

2 группа – 18 пациентов – применён аутооттрансплантат из ретромолярной области нижней челюсти;

3 группа – 22 пациента – применена смесь аутооттрансплантата (костная стружка) из ретромолярной области и ксеноматериал Bone-DXB(MedPark, Южная Корея) в соотношении 1:1. Данная группа исследуемых была разделена на 2 подгруппы в зависимости от метода формирования слизисто-надкостничного лоскута (СНЛ):

3а – 12 пациентов – СНЛ сформирован традиционным методом: проведение трапецевидного разреза в зонереконструкции;

3б – 10 пациентов – проведено предварительное расширение мягких тканей реципиентной зоны путём внедрения экспандера мягких тканей гидрогелевого типа (TissueMax, Osstem, Южная Корея).

Этапы исследования, проводимого лечения и их продолжительность представлены на Рис.1.

Расширитель мягких тканей состоит из метилметакрилата и 1-винил-2-пирролидона в силиконовой оболочке. Осмотическое расширение тканей происходит за счёт гидрогеля, который благодаря осмотическому эффекту увеличивает свой объём. Расширитель основан на полупроницаемой силиконовой мембране, содержащей гипертонический раствор хлорида натрия. Осмотический градиент обеспечивает непрерывный приток тканевой жидкости в расширитель. Как следствие, объём расширителя увеличивался с сопутствующим ростом мягких тканей.

В зависимости от необходимого объёма расширения мягких тканей применялись 3 типа экспандера, различающихся по объёму и конструкции: ТЕХ007, ТЕХ010, ТЕХ021. Расширители вставили вподнадкостничный «мешочек», подготовленный под местной анестезией, и контролировались с помощью специального хирургического шаблона, чтобы удостовериться, что экспандер без натяжения помещается в подготовленное место. Окончательный расширенный объём получали через 28 дней.

При контрольных осмотрах проводили оценку послеоперационного болевого синдрома, локальной гиперемии и коллатерального отёка. Объём кости регистрировали с помощью КЛКТ на томографе «Gendex GXCB-500» (KavoDental, Германия) на первичном осмотре (до операции), через 2 недели и 6 месяцев после НКР(перед дентальной имплантацией) и при необходимости после протезирования с опорой на установленные имплантаты.

Плотность костной ткани в исследовании изучалась с помощью КЛКТ, а также методом эхоостеометрии. Эхоостеометрию проводили на диагностическом приборе «ЭОМ-02», в котором используется импульсный метод измерения скорости распространения ультразвуковых колебаний в тканях.

Всего было установлено 158 дентальных имплантатов TS III SA® (Osstem, Южная Корея). Аппаратом «Osstell ISQ» определяли стабильность дентальных имплантатов на этапе их установки (первичная стабильность), при фиксации формирователя десны (вторичная стабильность), на этапах ортопедического лечения – при снятии оттисков, фиксации конструкций

Для оценки толщины прикрепленной десны использовали внутриротовой датчик IO3-12 (частота 3~12 МГц). Изменения объёма расширителя тканей и толщины десны над экспандером измеряли путем оценки высоты и ширины во время расширения с интервалами 3-5 мм; далее рассчитывали их средние значения.

Статистическая обработка данных проводилась в программе Microsoft Office Excel 2010 для операционной системы Windows XP, а также с помощью статистического программного

пакета Stat Soft Statistica v6.0. Эти же программы были применены для построения графиков и диаграмм для наглядной иллюстрации изменения и взаимосвязи статистических данных исследования.

Результаты исследования. Всего было проведено 73 операций НКР: в 1 группе – 24, во 2й группе – 21, в 3а группе – 15 и в 3б группе – 13 операций.

В 52 случаях НКР у пациентов 1, 2 и 3а групп после укладывания лоскута на своё место проводили рассечение надкостницы у основания СНЛ в шахматном порядке с целью ушивания раны без натяжения. При проведении у исследуемых 3б группы НКР традиционным методом (с «открытым» хирургическим доступом) после этапа аугментации костного материала и фиксации мембраны наложение швов было легко достигнуто без натяжения и без дополнительных послабляющих вертикальных разрезов.

Наблюдалась аналогичная динамика болевого синдрома во всех группах – показатели интенсивности боли, близкие к средним, в день операции, нарастание ее выраженности на 3 сутки после НКР и постепенное снижение до полного отсутствия через 2 недели после операции. Следует отметить, что в 3б группе, представителям которой было проведено предварительное расширение мягких тканей, боль исчезла уже на 10 день после оперативного вмешательства, тогда как в 1й группе на 14е сутки после НКР всё ещё наблюдались незначительные болевые ощущения.

Большая выраженность и длительность болевого синдрома при применении традиционного метода костной пластики без предварительного расширения мягких тканей привела к необходимости назначения обезболивающих препаратов. Данное явление связано с выполнением дополнительных послабляющих разрезов во время НКР. Необходимость в них возникала на 3 сутки, когда болевой синдром был наиболее выраженным, и сохранялась на протяжении последующих 3-4 дней. В то же время, у пациентов 3б группы необходимости в применении обезболивающих препаратов не возникало.

Коллатеральный отёк отмечался у всех исследуемых, но в различной степени. Наблюдалась аналогичная выраженность коллатерального отёка во всех группах – показатели, близкие к средним, в день операции, нарастание выраженности отёка на 3 сутки после НКР и постепенное снижение до полного исчезновения через две недели после операции. В 3б группе с предварительным расширением мягких тканей отёк исчез уже на 10 день после оперативного вмешательства и чаще локализовался в одной анатомической области, тогда как в остальных группах у большинства исследуемых отёк распространялся на соседние анатомические области. Меньшая травма мягких тканей при НКР в 3б группе способствовал тому, что после вмешательства отёк был не только меньше выражен, но и менее длительным, по сравнению с пациентами остальных групп. У нескольких исследуемых 1й группы всё ещё наблюдался слабовыраженный отёк на 14е сутки после НКР.

Проводилось наблюдение за сроками заживления раны после НКР, который оказался примерно одинаковым у всех исследуемых пациентов. У пациентов 3б группы заживление происходило в некоторой степени быстрее, в отличие от остальных групп: на 10е сутки наблюдений доля пациентов с полным заживлением составила 40%, но в других группах показатель равнялся в среднем 18%. Средние сроки заживления у исследуемых 1, 2 и 3а групп составили $14,5 \pm 0,5$ суток, в 3б группе – $12 \pm 0,5$ суток.

У преобладающего большинства пациентов наблюдалось благоприятное течение послеоперационного периода, но у некоторых из них на 7-8 сутки произошло расхождение швов. Доля указанных послеоперационных осложнений в изучаемых группах была различной. Явных признаков воспаления не наблюдалось. У части пациентов отмечались умеренные нейросенсорные нарушения: снижение чувствительности кожи в области подбородка, половины губы и угла рта на стороне оперируемого участка нижней челюсти. Данные нарушения появлялись с 4-5 суток после НКР и полностью исчезали ко 2му месяцу. У одного пациента 3б группы снижение чувствительности кожи в области подбородка появилось на 3и сутки после НКР и исчезло на 12 сутки. Наиболее вероятной причиной указанных

нейросенсорных нарушений являлась ишемия мягких тканей вследствие коллатерального отёка.

По результатам КЛКТ через 6 месяцев после НКР определили снижение показателей высоты и ширины альвеолярного гребня челюстей. Данное явление связано с процессом ремоделирования костной ткани трансплантата и потерей частичного костного объема ткани. На этапе установки дентальных имплантатов прирост высоты альвеолярного отростка верхней челюсти в 1й группе составил 11,9%, во 2й группе – 15,5%, в 3а группе – 15,9% и 33,7% у пациентов 3б группы. Прирост на нижней челюсти составил 15,1%, 18,5%, 18,6% и 56,8% соответственно. При сравнительной оценке показателей прироста высоты и ширины костной ткани выяснилось, что показатели прироста были выше у пациентов после предварительного расширения мягких тканей (группа 3б) – на верхней челюсти $4,21 \pm 0,03$ и $4,52 \pm 0,03$ мм, на нижней – $5,81 \pm 0,23$ и $5,7 \pm 0,03$ мм соответственно.

В динамике лечения была определена плотность костного регенерата. Наибольший прирост через 2 недели после костнопластической операции наблюдался у исследуемых группы 3б ($710 \pm 21,6$ HU), наименьший – в группе 1 ($321 \pm 15,2$ HU), что с большой вероятностью связано с применением у данных пациентов аутотрансплантата. Данные денситометрии, проведённой через 6 месяцев, свидетельствуют о некотором снижении плотности, связанное с процессами ремоделирования. Наименьшая потеря плотности наблюдалась у пациентов группы 3б, у которых прирост составил $698 \pm 14,8$ HU (Рис. 2).

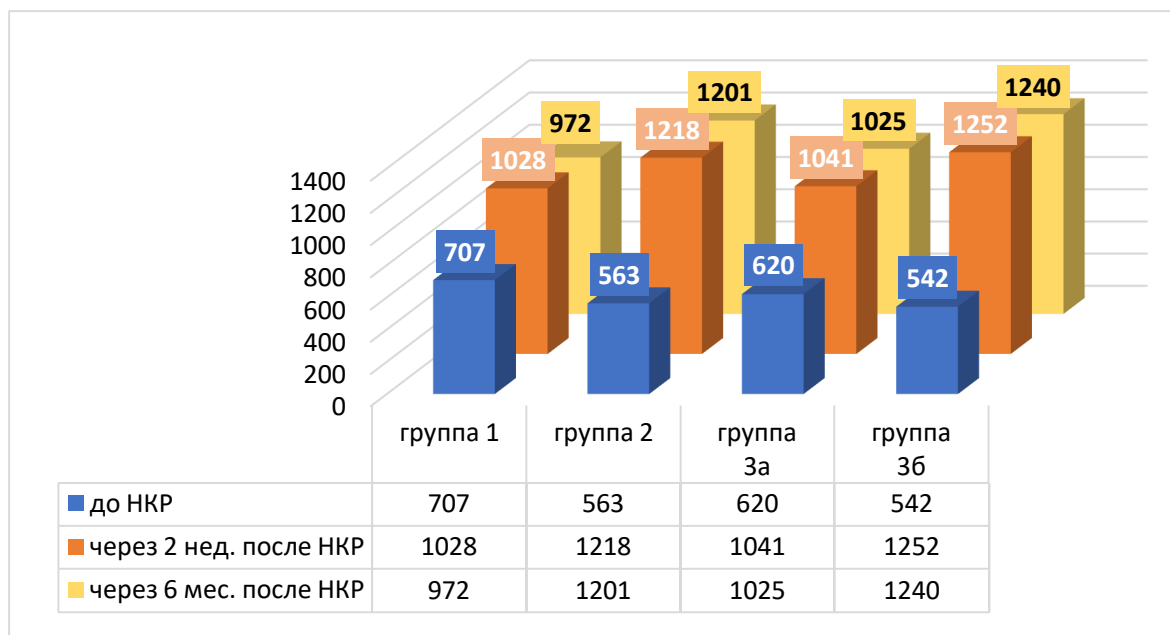


Рис. 2. Сравнительная характеристика изменения плотности костной ткани в динамике

Более высокие показатели первичной стабильности имплантатов наблюдались у пациентов группы 3б – 70 ± 15 условных единиц. Предел колебаний имел следующие значения: минимальное значение 55 условных единиц, а максимальное значение – 85 условных единиц. Наименьшие показатели были определены у исследуемых 1й группы – 60 ± 6 усл.ед. У пациентов 2й и 3а группы показатели были практически идентичными – 68 ± 15 усл.ед. и 65 ± 12 усл.ед. соответственно.

Показатели стабильности имплантатов у данных пациентов (традиционная НКР с аутотрансплантатом) увеличивались и приближались к показателям 3б группы (НКР с предварительным расширением мягких тканей) только спустя 3 месяца после дентальной имплантации (на этапах протезирования) – 76 ± 8 условных единиц. Предел колебаний варьировал от минимального значения – 68 условных единиц до максимального значения – 84 условных единиц (Рис. 3).

К концу этапа ортопедического лечения (фиксации ортопедической конструкции) показатели стабильности дентальных имплантатов во всех группах увеличились: в группе 1 – до 78 ± 8 усл.ед., в группе 2 – до 82 ± 6 усл.ед., в группе 3а – до 80 ± 6 усл.ед., в группе 3б – до 88 ± 5 усл.ед. Наибольшие значения были получены у пациентов 3б группы.

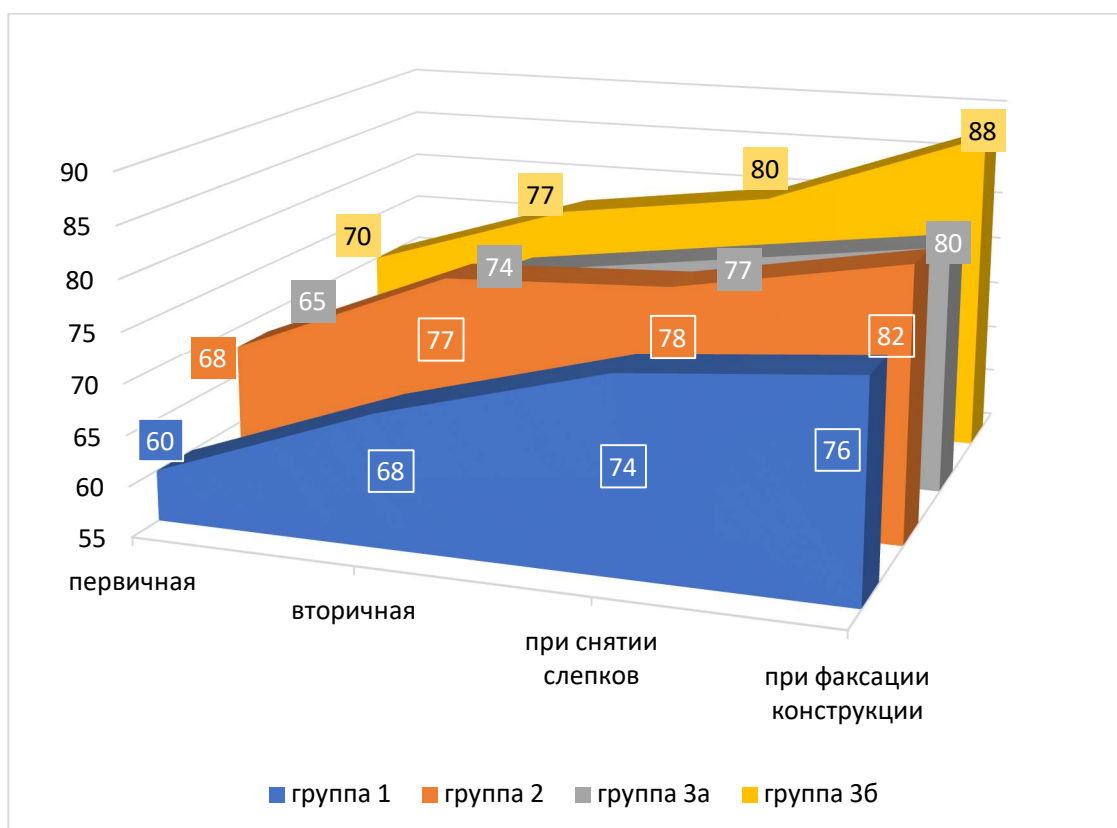


Рис.3. Показатели стабильности дентальных имплантатов в динамике

Выводы. Таким образом, согласно результатам исследования, наиболее благоприятный послеоперационный период наблюдался у пациентов 3б группы, которым до НКР было проведено расширение мягких тканей. Рентгенологическое исследование показало, что показатели параметров высоты, ширины и минеральной плотности костной ткани были так же выше у пациентов 3б группы, которым до НКР было проведено расширение мягких тканей. Значения стабильности дентальных имплантатов были существенно выше у данной группы при изучении первичной стабильности, что говорит о более высоких показателях первичной остеоинтеграции. Пациентам с традиционной НКР с применением аутотрансплантата необходимо более длительное время (более 4-х месяцев) для остеоинтеграции имплантатов, что подтверждается показаниями данного метода исследования.

Применение само расширяющихся экспандеров для предварительного расширения мягких тканей в области планируемой НКР позволяет получить достаточный прирост тканей, что, в свою очередь, оказывает благоприятное влияние на дальнейшие этапы лечения частичной вторичной адентии с атрофией альвеолярного гребня.

REFERENCES / СНОСКИ/ИҚТИБОСЛАР

1. Бениашвили Р.М. Десневая и костная пластика в дентальной имплантологии / Р. М. Бениашвили [и др.]. – М.: ГЭОТАР-Медиа, 2017. – 240 с.: ил.
2. Ширынбек И., Б. Пулатова, А. Шукпаров, и К. Шомуродов. К вопросу об изучении факторов стабильности костного аугментата. Медицина и инновации, т. 1, вып. 3, январь 2022 г., сс. 151-6, doi:10.34920/min.2021-3.021.

3. Эйзенбраун О.В. Применение туннельной техники костной пластики у пациентов с атрофией костной ткани челюстей: дисс. ... канд.мед.наук. – Москва, 2018. – 257 с.: ил.
4. Byun S-H, Kim S-Y, Lee H, et al. Soft tissue expander for vertically atrophied alveolar ridges: Prospective, multicenter, randomized controlled trial. *Clin Oral Impl Res.* 2020;31:585–594. <https://doi.org/10.1111/clr.13595>
5. Fu J.H., Su C.Y., Wang H.L. Esthetic soft tissue management for teeth and implants. *The journal of evidence-based dental practice.* 2012;12(3 Suppl):129-142. doi:10.1016/S1532-3382(12)70025-8.
6. Khasanov I. I., Rizaev J. A., Abduvakilov J. U., Shomurodov K. E., Pulatova B. Z. Results of the study of indicators of phosphorus-calcium metabolism in patients with partial secondary adentia // *Annals of the Romanian Society for Cell Biology.* – 2021. – С. 251-258.
7. Khoury F., Antoun H., Missika P., Bessade J. Bone augmentation in oral implantology. *Quintessence;* 2007.
8. Park, S. H., Choi, S. K., Jang, J. H., Kim, J. W., Kim, J. Y., Kim, M. R., & Kim, S. J. (2013). Self-inflating oral tissue expander for ridge augmentation in the severely atrophic mandible. *Journal of the Korean Association of Oral and Maxillofacial Surgeons,* 39, 31–34. <https://doi.org/10.5125/jkaoms.2013.39.1.31>
9. Shukparov Asylbek Bayadilovich, Shomurodov Kakhramon Erkinovich, & MirkhusanovaRano Sergey kizi (2022). THE ROLE OF PRELIMINARY EXPANSION OF SOFT TISSUES BEFORE GBR. *World Bulletin of Public Health,* 13, 206-209.
10. Urban IA, Monje A. Guided Bone Regeneration in Alveolar Bone Reconstruction. *Oral Maxillofac Surg Clin North Am.* 2019;31(2):331-338. doi:10.1016/j.coms.2019.01.003.
11. Zhao X, Zou L, Chen Y, Tang Z. Staged horizontal bone augmentation for dental implants in aesthetic zones: A prospective randomized controlled clinical trial comparing a half-columnar bone block harvested from the ramus versus a rectangular bone block from the symphysis. *Int J Oral Maxillofac Surg.* 2020;49(10):1326-1334. doi:10.1016/j.ijom.2019.12.010

БИМЕДИЦИНА ВА АМАЛИЁТ ЖУРНАЛИ

7 ЖИЛД, 5 СОН

ЖУРНАЛ БИМЕДИЦИНЫ И ПРАКТИКИ

ТОМ 7, НОМЕР 5

JOURNAL OF BIOMEDICINE AND PRACTICE

VOLUME 7, ISSUE 5

Контакт редакций журналов. www.tadqiqot.uz
ООО Tadqiqot город Ташкент,
улица Амира Темура пр.1, дом-2.
Web: <http://www.tadqiqot.uz/>; E-mail: info@tadqiqot.uz
Тел: (+998-94) 404-0000

Editorial staff of the journals of www.tadqiqot.uz
Tadqiqot LLC The city of Tashkent,
Amir Temur Street pr.1, House 2.
Web: <http://www.tadqiqot.uz/>; E-mail: info@tadqiqot.uz
Phone: (+998-94) 404-0000